

# LIJEČENJE HALUKSA VALGUSA U KLINICI ZA ORTOPEDIJU U RAZDOBLJU OD 1981. DO 2000. GODINE

## SURGICAL TREATMENT OF HALLUX VALGUS DEFORMITY AT THE DEPARTMENT OF ORTHOPAEDIC SURGERY, ZAGREB SCHOOL OF MEDICINE, IN THE PERIOD 1981–2000

MLADEN MAĐAREVIĆ, ROBERT KOLUNDŽIĆ, IGOR ŠMIGOVEC\*

**Deskriptori:** Haluks valgus – kirurgija; Osteotomija – metode

**Sažetak.** Cilj je rada prikazati rezultate operacijskog liječenja deformacije haluks valgus te prikazati smjernice liječenja te deformacije u Klinici za ortopediju. U periodu od 1981. do 2000. godine operirano je 820 bolesnika (788 Ž i 32 M), odnosno 1211 stopala. Dob operiranih bolesnika bila je od 13 do 83 godine. Kriteriji za pojedini zahvat bili su: povećani kut haluksa valgusa, povećani intermetatarsalni kut, artroza metatarzofalangealnog zgloba, bol s medijalne strane metatarzofalangealnog zgloba i estetski razlog. Analizirani su radiološki, klinički i subjektivni nalazi prije i poslije operacije te su klasificirani po Boneyu i McNabu, Helalova modifikacija. Resekcija baze proksimalne falange izvršena je u 250 bolesnika odnosno 402 stopala, od čega je odličnih rezultata bilo 55% slučajeva (221, iznad 60 godina). Distalna korektivna osteotomija prve metatarsalne kosti po Austinu izvršena je kod 312 bolesnika odnosno 429 stopala, od čega je odličnih rezultata bilo 49% (210 stopala, medijan životne dobi je 50 god., medijan kuta haluksa valgusa je 27, medijan prvog intermetatarsalnog kuta je 15). Distalna korektivna osteotomija prve metatarsalne kosti po Mitchellu izvršena je kod 230 bolesnika odnosno 380 stopala, od čega je odličnih rezultata bilo 40% (152 stopala, medijan životne dobi je 24, medijan kuta haluksa valgusa je 26, medijan prvog intermetatarsalnog kuta je 15). Dosadašnji rezultati operacija deformacije haluks valgus u Klinici za ortopediju upućuju nas na potrebu strogog pridržavanja indikacijskih kriterija pri odabiru metode liječenja te pridržavanja smjernica liječenja haluksa valgusa kako bi krajnji rezultat bio odličan.

**Descriptors:** Hallux valgus – surgery; Osteotomy – methods

**Summary.** The aim of this study is to evaluate operative treatment of hallux valgus deformity at the Department of Orthopedic surgery, Zagreb School of Medicine, and present our protocol for the management of hallux valgus deformity. In the time period from 1981 to 2000 operative procedures for hallux valgus deformity were performed on 1211 feet in 820 patients (788 females and 32 males). Criteria for operative treatment were: increased hallux valgus angle (HVA), increased first intermetatarsal angle (IMTA), first metatarsophalangeal joint arthritis, pain and cosmetic reasons. Radiographic observations as well as clinical and subjective evaluation were made preoperatively and after the surgery. Observations were classified using Helal's modification of Boney and McNab classification. Resection of the proximal end of the proximal phalanx was performed in 250 patients (402 feet) with 55% of excellent results (221 patients over 60 years of age). Distal first metatarsal Austin osteotomy was performed in 312 patients (429 feet) with 49% of excellent results (210 feet, mean patient age 50 years, mean HVA 27°, mean IMTA 15°). Distal first metatarsal Mitchell osteotomy was performed in 230 patients (380 feet) with 40% of excellent results (152 feet, mean patient age 24 years, mean HVA 26°, mean IMTA 15°). Our experience in the operative treatment of hallux valgus deformity suggests that in order to achieve excellent results after surgery, strict criteria for each operative method must be applied.

Liječ Vjesn 2008;130:7–12

Haluks valgus jedna je od najčešćih deformacija prednjeg dijela stopala, zastupljena u pučanstvu od 2 do 4%, znatno češće u žena nego u muškaraca.<sup>1</sup> Karakterizirana je lateralnom devijacijom palca te medijalnom devijacijom prve metatarsalne kosti. Do danas se sa sigurnošću ne može naći pravi uzrok nastanka, ali kao čimbenici smatraju se statička deformacija stopala, neadekvatna obuća, profesija i genetika.<sup>2,3</sup>

Liječenje deformacije haluks valgus uglavnom je operativno, iako se spominju i konzervativne metode, ali one mogu samo smanjiti prisutne subjektivne tegobe. Stupanj deformacije haluks valgus, životna dob bolesnika i etiologija nastanka deformacije određuju hoćemo li haluks valgus liječiti konzervativno, zapravo smanjiti subjektivne tegobe ili ćemo operativno korigirati deformaciju.<sup>2-7</sup>

Haluks valgus kao deformaciju prvi je opisao Carl Hueter 1871. godine, a prvi kirurški zahvat izveo je Reverdin 1881. godine, a od tada pa do danas opisano je stotinjak različitih kirurških metoda korekcije deformacije haluks valgus.<sup>8,9</sup> Sam broj operacija upućuje na to da se nijedan od kirurških zahvata ne može smatrati idealnim, tj. da svaki od zahvata

ima dobre i loše strane, tako da se pri odabiru zahvata mora odabrati optimalni, ovisno o stupnju deformacije, dobi bolesnika, popratnim pojavama na prednjem dijelu stopala, profesiji bolesnika te naravno i o edukaciji operatera.<sup>10</sup>

U ovom radu želimo ponajprije prikazati rezultate liječenja deformacije haluks valgus u Klinici za ortopediju KBC-a Zagreb, ali i pokazati današnje smjernice liječenja deformacije haluks valgus.

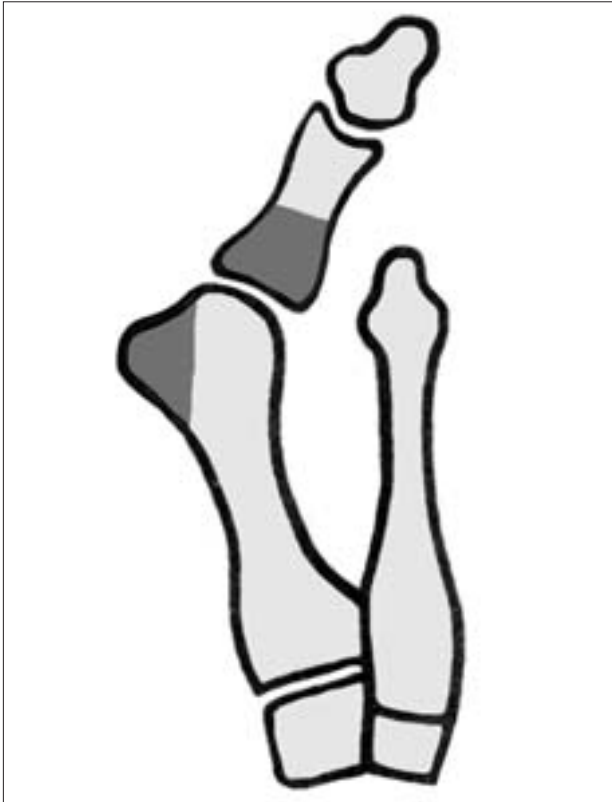### Bolesnici i metoda

#### Bolesnici

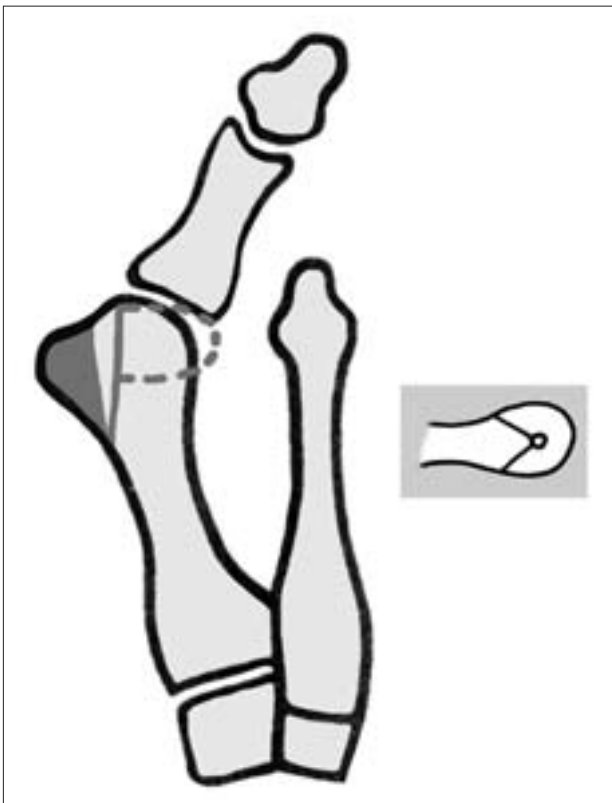
U ovoj retrospektivnoj studiji analizirali smo bolesnike koji su operirani u Klinici za ortopediju u razdoblju od 1981. do 2000. godine zbog deformacije haluks valgus. Primije-

\* Klinika za ortopediju, KBC Zagreb i Medicinski fakultet Sveučilišta u Zagrebu (dr. sc. Mladen Mađarević, dr. med.; dr. sc. Robert Kolundžić, dr. med.; Igor Šmigovec, dr. med.)

Adresa za dopisivanje: Dr. sc. M. Mađarević, Klinika za ortopediju, KBC Zagreb i Medicinski fakultet Sveučilišta u Zagrebu, Šalata 6, 10 000 Zagreb  
Primljeno 25. listopada 2007., prihvaćeno 7. veljače 2008.



Slika 1. Shematski prikaz resekcije baze proksimalnog članka po Lelievru  
Figure 1. Operative technique described by Lelievre



Slika 2. Shematski prikaz distalne korektivne osteotomije prve metatarsalne kosti po Austinu  
Figure 2. Operative technique described by Austin

njene su tri metode kirurškog liječenja, i to: resekcija baze proksimalne falange palca po Lelievru, distalna korektivna osteotomija prve metatarsalne kosti po Austinu te također distalna korektivna osteotomija prve metatarsalne kosti po Mitchellu.

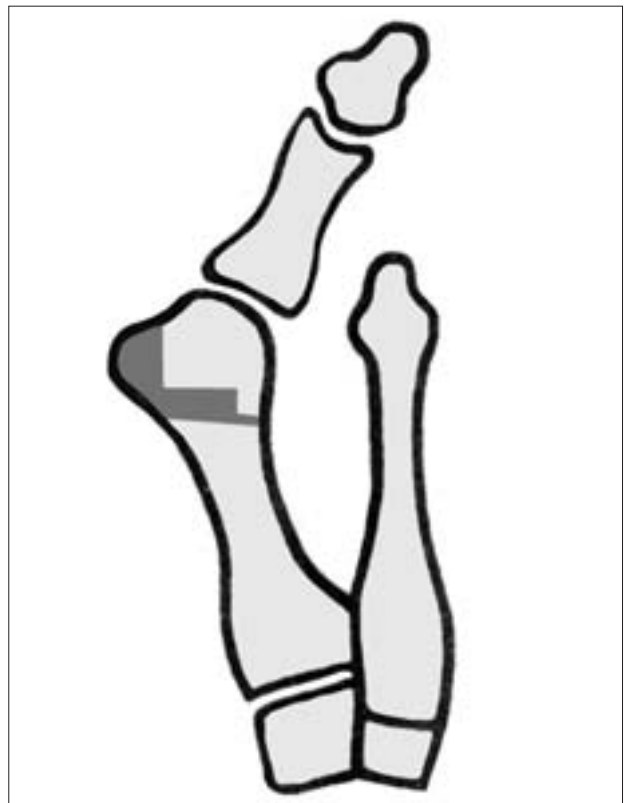
Kriteriji za pojedini kirurški zahvat bili su: povećani kut haluksa valgusa ( $>10$  st.), povećani intermetatarsalni kut ( $>8$  st.), artroza metatarzofalangealnog zgloba, bol s medijalne strane metatarzofalangealnog zgloba, a u rijetkim slučajevima i estetski razlog.

Svi su bolesnici bili informirani o načinu operacijskog liječenja i poslijeoperacijskom tretmanu.

Sve kirurške zahvate radila su dva operatera koji se isključivo bave podološkom problematikom. Zahvati su rađeni u spinalnoj anesteziji i u bljedoj stazi.

#### Operacija po Lelievru

Operacija se radi po originalnoj metodi uz minimalnu modifikaciju<sup>11</sup> (slika 1). Rez kože s medijalne strane stopala od sredine proksimalnog članka pa do 2 cm od proksimalnog ruba pseudogzostoze na prvoj metatarsalnoj kosti. Isprepariraju se meka tkiva te se prikaže zglobna kapsula prvoga metatarzofalangealnog zgloba. Slijedi uzdužni rez cijele zglobne kapsule. Prikazana pseudogzostoza se dijelom u cijelosti odstrani. Slijedi resekcija baze proksimalnog članka u dužini od oko 10 mm. Postavi se šav zglobne kapsule tako da se palac hiperkorigira u 5 st. varus položaja, slijedi šav kože, povoj rane i imobilizacija elastičnim povojem. Drugi poslijeoperacijski dan bolesnik ustaje i hoda uz pomoć štaka opterećujući samo stražnji dio stopala ili nosi tročtvrtnu cipelu i započinje s vježbama cirkulacije. Tri



Slika 3. Shematski prikaz distalne korektivne osteotomije prve metatarsalne kosti po Mitchellu  
Figure 3. Operative technique described by Mitchell

Tablica 1. *Klasifikacija subjektivnih, kliničkih i radioloških parametara prema Bonneyu i McNabu, Helalova modifikacija.*<sup>9</sup>  
 Table 1. *Classification of the overall outcome of hallux valgus surgery according to Bonney and McNab modified by Helal.*<sup>9</sup>

Rezultat Overall result	HV kut (st) HVA (degrees)	IMT kut (st) IMTA (degrees)	Opseg kretnji 1. MTP zgloba Range of movement of 1 <sup>st</sup> MTP joint	Subjektivni simptomi Subjective symptoms	Funkcija Function
Odličan Excellent	0–20	0–12	puni full	bezbolno without pain	kompletna complete
Dobar Good	0–30	0–16	djelomično reduciran partial reduction	povremena bol temporary pain	djelomično limitirana satisfactory
Loš Poor	> 30	> 16	kompletno reduciran complete reduction	konstantna bol permanent pain	limitirana limited

HV kut = kut haluksa valgusa; IMT kut = intermetatarzalni kut, MTP = metatarzofalangealni zglob / HVA = hallux valgus angle; IMTA = intermetatarsal angle, MTP = metatarsophalangeal joint

tjedna nakon kirurškog zahvata vade se šavovi. Bolesniku se dopušta postupno opterećenje cijelog stopala.

#### *Distalna korektivna osteotomija prve metatarzalne kosti po Austinu*

Kirurški se zahvat radi po originalnoj metodi uz minimalnu modifikaciju<sup>12</sup> (slika 2). Rez kože s medijalne strane stopala od visine zglobne pukotine prvog metatarzofalangealnog zgloba pa prema proksimalno 5 do 6 cm. Prikažemo zglobnu kapsulu te učinimo rez kapsule u obliku slova »U« s bazom prema proksimalnom članku. Slijedi ablacija pseudegostoze te V-osteotomija u horizontalnoj ravnini s vrhom nešto distalnije od centra glavice tako da osteotomirane plohe zatvaraju kut od 50 do 60 st. Distalni dio osteotomirane glavice pomiče se prema lateralno za 5–7 mm ovisno o širini same glavice, postavi se šav zglobne kapsule na način da se hiperkorigira položaj palca do 5 st., šav kože, prijevoji rane i imobilizacija elastičnim povojem. Drugi poslijeoperacijski dan bolesnik ustaje te hoda uz pomoć štaka opterećujući samo stražnji dio stopala. Četvrti poslijeoperacijski dan postavlja se sadrena cipela s petom za opterećenje, a bolesnik hoda uz pomoć štaka. Treći tjedan skidamo imobilizaciju i bolesnik započinje s postupnim opterećenjem cijelog stopala uz vježbe cirkulacije i razgibanja palca.

#### *Distalna korektivna osteotomija prve metatarzalne kosti po Mitchelu*

Kirurški se zahvat radi po originalnoj metodi uz minimalnu modifikaciju<sup>13</sup> (slika 3). Rez kože s medijalne strane stopala od visine zglobne pukotine prvoga metatarzofalangealnog zgloba pa 6–7 cm prema proksimalno. Prikažemo zglobnu kapsulu, učinimo rez kapsule u obliku slova U s bazom prema proksimalnom članku. Slijedi ablacija pseudegostoze. S dorzalne strane glavice buši se rupa svrdlom od 1,5 mm na mjestu koje je 5 mm udaljeno od medijalnog ruba a u visini plantarnog ruba zglobne hrskavice glavice metatarzalne kosti. Slijedi osteotomija pilom u frontalnoj ravnini proksimalno za 2–3 mm od izbušene rupe na glavici prema lateralno do 6–7 mm od lateralnog ruba glavice. Potom slijedi druga paralelna osteotomija proksimalno od prve za 1–2 mm koja za nekoliko stupnjeva divergira, pa sve do lateralnog korteksa. Tako se dobije koštana stepenica s lateralne strane osteotomirane glavice koja je duboka 2–3 mm, a široka 5–7 mm. Glavica se pomiče prema lateralno, naliježe na proksimalni osteotomirani dio metatarzalne kosti te na taj način onemogućava pomak glavice prema medijalno. Slijedi bušenje druge rupe na proksimalnom dijelu kosti koja se na-

lazi nasuprot prvoj izbušenoj rupi. Kroz rupe se provlači konac koji u korigiranom položaju zadržava osteotomirane koštane ulomke. Slijedi šav zglobne kapsule na način da se hiperkorigira položaj palca do 5 st., šav kože.

Poslijeoperacijski postavljamo elastični povoj. Drugi poslijeoperacijski dan bolesnik ustaje i hoda uz pomoć štaka ne opterećujući stopalo. Četvrti poslijeoperacijski dan postavljamo sadrenu cipelu. Iduća dva tjedna osoba se kreće uz pomoć štaka ne opterećujući stopalo. Nakon dva tjedna postavlja se peta za hod na sadrenu čizmu i bolesnik tako hoda tri tjedna.

#### *Metodologija praćenja i evaluacija rezultata*

Svi bolesnici obuhvaćeni analizom javili su se na poziv osim 28 bolesnika koji se nisu odazvali iz nepoznatih razloga. Nezavisni ispitivači (koji nisu operirani), inače, s više od pet godina specijalističkog iskustva, izvršili su kontrolni pregled uz evaluaciju subjektivnog stanja te su obavili potrebna radiološka snimanja tijekom 2004. i 2005. godine.

Radiološko ocjenjivanje zasnivalo se na praćenju sljedećih parametara na anteroposteriornoj snimci pod opterećenjem: kut haluksa valgusa, prvi intermetatarzalni kut te mjerenja metatarzalnog indeksa.<sup>14–17</sup>

Subjektivni i klinički podaci ocjenjivani su po kriterijima iz klasifikacije po Bonneyu i McNabu uz Helalovu modifikaciju<sup>9</sup> (tablica 1).

Svi su podaci prikazani deskriptivnom statističkom metodom, i to zbirnim tabličnim demografskim podacima o bolesnicima, radiološkim prijeoperacijskim nalazima te poslijeoperacijski klasificirani rezultati prema gore navedenoj klasifikaciji.

#### **Rezultati**

U razdoblju od 1981. do 2000. godine operirano je 820 bolesnika (788 žena i 32 muškarca). U analizu su uključena 792 bolesnika (762 žene i 30 muškarca) odnosno 1211 stopala. Dob operiranih bolesnika bila je od 13 do 83 godine (medijan 45 godina).

Bolesnike smo podijelili u tri grupe s obzirom na metodu kirurškog zahvata:

1. grupa – 250 bolesnika kod kojih je izvršena resekcija baze proksimalne falange haluksa po Lelievru;
2. grupa – 312 bolesnika kod kojih je izvršena distalna korektivna osteotomija prve metatarzalne kosti po Austinu;
3. grupa – 230 bolesnika kod kojih je izvršena distalna korektivna osteotomija prve metatarzalne kosti po Mitchellu (tablica 2).

Tablica 2. *Opći podaci i radiološki parametri*  
Table 2. *General statistics and radiographic observations*

	Lelievrova metoda Method by Lelievre	Austinova metoda Method by Austin	Mitchellova metoda Method by Mitchell
Bolesnici (broj) Patients (N)	250	312	230
Broj stopala (N) Feet (N)	402	429	380
Životna dob Medijan (raspon) Age / Median (range)	65 (22 – 83)	50 (18 – 66)	35 (13 – 55)
Prijeop. kut HV Medijan (raspon) Before op HVA median (range)	50 (20 – 80)	35 (15 – 60)	35 (15 – 50)
Prijeop. prvi MTT kut Medijan (raspon) Before op 1. IMTA Median (range)	28 (12 – 35)	16 (8 – 30)	15 (10 – 25)
Artroza 1. MTP zgloba Arthrosis of 1. MTP joint	Svi All	Ne No	Ne No
Pseudegostoze Pseudoexostoses	velike big	umjerene moderate	malene small

HV kut = kut haluksa valgusa; IMT kut = intermetatarzalni kut, MTP = metatarzofalangealni zglob / HVA = hallux valgus angle; IMTA = intermetatarsal angle, MTP = metatarsophalangeal joint

Tablica 3. *Rezultati u trenutku analize prema klasifikaciji Boneya i McNaba, Helalova modifikacija*

Table 3. *Results classified according Boney and McNub classification modified by Helal*

Rezultat Overall result	Lelievrova metoda Method by Lelievre	Austinova metoda Method by Austin	Mitchellova metoda Method by Mitchell
Odličan Excellent	221 (55%)	210 (49%)	152 (40%)
Dobar Good	149 (37%)	90 (21%)	217 (57%)
Loš Poor	32 (8%)	129 (30%)	11 (3%)
Ukupno Total	402 (100%)	429 (100%)	380 (100%)

Tablica 4. *Prikaz odličnih rezultata*  
Table 4. *Excellent results*

	Lelievrova metoda Method by Lelievre	Austinova metoda Method by Austin	Mitchellova metoda Method by Mitchell
Broj stopala (N) Feet (N)	221	210	152
Životna dob Medijan (raspon) Age / Median (range)	60 (22 – 75)	50 (45 – 60)	24 (13 – 40)
Prijeop. kut HV Medijan (raspon) Before op HVA Median (range)	50 (20 – 70)	28 (20 – 40)	25 (15 – 35)
Prijeop. prvi MTT kut Medijan (raspon) Before op 1. IMTA Median (range)	20 (12 – 283)	15 (8 – 20)	15 (10 – 20)

HV kut = kut haluksa valgusa; IMT kut = intermetatarzalni kut, MTP = metatarzofalangealni zglob / HVA = hallux valgus angle; IMTA = intermetatarsal angle, MTP = metatarsophalangeal joint

Prema Bonneyevoj i McNabovoj klasifikaciji uz modifikaciju po Helalu rezultati su prikazani na tablici 3. Kad izdvojimo samo odlične rezultate iz 2. i 3. grupe, dobijemo sljedeće rezultate: od 429 operiranih stopala 210 stopala je imalo odličan rezultat u 2. grupi bolesnika, dok su od 380 operiranih stopala 152 stopala imala također odličan rezultat u 3. grupi bolesnika (tablica 4).

## Rasprava

U liječenju haluksa valgusa danas postoji velik izbor kirurških zahvata (s mnogim varijacijama i modifikacijama), ali ni jedna u grupi za pojedinu indikaciju nije pokazala značajniju prednost u odnosu na drugu.<sup>10,18</sup>

Držeći se takvih saznanja, možemo reći da je odabir metoda u liječenju haluksa valgusa u Klinici za ortopediju KBC-a Zagreb, prema ovoj retrospektivnoj studiji, bio konstantan jer su se primjenjivale tri među najraširenijim kirurškim metodama.

Operacija po Lelievru spada u jednu od najstarijih metoda liječenja haluks valgusa, sa širokim spektrom indikacija u to vrijeme, čak i u mladih osoba. Kako su s vremenom nastajale nove metode korektivnih osteotomija prve metatarzalne kosti, tako se sužavao spektar indikacija za operaciju po Lelievru, tako da se danas primjenjuje samo u bolesnika starije životne dobi s izrazitom deformacijom haluks valgus kao što je npr. kod reumatoidnog artritisa.<sup>12</sup>

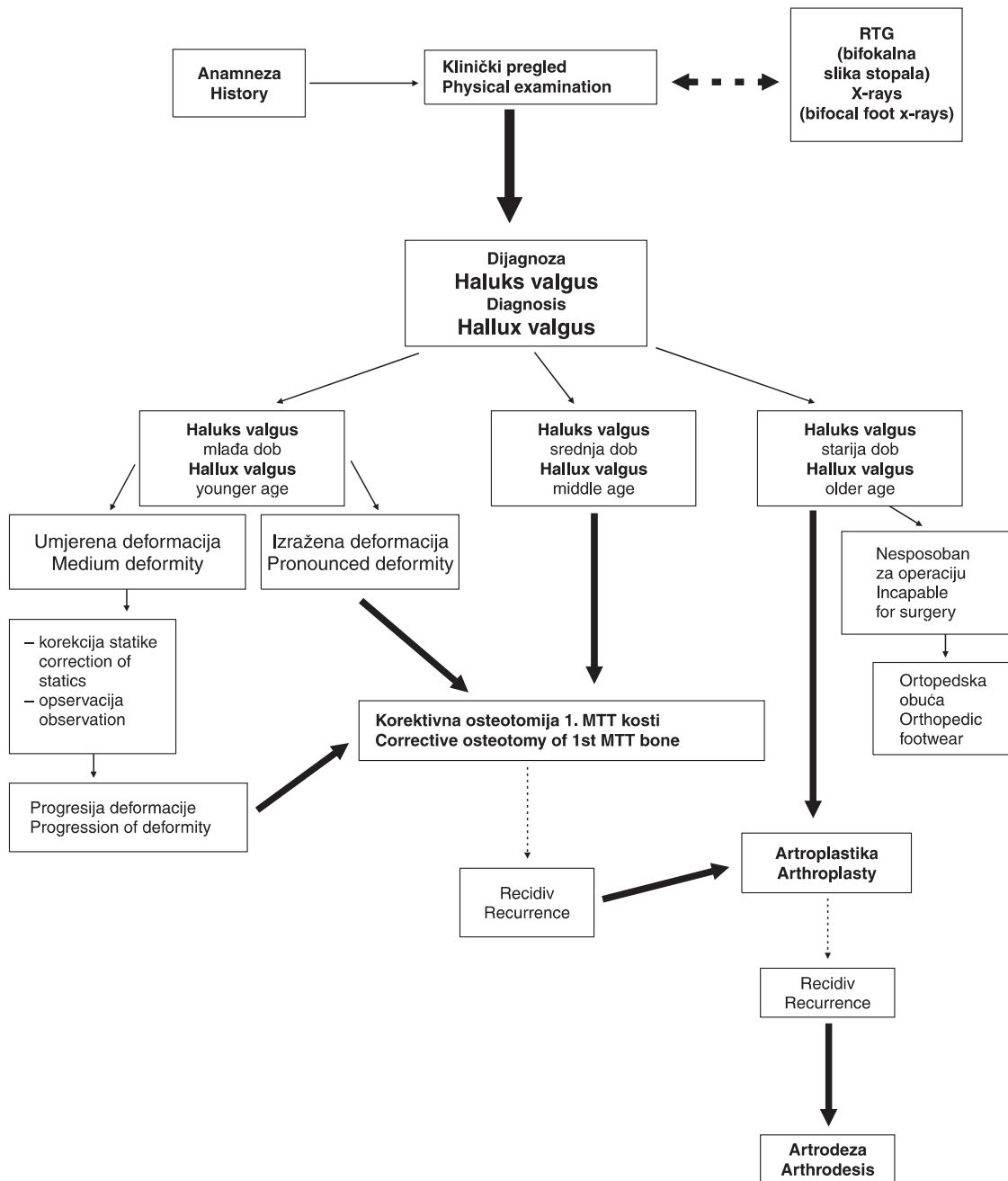
Austinova metoda odnosno distalna korektivna osteotomija prve metatarzalne kosti ili u svijetu bolje poznata kao »chevron« osteotomija vrlo je popularna osobito u Velikoj Britaniji odakle i potječe autor metode. Rezultati su dvojaki – od dobrih do loših rezultata u komparacijama s drugim metodama liječenja haluksa valgusa.<sup>19–21</sup>

Naši rezultati u prijašnjim radovima,<sup>22</sup> kao i u ovoj studiji, pokazuju da Austinova metoda ima neočekivano loše rezultate u odnosu na druge autore, a razlog možemo promatrati s aspekta loših kriterija za indikaciju navedene metode.<sup>23</sup> Mitchellova metoda vrlo je popularna i široko primjenjiva s dobrim rezultatima na kratkim i dugim praćenjima samo ako se postavi ispravna indikacija za operacijsko liječenje.<sup>14,24–26</sup>

Prema rezultatima iz ove retrospektivne studije, kad odvojeno analiziramo samo odlične rezultate, proizlazi da možemo točno odrediti kriterije za indikaciju operacijskog liječenja deformacije haluks valgus, i to: kod Austinove osteotomije kut haluksa valgusa ne veći od 20 stupnjeva, prvi intermetatarzalni kut do 15 st. te osobe do 50 godina života; kod Mitchellove osteotomije kut haluksa valgusa veći od 20, prvi intermetatarzalni kut veći od 15 stupnjeva, osobe životne dobi 50 godina, dok se operacijsko liječenje po Lelievru indicira kod osoba koje su životne dobi iznad 55 godina s već prisutnim degenerativnim promjenama u metatarzofalangealnom zglobo bez obzira na veličinu povećanog kuta haluksa valgusa i povećanog prvog intermetatarzalnog kuta.

Jedan od razloga naših lošijih rezultata s Austinovom metodom vjerojatno je u samoj operacijskoj tehnici i otežanom zadržavanju pozicije distalnog osteotomiranog ulomka, jer se nismo koristili fiksacijskim sredstvom.

U novije vrijeme sve se više primjenjuje nova supkapitalna ili distalna osteotomija prve metatarzalne kosti s fiksacijom ulomaka s pomoću jedne Kirschnerove žice što je ustvari modifikacija Wilsonove korektivne osteotomije.<sup>27,28</sup> Svakako, da bismo potvrdili vjerodostojnost ove nove metode, potrebno je u budućnosti provjeriti tu metodu s više dugih prospektivnih studija.



Slika 4. Smjernice liječenja deformacije haluks valgus u Klinici za ortopediju  
Figure 4. Operative treatment of hallux valgus deformity algorithm in Department of Orthopedics

U zaključku, u liječenju deformacije haluks valgus rabi se više metoda. Stupanj deformacije haluks valgus, dob bolesnika i etiologija nastanka deformacije određuju kako ćemo haluks valgus liječiti. Za postizanje dobrih rezultata potrebno je držati se smjernica liječenja koje su proizašle iz dugogodišnjeg iskustva liječenja bolesnika s deformacijom haluks valgus (slika 4).

#### LITERATURA

1. Burić M, Antičević D. Nožni zglob i stopalo. U: Pečina M i sur., ur. Ortopedija. 3. izd. Zagreb: Naklada Ljevak; 2004.
2. Wilson WD. Hallux valgus and rigidus. U: Helal B i sur., ur. Surgery of disorders of the foot and ankle. London: Lippincott-Raven; 1996.
3. Coughlin MJ, Carroll PJ. Hallux valgus: demographics, etiology, and radiographic assessment. *Foot Ankle Int* 2007;28:759–77.
4. Coughlin M. Hallux valgus. *J Bone Joint Surg Am* 1996;78:932–66.
5. Kilmartin TE, Wallace WA. The etiology of hallux valgus: a critical review of the literature. *Foot* 1993;3:157–67.
6. Donley BG, Tisdell CL, Sferra JJ, Hall JO. Diagnosing and treating hallux valgus: a conservative approach for a common problem. *Cleve Clin J Med* 1997;64:469–74.
7. Vanore JV, Christensen JC, Kravitz SR i sur. Clinical practice guideline. First metatarsophalangeal joint disorders. Joint disorders panel of the American college of foot and ankle surgeons. Diagnosis and treatment of first metatarsophalangeal joint disorders. Section 1: Hallux valgus. *J Foot Ankle Surg* 2003;42:112–23.
8. Helal B, Gupta SK, Gojasević P. Surgery for adolescent hallux valgus. *Acta Orthop Scand* 1974;45:271–95.

9. Helal B. Surgery for adolescent hallux valgus. Clin Orthop 1981;157:50–63.
10. Ferrari J, Higgins JP, Prior TD. Interventions for treating hallux valgus (abductovalgus) and bunions. Cochrane Database Syst Rev 2004;1:CD000964.
11. Capasso G, Testa V, Maffulli N, Barletta L. Molded arthroplasty and transfer of the extensor hallucis brevis tendon. A modification of the Keller-Lelievre operation. Clin Orthop Relat Res 1994;308:43–9.
12. Austin DW, Leventen EO. A new osteotomy for hallux valgus. Clin Orthop 1981;1:25–30.
13. Mitchell CL, Fleming JL, Allen R, Glanney C, Sanford G. Osteotomy-bunionectomy for hallux valgus. J Bone Joint Surg 1958;40A:41–60.
14. Merkel KD, Katoh Y, Johnson EW Jr, Chao EY. Mitchell osteotomy for hallux valgus: Long term follow-up and gait analysis. Foot Ankle 1983;3:189–96.
15. Miller JW. Distal first metatarsal displacement osteotomy: its place in the schema of bunion surgery. J Bone Joint Surg 1974;56-A:923–31.
16. Schneider W, Knahr K. Metatarsophalangeal and intermetatarsal angle: different values and interpretation of postoperative results dependent on the technique of measurement. Foot Ankle Int 1998;19:532–6.
17. Schneider W, Csepan R, Knahr K. Reproducibility of the radiographic metatarsophalangeal angle in hallux surgery. J Bone Joint Surg 2003;85-A:949–9.
18. Smith RW, Reynolds JC, Stewart MJ. Hallux valgus assessment: report of Research Committee of American Orthopaedic Foot and Ankle Society. Foot Ankle 1984;5:92–103.
19. Klosok JK, Pring DJ, Jessop JH, Maffulli N. Chevron or Wilson metatarsal osteotomy for hallux valgus. A prospective randomized trial. J Bone Joint Surg Br 1993;75:825–9.
20. Steinbock G. Austin's horizontal V-shaped sliding osteotomy of the metatarsal head (Chevron-osteotomy) in the treatment of hallux valgus. Orthopäde 1996;25:4:308–16.
21. Easley ME, Kelly IP. Avascular necrosis of the hallux metatarsal head. Foot Ankle Clin 2000;5:3:591–608.
22. Madjarevic M, Kolundzic R, Matek D, Smigovec I, Cuti T. Later results of Austin corrective metatarsal osteotomy in the treatment of Hallux Valgus. J Bone Joint Surg Br 2006; 88-B:Supp 1:20.
23. Boc SF, D'Angelantonio A, Grant S. The triplane Austin bunionectomy: a review and retrospective analysis. J Foot Surg 1991;30:4:375–82.
24. Mitchell CL, Fleming JL, Allen R, Glanney C, Sanford G. Osteotomy-bunionectomy for hallux valgus. J Bone Joint Surg 1958;40A:41–60.
25. Coughlin M. Hallux valgus. J Bone Joint Surg Am 1996;78:932–66.
26. Madjarevic M, Kolundzic R, Smigovec I, Matek D, Crnković T, Trkulja V. Mitchell and Wilson metatarsal osteotomies for the treatment of hallux valgus: comparison of outcomes two decades after the surgery. Foot Ankle Int 2006;27(11):877–82.
27. Yildirim Y, Saygi B, Aydın N, Cabukoglu C, Bautista S. Components of the Wilson osteotomy that are effective on hallux valgus repair. J Foot Ankle Surg 2007;46:21–6.
28. Kolundzic R, Madjarevic M, Smigovec I, Matek D, Cuti T. Early results of 3D subcapital metatarsal osteotomy in the treatment of Hallux Valgus. J Bone Joint Surg Br 2006;88-B:Supp 1:20.

\* \* \*

## Vijesti News



### 4. HRVATSKI ONKOLOŠKI KONGRES s međunarodnim sudjelovanjem

**Hotel »Westin«, Zagreb  
23.—26. travnja 2008.**

U organizaciji Hrvatskoga onkološkog društva HLZ-a od 23. do 26. travnja 2008. u hotelu Westin u Zagrebu, održat će se 4. HRVATSKI ONKOLOŠKI KONGRES pod visokim pokroviteljstvom predsjednika Republike. Stručni program Kongresa, koji je sastavljen od pozvanih predavanja, prikaza bolesnika, usmenih prikaza izabranih postera i satelitskih simpozija, obuhvatit će sljedeće teme:

Epidemiologija; Rak dojke; Ginekološki tumori; Urogenitalni tumori; Tumori središnjeg živčanog sustava; Tumori probavnog sustava; Limfomi; Rak pluća; Tumori glave i vrata; Tumori štitnjače; Dječji tumori; Melanom; Liječenje boli.

Kongresu će se pridružiti inženjeri medicinske radiologije i Onkološko-hematološka sekcija Hrvatske udruge medicinskih sestara koji će u sklopu Kongresa održati svoje simpozije: 3. onkološki simpozij inženjera medicinske radiologije s međunarodnim sudjelovanjem i 15. simpozij Onkološko-hematološke sekcije Hrvatske udruge medicinskih sestara s međunarodnim sudjelovanjem.

**Kongresne kotizacije po osobi (izraženo u EUR):** do 15. 01. 2008. – četverodnevna kotizacija 300, jednodnevna kotizacija 100, kotizacija HUMS/IMR\* 100; 16. 01.–15. 03. 2008. – četverodnevna kotizacija 350, jednodnevna kotizacija 120, kotizacija HUMS/IMR 120; od 16. 03. 2008. – četverodnevna kotizacija 450, jednodnevna kotizacija 150, kotizacija HUMS/IMR 150. (\* Odnosi se na 15. simpozij Onkološke-hematološke sekcije HUMS-a ili 3. onkološki simpozij inženjera medicinske radiologije)

**Predsjednik Organizacijskog odbora:** Prof. dr. sc. Mirko Šamija,  
Klinika za tumore, Ilica 197, 10 000 Zagreb,  
E-mail: mirko.samija@kzt.hr

**Obavijesti i prijave:** Penta d.o.o., Danijela Ćurčić/Frano Falkoni,  
A. Hebranga 20, 10 000 Zagreb, Hrvatska,  
tel. 01/4553-290, fax 01/4553-284,  
e-mail: danijela@penta-zagreb.hr