

**UTJECAJ PSIHOTERAPIJE NA MOŽDANU CIRKULACIJU
– PRIKAZ BOLESNIKA**

PSYCHOTHERAPEUTIC EFFECT ON CEREBRAL BLOOD FLOW – CASE REPORT

RUDOLF GREGUREK, RATIMIR PETROVIĆ*

Deskriptori: Posttraumatski stresni poremećaj – radionuklidni prikaz, liječenje; Mozak – radionuklidni prikaz; Cerebrovaskularna cirkulacija; Grupna psihoterapija; Jednofotonska emisijska kompjutorizirana tomografija

Sažetak. Prikazan je 36-godišnji pacijent, veteran Domovinskog rata koji je zatražio psihijatrijsko liječenje zbog smetnja iz kruga posttraumatskoga stresnog poremećaja. Dijagnoza je postavljena u skladu s kriterijima MKB-10 pri čemu nije postojala ni jedna komorbidna dijagnoza. Nakon detaljne psihijatrijske, psihologijske i neurološke obrade učinjena je jednofotonska emisijska tomografija (SPECT) pri čemu pacijent nije uzimao nikakvu medikamentnu terapiju. Snimanje je ponovljeno nakon dva tjedna da bi se izbjegli mogući artefakti i povećala statistička pouzdanost mogućega patološkog nalaza. Rezultati snimanja pokazali su unilateralno signifikantno povećanje regionalnoga moždanog protoka (više od 20% povećana moždana aktivnost u dominantnoj hemisferi) u odnosu na suprotnu hemisferu u projekcijskom području nukleusa akumbensa/amigdaloidnih jezgara. Nakon završene obrade pacijent je uključen u intenzivnu grupnu psihoterapiju tijekom godine dana, fokusiranu na interpersonalne i socijalne odnose. Nakon godinu dana došlo je do ublažavanja simptoma, prikladnije kontrole pulzija i prestanka agresivnih »acting out« reakcija, što je bilo objektivizirano i heteroanamnestičkim podacima. Ponovljena jednofotonska emisijska tomografija u dva navrata s dvotjednim razmakom pokazala je normalizaciju nalaza i odsutnost signifikantne razlike u regionalnoj moždanoj cirkulaciji između moždanih hemisfera.

Descriptors: Stress disorders, post-traumatic – radionuclide imaging, therapy; Brain – radionuclide imaging; Cerebrovascular circulation; Psychotherapy, group; Tomography, emission-computed, single-photon

Summary. This is a case report on a 36-year-old Croatian war veteran who was seeking psychiatric treatment because of disturbances which were manifesting in: difficult impulse control, aggressive acting out reactions, continuous conflict with surroundings, and in traumatic and repeating nightmares. Posttraumatic stress disorder (PTSD) was diagnosed according to MKB-10 criteria and comorbid diagnoses were not found. After detailed psychiatric, psychological and neurological testing, brain SPECT was performed while the patient was medication free. Brain imaging was done twice within two-week period to avoid possible artefacts and to enhance statistical significance of possible pathological findings. SPECT results showed significant unilateral increase of regional cerebral blood flow (over 20% increased brain activity in dominant hemisphere, analyzed semiquantitatively using region-of-interest based method, and normalized to the mean brain activity) relative to opposite hemisphere in projection area of amygdala/nucleus accumbens. After the completion of all testing the patient started intense group psychotherapy of one year duration which was focused on interpersonal and social relations. After one year symptoms diminished, his impulse control became more adequate and he had no more aggressive acting out reactions, all of which was also objectified with information from patient family. Brain SPECT imaging was then repeated, twice within two-week period, and it showed normalization of findings and no significant differences in regional cerebral blood flow between cerebral hemispheres.

Liječ Vjesn 2007;129:265–268

U središtu psihoterapije je razumijevanje o međusobnom isprepletanju prirode i odgoja, uspješnog i neuspješnog razvoja i njegova utjecaja na zdravo funkcioniranje. Kada psihoterapija rezultira smanjenjem intenziteta simptoma, mozak je, na neki način, promijenjen.¹

Od prvih trenutaka života stres oblikuje naš mozak tako što memoriramo iskustva nužna za preživljavanje.^{2,3} Većina naših iskustava nije traumatska, nego više istančana i nesvjesna. Odgovor na stres rezultira mnoštvom bioloških i psiholoških promjena dizajniranih da tijelo pripreme za borbu ili bijeg od situacije. Kao dio odgovora na stres pojavljuju se kaskade biokemijskih promjena u hipotalamusu, hipofizi i nadbubrežnoj žlijezdi (HPA osi), kao i u simpatickome živčanom sustavu. Ove biološke promjene posreduju fiziološkim i psihološkim promjenama doživljenim za vrijeme stresa.⁴

Trauma je biokemijski kodirana u mozgu na različite načine, uključujući i promjene u dostupnosti i efektima neurotransmitera i neuromodulatora.⁵ Neuroanatomsko kodiranje pojavljuje se u obliku promjena u strukturama kao što je hipokampus, koordinacijom i integracijom funkcioniranja neuralnih mreža. Promjene u neurobiološkim mehanizmima odražavaju se u psihološkim, fiziološkim i interpersonalnim iskustvima žrtve.⁶

* **Klinika za psihološku medicinu, KBC Zagreb** (prof. dr. sc. Rudolf Gregurek, dr. med.), **Klinički zavod za nuklearnu medicinu i zaštitu od zračenja, KBC Zagreb** (Ratimir Petrović, dr. med.)

Adresa za dopisivanje: Prof. dr. sc. R. Gregurek, Klinika za psihološku medicinu, KBC Zagreb, Kišpatičeva 12, 10 000 Zagreb, e-mail: gregurek@mef.hr

Primljeno 21. prosinca 2006., prihvaćeno 18. rujna 2007.

Kada je trauma teška, prolongirana ili se dogodi osjetljivoj osobi, može se razviti posttraumatski stresni poremećaj (PTSP).² PTSP uzrokuje gubitak regulacije neurobioloških procesa posvećenih procjeni i reakciji na prijetnju. Postoje tri glavne skupine simptoma: intruzija, izbjegavanje i simptomi povećane pobudenosti (hiperpobudenost). Simptomi hiperpobudenosti i upornoga ponovnog proživljavanja traumatskog događaja upućuju na abnormalnosti u emocijama i regulaciji pamćenja implicirajući time povezanost limbičkih regija mozga s poremećajem.^{7,8}

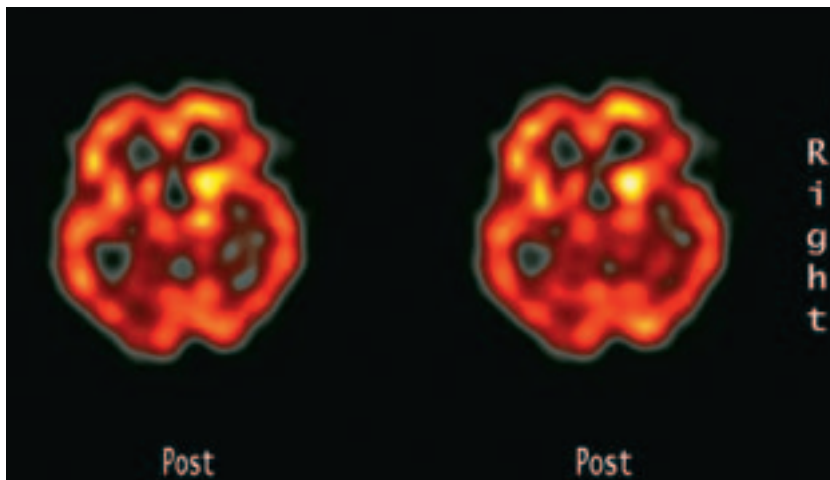
Novija istraživanja moždanog oslikavanja (neuroimaging tehnike) opisuju nekoliko regija mozga kao moguće povezane sa simptomima PTSP-a.⁹⁻¹¹ Najčešće opisivane regije su limbičke moždane strukture, prefrontalni korteks i temporalni korteks.^{11,12} Brojne studije koje su se koristile tehnikama oslikavanja upućuju na to da je smanjen hipokampalni volumen očit kod PTSP-a ili zlostavljanih subjekata.¹³⁻¹⁷ U svakom slučaju, ovi podaci ne dokazuju nedvosmisleno da se smanjen hipokampalni volumen pojavljuje kao rezultat izloženosti traumi i jednako je tako moguće da otkrića predstavljaju prirodenu abnormalnost koja može poslužiti kao rizični faktor za razvoj PTSP-a koji prati izloženost traumi.¹⁸

U opisu pacijenta oboljelog od PTSP-a prikazali smo promjene u regionalnom moždanom protoku u projekcijskom području nukleusa akumbensa/amigdaloidnih jezgara detektiranih SPECT-om (skr. od engl. single photon emission computed tomography) nakon jednogodišnjeg intenzivnog liječenja grupnom psihoterapijom.

Prikaz bolesnika

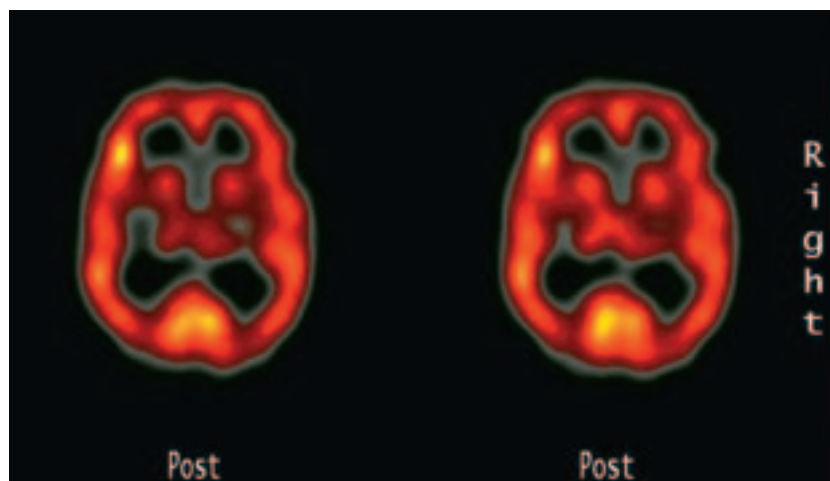
Tridesetšestogodišnji muškarac započeo je psihoterapiju zbog izrazito agresivnog ponašanja koje nije mogao kontrolirati. Anamnestički se saznaje da je odrastao u cjelovitoj obitelji, osnovno i srednje školsko razdoblje proteklo je uredno, a pacijent ne opisuje ranija traumatska isustva. Pacijent je bio časnik u Hrvatskoj vojsci i hrvatski ratni veteran (1991.–1995.). Aktivno je sudjelovao u borbama tijekom rata, tri godine, i bio je izložen brojnim izrazito traumatskim situacijama. Kao najtraumatičnije iskustvo opisuje određenu vojnu operaciju iza neprijateljskih crta, kojom je prilikom postrojbu otkrio neprijatelj te su bili izloženi teškoj paljbi s velikim gubicima. Nakon tog događaja njegovo se ponašanje drastično promijenilo, postao je izrazito agresivan s velikim teškoćama u kontroli impulsa. Kao posljedica toga, došao je u sukob s nadređenim časnicima te je privremeno bio suspendiran. Ipak je vraćen na dužnost za dvije velike akcije koje je započela hrvatska vojska krajem rata. Nakon rata ostao je u vojsci kao aktivni časnik, no nakon kraćeg vremena je otpušten. Kad se vratio kući, njegove su se teškoće u ponašanju intenzivirale i upao je u manje ili više nepromjenjive konflikte i svade koje su bile praćene njegovim agresivnim ispadima, sa suprugom i devetnaestogodišnjim sinom. Zbog toga je njegova supruga, godinu dana nakon što se vratio kući, tražila rastavu.

Zbog teških simptoma kao što su: nedostatak kontrole impulsa, agresivne reakcije, stalni konflikti s okolinom, trau-



Slika 1. SPECT nalaz na početku psihoterapijskog liječenja – transversalni presjek mozga (debljine 9 mm) na nivou amigdaloidnih jezgara s dvotjednim razmakom između snimaka

Figure 1. SPECT brain scans at the beginning of the psychotherapeutic treatment – transversal brain cross section (9 mm wide) on a level of amygdala/nucleus, with two-week period in-between



Slika 2. SPECT nalaz na kraju psihoterapijskog liječenja – transversalni presjek mozga (debljine 9 mm) na nivou amigdaloidnih jezgara s dvotjednim razmakom između snimaka

Figure 2. SPECT brain scans at the end of the psychotherapeutic treatment – transversal brain cross section (9 mm wide) on a level of amygdala/nucleus, with two-week period in-between

matične noćne more koje ponavljaju slike iz rata, pacijent je odlučio potražiti psihijatrijsku pomoć. Na osnovi strukturiranoga kliničkog intervjua, a u skladu s dijagnostičkim kriterijima MKB-10⁷ i DSM-IV⁸ dijagnosticiran mu je PTSP. Psihijatrijski je intervju pokazao i to da su se, vezano uz ratnu traumu, slomili njegovi normalni obrambeni mehanizmi te da je nakupljena anksioznost inducirala narcistične obrane (projekcija, projektivna identifikacija, disocijacija). Uz psihijatrijski intervju učinjeni su i kompletna psihološko-psihometrijska evaluacija, indicirani internistički, endokrinološki i neurološki pregledi. Zbog potrebe objektivacije intenziteta traumatskih simptoma primijenjen je upitnik CAPS (skr. od engl. clinician-administered PTSD scale),¹⁹ a njegova je vrijednost u prvom mjerenju bila 67. Ni u psihijatrijskom intervjuu ni u psihometrijskoj evaluaciji kod pacijenta nije nađena druga komorbidna dijagnoza osim PTSP-a. Pacijent nije imao traumu glave ili gubitak svijesti u godini prije početka liječenja niti je u anamnezi imao alkoholizam ili ovisnost o drogama. U dijagnostički proces uključena je i jednofotonska emisijska tomografija mozga (SPECT); tehnika nuklearnomedicinskog oslikavanja kojom se ispituje regionalni cerebralni protok,²⁰ pri čemu pacijent nije uzimao nikakvu medikamentnu terapiju. U vrijeme dijagnostičke obrade pacijent je liječen anksioliticima, ali je pred SPECT snimanje imao prekid medikamentne terapije u razdoblju od dva tjedna. Snimanje je ponovljeno nakon dva tjedna da bi se izbjegli mogući artefakti (artefakti pomaka i sl.) i povećala statistička pouzdanost mogućega patološkog nalaza.²¹ Nalazi ovih snimanja pokazali su unilateralno signifikantno povećanje regionalnoga moždanog protoka (više od 20% povećana moždana aktivnost u dominantnoj hemisferi; određeno semikvantitativnom metodom regija interesa i normalizirano na srednju vrijednost moždanog protoka) u odnosu na suprotnu hemisferu u projekcijskom području nukleusa akumbensa/amigdaloidnih jezgara (slika 1).

Na temelju istraživanja normalnih subjekata dobro je prikazano da je normalna cerebralna distribucija krvi bilateralno simetrična s postocima interhemisferne asimetrije koja nikad ne prelazi 12% ni za jednu regiju mozga.²²

Pacijent je bio uključen u grupnu psihoterapiju u obliku grupne analize zatvorenih vrata s učestalosti terapije jednom na tjedan po 90 minuta, fokusirane na pacijentove interpersonalne i društvene odnose i komunikacije, posebno oblikovane u našoj klinici za liječenje pacijenata s PTSP-om.

Grupa se sastojala od 10 članova: 6 muškaraca (hrvatski ratni veterani) i 4 žene (partnerice hrvatskih ratnih veterana koje nisu bile u vezi s muškarcima iz grupe). Tijekom psihoterapijskog liječenja pacijenti nisu uzimali lijekove, osim anksiolitika (benzodiazepin) tijekom prva tri tjedna terapije koji su bili indicirani kako bi se ublažili akutni simptomi i omogućilo adekvatno sudjelovanje pacijenata u psihoterapijskom procesu.

Nakon jedne godine grupne psihoterapije simptomi otežane kontrole agresije kod pacijenta su se smanjili i pacijent je zadobio prikladnu kontrolu impulsa, što je bilo potvrđeno i od ostalih članova grupe, ali i od članova obitelji pacijenta. Radi objektivne procjene ponovljeno je psihologijsko testiranje, vrijednost na upitniku CAPS iznosila je 32. Povlačenje simptoma otežane kontrole agresije indiciralo je ponavljanje SPECT-a u dva navrata s dvotjednim razmakom koja je pokazala normalizaciju nalaza i odsutnost signifikantne razlike u regionalnoj moždanoj cirkulaciji između moždanih hemisfera (slika 2).

Rasprava

Iz perspektive neuroznanosti, psihoterapija se može razumjeti kao posebna vrsta obogaćenog ozračja kreiranog za poboljšanje rasta neurona i integracije neuralnih mreža.^{1,23} Terapijsko je ozračje individualno skrojeno prema simptomima i potrebama klijenta.

Psihoterapija je učinkovit terapijski model u rehabilitaciji psihotraumatiziranih osoba. Ona se primjenjuje za žrtve prirodnih katastrofa, incesta, silovanja, bračnih tortura, koncentracijskih logora i ratnih trauma. Osnovni cilj psihoterapije je omogućiti osobama suočenje s posljedicama traume, više negoli na ponovnom suočavanju s osamom, bespomoćnošću, mržnjom i boli. Posebno učinkovit je grupnopsihoterapijski pristup, što su pokazala i svjetska iskustva.^{24,25}

Vodeća tema u grupi bila je agresija i potreba za hospitalizacijom koja bi zaštitila njih, ali i okolinu od njihove agresivnosti. Kao da nisu primjećivali druge članove grupe, komunicirali su samo međusobno ne obraćajući pažnju na članice grupe. Na pokušaje voditelja grupe da uključi u grupnu komunikaciju članice nailazilo se na otpor, »one to ne mogu razumjeti, one nisu prošle to što smo mi proživjeli«. Međutim, članice grupe postupno su tijekom vremena zauzimale transfernu poziciju njihovih supruga. S druge strane, članovi grupe oboljeli od PTSP-a na neki način obnavljali su modele ponašanja bračnih partnera članica grupe, koje su one doživljavale u svojim domovima, jer su i njihovi supruzi sudjelovali u Domovinskom ratu, no još se nisu liječili. Na taj se način interakcijama članova u grupi nametnula tema odnosa prema suprugama i supruzima, kao i odnos prema djeci. Članovi grupe kao da se do tada nisu međusobno vidjeli i kao da su sada počeli primjećivati jedni druge, ali i vidjeti što rade svojim partnerima i djeci kod kuće u svakodnevnom životu.

S razvojem grupnih procesa javlja se osjećaj beznađa i besperspektivnosti, a u grupi se javljaju suicidalne ideje o kojima se zbog sve jače izražene grupne kohezije i povjerenja može razgovarati. S vremenom je grupa postala prijelazni objekt za njezine članove, objekt koji im je davao osjećaj sigurnosti, ali i ovisnosti. Agresivno ponašanje psihotraumatiziranih osoba može se razumjeti često kao jedini način komunikacije o unutrašnjem svijetu. Terapeutova je uloga u ovom procesu da konteinira u sebi, podnese i analizira ove projekcije te da pomogne pacijentu da ih razumije, prihvati i integrira.

Simptomi pobuđenosti, posebno simptomi povećane impulzivne agresije u etiopatološkom smislu, su pretjerani, adaptivno neprikladni otpori psihičkog aparata na emocionalne podražaje iz okoline ili unutrašnjega psihičkog svijeta osobe s izraženim simptomima posttraumatskoga stresnog sindroma.^{26,27} Preintenzivna agresivna reakcija na normalan emocionalan podražaj, kao simptom nemogućnosti kontrole reakcije na podražaj u tom se slučaju može razumjeti kao neprimjereni, obrambeni, loše prilagođen odgovor na podražaj. Pretpostavljamo da su gore opisani nalazi SPECT-a pokazatelji simptoma povezanih s teškoćama kontrola nagonskih impulsa.²⁸ Oni su se mijenjali zajedno s kliničkim manifestacijama smanjenja intenziteta simptoma pa se to može iskoristiti kao neurobiološki pokazatelj učinkovitosti psihoterapijskih intervencija fokusiranih na simptome i njihovo kliničko ublažavanje i postizanje remisije bolesti.

Novije studije koje su proučavale psihološko liječenje PTSP-a²⁹⁻³¹ pokazale su slične rezultate pri čemu se psihoterapijsko liječenje pokazalo uspješnijim od medikamentne terapije.³²

Cilj psihodinamskog pristupa u liječenju PTSP-u jest obnavljanje intrapsihičkog funkcioniranja osobe, a naglasak je na osvještavanju, prepoznavanju narušenih – disreguliranih psihobioloških procesa.³³ Funkcionalno moždano oslikavanje otvara prozor u živući ljudski mozak, otvarajući mogućnost uvida u simptome, zastrašujuće situacije ili pokazujući njegovo nepostojanje. Ispitivanje regija, aktivnih tijekom različitih situacija, omogućuje nam da opserviramo neuronske veze koje su uključene u navedeno funkcioniranje. Napredak ovih tehnika i njihova sve veća preciznost, nema sumnje, omogućit će da budu uključene u psihoterapijski proces. Kao dio početnih pretraga, one će moći pomoći terapeutu da točno odredi regiju koja je uključena u odgovarajuću simptomatologiju. Isto tako, planiranje terapijskog procesa ili farmakoterapijske intervencije moći će biti praćeni odgovarajućim tehnikama oslikavanja mozga. Nuklearnomedicinsko oslikavanje mozga (SPECT – ispitivanje regionalnoga cerebralnog protoka /a indirektno i metabolizma/, ali i PET – pozitronska emisijska tomografija koja daje direktan uvid u metabolizam mozga te u receptorsku aktivnost), u budućnosti, moći će zamijeniti sada potrebno psihologijsko testiranje kao mjerila uspjeha ili neuspjeha terapijskog procesa.^{34,35}

LITERATURA

- Kandel ER. Biology and the future of psychoanalysis: A new intellectual framework for psychiatry research. *Am J Psychiatry* 1999;156:505–24.
- Cogill SR, Caplan HL, Alexandra H i sur. Impact of maternal postnatal depression on cognitive development of young children. *Br Med J* 1986;292:1165–7.
- Walker CD, Deschamps S, Proulx K i sur. Mother to infant or infant to mother? Reciprocal regulation of responsiveness to stress in rodents and the implications humans. *Rev Psychiat Nauosci* 2004;29:364–82.
- Sapolsky RM. Why stress is bad for your brain. *Science* 1996;273:749–50.
- Gold PW. The neurobiology of stress and its relevance to psychotherapy. *Clin Neuroscience Research* 2005;4:315–24.
- Newport DJ, Nemeroff CB. Neurobiology of posttraumatic stress disorder. *Curr Opin Neurobiol* 2000;10:211–8.
- MKB-10, Međunarodna klasifikacija bolesti i srodnih zdravstvenih problema, deseta revizija, Svezak 1, V. poglavlje, duševni poremećaji i ponašanje (F00-F99). Zagreb: Medicinska naklada, 1994.
- American Psychiatric Association Diagnostic and Statistical Manual of Mental Disorders, 4. izd. Washington: APA; 1994.
- Rauch SL, Shin LM, Whalen PJ, Pitman RK. Neuroimaging and the neuroanatomy of posttraumatic stress disorder. *CNS Spectrums* 1998;3 (suppl 2):30–41.
- Bremner JD. Alterations in brain structure and function associated with post-traumatic stress disorder. *Semin Clin Neuropsychiatry* 1999;4:249–55.
- Villarreal G, King CY. Brain imaging in posttraumatic stress disorder. *Semin Clin Neuropsychiatry* 2001;6:131–45.
- Zubieta JK, Chinitz JA, Lombardi U i sur. Medial frontal cortex involvement in PTSD symptoms: a SPECT study. *J Psychiatr Res* 1999;33:259–64.
- Bremner JD, Randall P, Scott TM i sur. MRI-based measurement of hippocampal volume in patients with combat-related posttraumatic stress disorder. *Am J Psychiatry* 1995;152:973–81.
- Gurvits TV, Shenton ME, Hokama H i sur. Magnetic resonance imaging study of hippocampal volume in chronic, combat-related posttraumatic stress disorder. *Biol Psychiatry* 1996;40:1091–9.
- Stein MB, Koverola C, Hanna C i sur. Hippocampal volume in women victimized by childhood sexual abuse. *Psychol Med* 1997;27:951–9.
- Schuff N, Marmar CR, Weiss DS i sur. Reduced hippocampal volume and n-acetyl aspartate in posttraumatic stress disorder. *Ann NY Acad Sci* 1997;821:516–20.
- Pavic L, Gregurek R, Rados M i sur. Smaller right hippocampus in war veterans with posttraumatic stress disorder. *Psychiatry Res* 2007;154:191–8.
- Bremner JD, Narayan M, Staib LH i sur. Neural correlates of memories of childhood sexual abuse in women with and without posttraumatic stress disorder. *Am J Psychiatry* 1999;156:1787–95.
- Blake DD, Weathers FW, Nagy LM i sur. The development of a Clinician-Administered PTSD Scale. *J Trauma Stress* 1995;8:75–90.
- Carey PD, Warwick J, Niehaus DJ i sur. Single photon emission computed tomography (SPECT) of anxiety disorders before and after treatment with citalopram. *BMC Psychiatry* 2004;4:30–8.
- Aubert-Broche B, Grova C, Jannin P i sur. Detection of inter-hemispheric asymmetries of brain perfusion in SPECT. *Physics in Medicine and Biology*, 2003;48(11):1505–17.
- Pavic L, Gregurek R, Petravic D i sur. Alterations in brain activation in posttraumatic stress disorder patients with severe hyperarousal symptoms and impulsive aggressiveness. *Eur Arch Psychiatry Clin Neurosci* 2003;235(2):80–3.
- Fuchs T. Neurobiology and psychotherapy: An emerging dialogue. *Curr Opin Psychiatry* 2004;17:479–85.
- Gregurek R. Countertransference problems in the treatment of a mixed group of war veterans and female partners of war veterans. *Croat Med J* 1999;40(4):493–7.
- Makler S, Sigal M, Gelkopf M i sur. Combat-related, chronic posttraumatic stress disorder. Implications for group therapy intervention. *Am J Psychother* 1990;44:381–95.
- Chemtob CM, Hamada RS, Roitblat HL, Muraoka MY. Anger, impulsivity, and anger control in combat-related posttraumatic stress disorder. *J Trauma Stress* 1994;62(4):827–32.
- Lang PJ, Bradley MM, Cuthbert BN. Emotion, motivation, and anxiety: brain mechanisms and psychophysiology. *Biol Psychiatry* 1998;44:1248–63.
- Lucey JV, Costa DC, Adsheed G i sur. Brain blood flow in anxiety disorders. OCD, panic disorder with agoraphobia, and post-traumatic stress disorder on 99m TcHMPAO single photon emission tomography (SPECT). *Br J Psychiatry* 1997;171:346–50.
- Sherman JJ. Effects of psychotherapeutic treatments of PTSD: meta-analysis of controlled trials. *J Trauma Stress* 1998;11:413–36.
- Adsheed G. Psychological therapies for post-traumatic stress disorder. *Br J Psychiatry* 2000;177:144–8.
- Bradley R, Greene J, Russ E i sur. A multidimensional meta-analysis of psychotherapy for PTSD. *Am J Psychiatry* 2005;162:214–27.
- van Etten ML, Taylor S. Comparative efficacy of treatment for posttraumatic stress disorder: a meta-analysis. *Clin Psychol Psychother* 1998;5:126–44.
- Corrigan FM. Psychotherapy as assisted homeostasis: Activation of emotional processing mediated by the anterior cingulate cortex. *Med Hypothesis* 2004;63:968–73.
- Letovsky SI, Whitehead SH, Paik CH i sur. A brain image database for structure/function analysis. *Am J Neuroradiol* 1998;19:1869–77.
- Seedat S, Warwick J, van Heerden B i sur. Single photon emission computed tomography in posttraumatic stress disorder before and after treatment with a selective serotonin reuptake inhibitor. *J Affect Disord* 2004;80:45–53.