



Rekonstrukcija postraničnog defekta donje usne kombinacijom dvaju klizajućih reznjeva

Reconstruction of the lateral defect of the lower lip by a combination of two advancement flaps

Marijan Kovačić¹ , Ivan Kovačić²

¹Odjel za otorinolaringologiju, Opća bolnica Zadar, Zadar

²Služba za kirurgiju, Opća bolnica Zadar, Zadar

Deskriptori

KARCINOM PLOČASTIH STANICA – kirurgija;
TUMORI USANA – kirurgija, patologija;
REKONSTRUKCIJSKI KIRURŠKI ZAHVATI – metode;
KIRURŠKI REZNJEVI; ISHOD LIJEČENJA

Descriptors

CARCINOMA, SQUAMOUS CELL – surgery;
LIP NEOPLASMS – pathology, surgery;
RECONSTRUCTIVE SURGICAL PROCEDURES – methods;
SURGICAL FLAPS; TREATMENT OUTCOME

SAŽETAK. *Uvod:* Funkcionalni i estetski rezultat rekonstrukcije donje usne nakon uklanjanja tumora ovisi o pravilnom izboru operacijske tehnike. S obzirom na činjenicu da je njihov broj velik, izbor nije lak. *Bolesnici i metoda:* U ovom radu autori su uključili 5 bolesnika kojima su izvršili rekonstrukciju defekta donje usne s kombinacijom dvaju reznjeva, elastičnim vermilion reznjem i otočnim V-Y mentalnim klizajućim reznjem. Svi bolesnici su imali plano-celularni karcinom postraničnog dijela donje usne ≥ 2 cm (T2). Primijenjen je vermilion elastični reznj po Goldsteinu i otočni V-Y klizajući reznj mentalne regije koji su uveli u kiruršku praksu Bayamici i sur. Spajanjem ovih dvaju neurovaskularnih reznjeva postignut je kvalitetan nadomjestak donje usne, njena voluminoznost, dužina, visina, širina, prirodan izgled i potpuna funkcija. *Zaključak:* Ova kombinacija dvaju etabliranih reznjeva ozbiljna je alternativa drugim kirurškim tehnikama u rekonstrukciji defekta donje usne koji nije pogodan za izravnu sanaciju primarnim zatvaranjem. Kirurška tehnika formiranja reznjeva nije teška, može se izvesti pod lokalnom anestezijom i ne zahtijeva dugo kirurško vrijeme.

SUMMARY. *Introduction:* The functional and esthetic result of the reconstruction of the lower lip after the removal of the tumor depends on the correct choice of surgical technique. Given the fact that their number is great, the choice is not easy. *Patients and methods:* In this study, the authors included five patients who underwent reconstruction of a lower lip defect with a combination of two lobes, an elastic vermilion lobe, and an island V-Y mental sliding lobe. All patients had squamous cell carcinoma of the lateral part of the lower lip ≥ 2 cm (T2). An elastic vermilion flap popularized by Goldstein, and the well-known island V-Y advancement mental flap introduced into the surgical practice by Bayamici et al. were used. A very good esthetic and functional result was achieved. The formed lip has an appropriate natural look, quality volume, symmetry, matching width and height. *Conclusion:* This combination of two established flaps is a serious alternative to other surgical techniques in the reconstruction of a lower lip defect that is not suitable for direct remediation, primary closure. The surgical technique of flaps formation is not difficult, can be performed under local anesthesia, and does not require long surgical time.

Usne se smatraju početnim dijelom usne šupljine i najčešće su mjesto njenoga malignog oboljenja, oko 25–30%. U 95% slučajeva radi se o planocelularnom karcinomu i to pretežno u području donje usne, kod starijih muških osoba.¹ Najpouzdaniji način liječenja ovog tipa karcinoma donje usne jest njegova cjelovita ekscizija pune debljine sa zonom zdravog tkiva od 1 cm. Ovakva široka ekscizija, kroz sve slojeve, značajno smanjuje povrat bolesti, ali ima za posljedicu defekt usne koji zahtijeva rekonstrukciju.² Prve rekonstrukcije se spominju u dalekoj prošlosti, u drevnim zapisima, dok suvremenije kirurške tehnike datiraju od polovine devetnaestog stoljeća. Njihovim evoluiranjem danas raspoložemo s oko 200 tehnika.³ Sve imaju dva ista osnovna zadatka, uspostavljanje funkcije usne šupljine i postizanje što kvalitetnijeg estetskog rezultata. Rekonstruirana usna ne smije biti pod tenzijom i mora imati što prirodniji izgled. Izbor kirurške tehnike ovisi o više

čimbenika. Najvažniji su: veličina i lokalizacija defekta, spol i dob bolesnika kao i naobrazba kirurga.^{2,3} U ovom radu predstavljamo klinički rezultat rekonstrukcije defekta nastalog nakon operacije donje usne, kombinacijom dviju pojedinačno dobro poznatih kirurških tehnika, elastični reznj vermilion (Goldstein) i otočni V-Y klizajući reznj mentalne regije (Bayamici i sur).^{4,5}

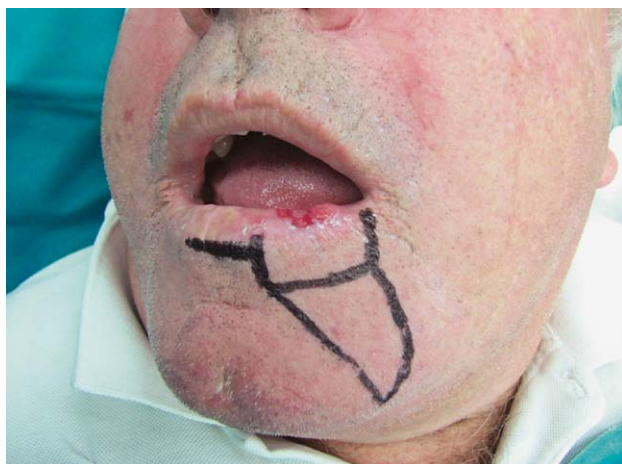Bolesnici i metoda

U ovom radu uključili smo 5 bolesnika kojima smo izvršili rekonstrukciju defekta donje usne s kombinacijom dvaju reznjeva, elastičnim vermilion reznjem i

Adresa za dopisivanje:

Prim. Marijan Kovačić, dr. med., <https://orcid.org/0000-0003-0860-6923>
Opća bolnica Zadar, Bože Peričića 5, 23000 Zadar, e-pošta: mar.kova@yahoo.com

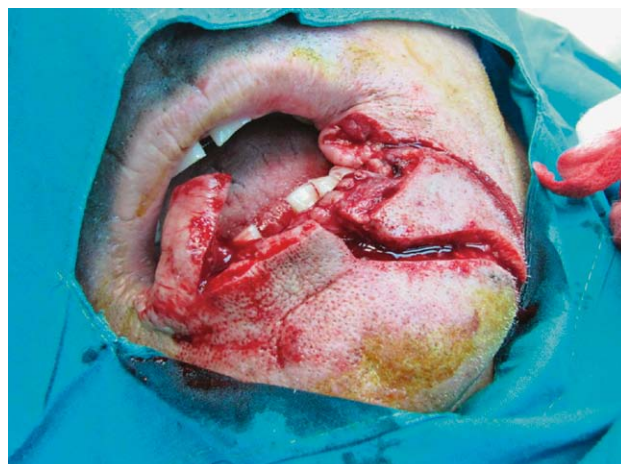Primljeno 22. svibnja 2020., prihvaćeno 7. siječnja 2021.



SLIKA 1. ULKUSNA TVORBA LIJEVE STRANE DONJE USNE I PLAN OPERACIJSKOG ZAHVATA

FIGURE 1. ULCERATIVE FORMATION OF THE LEFT SIDE OF THE LOWER LIP AND PLAN OF SURGERY

otočnim V-Y mentalnim klizajućim režnjem. Svi bolesnici bili su muškog spola i imali su planocelularni karcinom postraničnog dijela donje usne, ≥ 2 cm (Slika 1.). Nodalni status vrata klinički i ultrazvučno je bio uredan. Prosječna dobna starost je bila 65,2 godine (raspona od 59 do 79 godine). Sve operacijske zahvate izveli smo bez antimikrobne profilakse i u lokalnoj anesteziji nakon infiltracije 1% lidokaina s 1:100.000 epinephrina otopinom. Nakon resekcije tumora, s postraničnim i donjim rubom zdravog tkiva nastao je defekt pravokutnog oblika. Poslijeoperacijski defekt na lijevoj strani bio je u tri bolesnika, a desni u njih dvojice. Analizom, defekt smo podijelili u dva dijela, na defekt vermilionia i ostali tzv. „kožni” defekt, koji je zahtijevao rekonstrukciju u sva tri sloja donje usne. Prvo smo formirali režanj vermilionia, od ruba rane, incizijom uzduž njegove granice s kožom donje usne. Incizija je uključila preostali dio marginalnoga orbikularnog mišića (*pars marginalis*) s odgovarajućom sluznicom usne šupljine uz prezervaciju vaskularne strukture. Njegova dužina je ovisila o elastičnosti tkiva bolesnika i mogućnosti premoštenja defekta vermilionia, postupkom istezanja režnja. Otočni V-Y klizajući režanj mentalne regije formiran je po uputama Bayramicli i sur.⁵ (Slika 2.). Spajanjem režnja vermilionia s usnom komisurou ostvarili smo kontinuitet vermilionskog prstena, a s drugim klizajućim režnjem nadomjestili smo nedostatak preostalog dijela orbikularnog mišića (*pars peripheralis*), sluznice i kože donje usne. Podizanje i spajanje V-Y režnja u sva tri sloja s okolnim tkivom i režnjem vermilionia izvršeno je bez tenzije. Histološki su obrađena sva ekscidirana tkiva. Određena je veličina isječka donje usne i dimenzije ruba zdravog tkiva. (Tablica 1.) Funkcionalnu i estetsku uspješnost rekonstrukcije ocijenili smo tijekom praćenja bolesnika (Tablica 2.). Kvalitetu oralne kom-



SLIKA 2. FORMIRANI ELASTIČNI REŽANJ VERMILIONA I OTOČNI V-Y MENTALNI KLIZAJUĆI REŽANJ LIJEVO

FIGURE 2. FORMED ELASTIC LOBE OF VERMILION AND ISLAND V-Y MENTAL ADVANCEMENT FLAP, LEFT

petencije i žvakanja, senzibilitet na dodir, toplo i hladno te mogućnost otvaranja usta, razumljivost govora, ocijenili smo 2 tjedna nakon operacije, a estetski izgled rekonstrukcije ≥ 6 mj. Za ocjenu estetskog rezultata poslužili smo se obrascem koji je ispunjavao liječnik koji nije izvršio operacijski zahvat. Promatrana je veličina stome. Ocijenjena je njena simetričnost, kod zatvorenih usta, izračunom omjera dužine zdrave (a) i rekonstruirane strane (b). Mjerenje je izvršeno ručno, od središnjeg dijela usne, vertikalne linije spoja gnationa, stomiona i subnazalne točke do obje komisure. Također je promatrana vidljivost ožiljka iz neposredne blizine te je ocijenjen kao slabo vidljiv ili nevidljiv (da/ne). Sveukupni opći dojam estetskog uspjeha kao i kvalitete ekspresije lica ocijenjen je kao vrlo dobar (da/ne).

Rezultati

Nakon kirurške resekcije prosječna veličina postraničnog defekta bila je 43,4% (40–50%) cijele dužine donje usne, bez narušene usne komisure. Ni u jednom slučaju nismo imali kirurške komplikacije, krvarenje, infekciju, dehiscijenciju ili nekrozu. Histološkom obradom potvrđena je dijagnoza planocelularnog karcinoma (G2) kod naših bolesnika. Kod svih veličina isječka donja usna je bila podudarna, a kirurški rubovi slobodni od tumora. U četiri bolesnika određeni su lijevi i desni rub zdravog tkiva koji je iznosio ≥ 5 mm. Oralna kompetencija je bila održana nakon samoga operacijskog zahvata, a tijekom drugog tjedna bolesnici su konzumirali hranu kao i prije operacije. Osim očuvane motorike, nije bilo niti ispada senzibiliteta za dodir u svih bolesnika. Kod jednog od njih osjet za toplo i hladno bio je nekoliko tjedana smanjen. Otvaranje usta kao i razumijevanje govora nisu bili narušeni niti u prvim poslijeoperacijskim danima. Veličina

TABLICA 1. DEMOGRAFSKE, KLINIČKE I HISTOLOŠKE KARAKTERISTIKE BOLESNIKA I PLANOCELULARNOG KARCINOMA DONJE USNE
 TABLE 1. DEMOGRAPHIC, CLINICAL AND HISTOLOGICAL CHARACTERISTICS OF PATIENTS AND SQUAMOUS CELL CARCINOMA OF THE LOWER LIP

Bolesnik Patient	Spol/dob (god.) Sex/Age (yrs)	Veličina tumora Tumor size (mm)	Veličina defekta Defect size (%)	Veličina isječka usne Removed part of lips (mm)	Histološki slobodni rubovi Histologically free edge (mm)
1	M/62	21	41	32×17×15	6/5
2	M/60	22	40	33×17×13	7/5
3	M/79	21	42	32×16×14	*
4	M/59	21	44	32×17×12	7/5
5	M/70	23	50	34×16×15	5/6

*nije određeno/not measured.

TABLICA 2. OCJENA OSTVARENOGA FUNKCIONALNOG I ESTETSKOG REZULTATA
 TABLE 2. EVALUATION OF THE ACHIEVED FUNCTIONAL AND ESTHETIC RESULT

Osobina Characteristic	Bolesnici – Patients					% Omjer Ratio
	1	2	3	4	5	
Oralna kompetencija Da/Ne / Oral competence Yes/No	Da/Yes	Da/Yes	Da/Yes	Da/Yes	Da/Yes	100
Senzibilitet Da/Ne / Sensibility Yes/No						
dodir/touch	Da/Yes	Da/Yes	Da/Yes	Da/Yes	Da/Yes	100
hladno/cold	Da/Yes	Da/Yes	Da/Yes	Da/Yes	Ne/No	80
toplo/warm	Da/Yes	Da/Yes	Da/Yes	Da/Yes	Ne/No	80
Razumljivost govora / Speech intelligibility						
potpuna/complete	Da/Yes	Da/Yes	Da/Yes	Da/Yes	Da/Yes	100
Ishrana/Diet						
raznoversna/various	Da/Yes	Da/Yes	Da/Yes	Da/Yes	Da/Yes	100
Otvaranje usta / Mouth opening						
vrlo dobro/very good	Da/Yes	Da/Yes	Da/Yes	Da/Yes	Da/Yes	100
Kvaliteta žvakanja / Chewing quality						
vrlo dobro/very good	Da/Yes	Da/Yes	Da/Yes	Da/Yes	Da/Yes	100
Veličina stome / Stoma size						
umjerena/moderate	Da/Yes	Da/Yes	Da/Yes	Da/Yes	Da/Yes	100
Indeks simetričnosti* / Symmetry index	1,03	0,93	0,96	1,06	1	0,996
Vidljivost ožiljka** / Visibility of the scar						
slabo vidljiv/poorly visible	Da/Yes	Ne/No	Ne/No	Da/Yes	Ne/No	40
nevidljiv/invisible	Ne/No	Da/Yes	Da/Yes	Ne/No	Da/Yes	60
Asimetrija vermilion / Vermilion asymmetry	Da/Yes	Ne/No	Ne/No	Da/Yes	Ne/No	40
Estetski uspjeh / Esthetic success						
vrlo dobar/very good	Da/Yes	Da/Yes	Da/Yes	Da/Yes	Da/Yes	100

* Indeks simetričnosti je omjer dužina od usnih kuteva do medijalne linije usne, zdravog (a) i rekonstruiranog (b) dijela.

/ Symmetry index is the ratio of the lengths from the corners of the mouth to the medial line of the lip, the healthy (a) and reconstructed part (b).

** Određen iz neposredne udaljenosti „licem u lice“ / Determined from immediate “face to face” distance

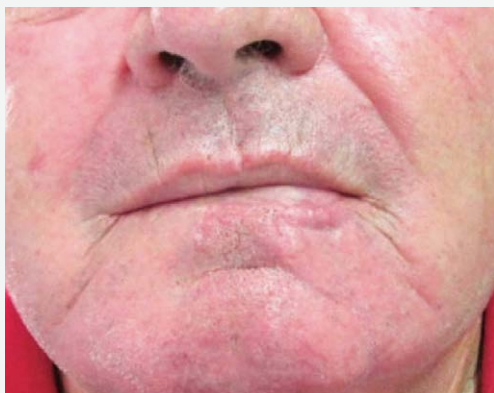usne je bila primjerena, a njena simetričnost nenarušena. Omjer dužine zdravog i rekonstruiranog dijela usne kod svih je bio gotovo podjednak s indeksom oko 1, raspona od 0,93 do 1,06 i činio je usnu homogenom

cjelinom. Ožiljak je bio jedva primjetan iz neposredne blizine u tri bolesnika, a u dvojice potpuno nevidljiv. Sveukupni estetski učinak i ekspresija lica je ocijenjena vrlo dobrim, kod svih. Za vrijeme praćenja bolesnika

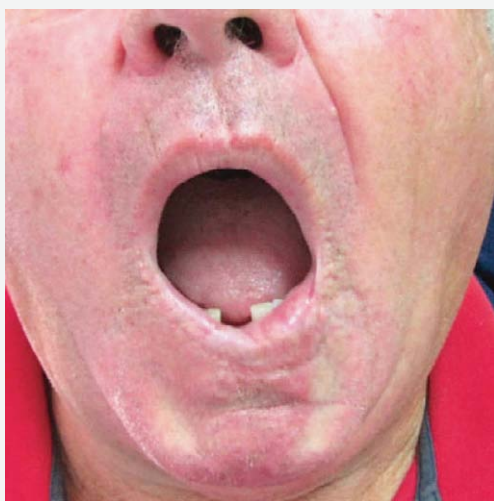
Rasprava

Najpouzdaniji način liječenja karcinoma donje usne jest njegova široka kirurška ekscizija. Prvi cilj zahvata je odstranjenje karcinoma u cijelosti, a drugi je uspostavljanje funkcije i estetski izgled novoformirane usne, koja treba sličiti što više zdravoj usni. Mora se postići adekvatna visina, debljina, primjerena veličina i simetrija usnog otvora, elastičnost kao i boja zdrave usne uz što manje izražene ožiljke.¹⁻⁵ Defekti manji od 30% dužine donje usne, nastali izrezivanjem njenog tkiva u standardnom V ili W obliku, mogu se sanirati primarnim zatvaranjem. Zbog mogućnosti lošega funkcionalnog i estetskog rezultata i ovaj način rekonstrukcije ima svoja ograničenja. Tako je poželjan samo za centralno smještene lezije, dok primarno zatvaranje u postraničnom dijelu usne, osobito u blizini usne komisure, može imati loš funkcionalni i estetski rezultat.⁶ Veći defekti bez obzira na lokalizaciju nisu pogodni za izravno zatvaranje, zahtijevaju formiranje i upotrebu jednog ili više reznjeva. Najbolji rezultati rekonstrukcije usne u tim slučajevima postižu se reznjevima formiranim od njenog preostalog i okolnog tkiva. Takav princip zamjene „istog s istim” nazivamo i Gilliesov princip i treba ga iskoristiti kad god je to moguće, zbog minimalnog morbiditeta mjesta donacije te podudarnosti tkiva u teksturi i boji.³ Osim po veličini i lokalizaciji zahvaćenog segmenta donje usne, izbor kirurške metode rekonstrukcije ovisan je i o mogućnosti što kvalitetnijeg nadomjeska vermilion, koji zavrjeđuje posebnu pažnju zbog svojih anatomskih karakteristika i uloge u estetskom izgledu usne. Građen je od tankog sloja nekeratiniziranog epitela bez sebacealnih žlijezda i folikula dlake koji prekriva gustu mrežu kapilara iznad marginalnog dijela orbikularnog mišića. Spužvastog je izgleda i jedinstvene boje. Prominira u odnosu na gornju usnu u centralnom dijelu nešto više, a prema komisurama je manje uočljiv. Upravo zbog njegove važnosti, defekt donje usne se može podijeliti na vermilionski i nevermilionski dio. U rekonstrukciji vermilion najčešće se upotrebljava tkivo bukalne sluznice ili sluznice jezika, ali dobiveni rezultati nisu optimalni, ni u funkcionalnom ni u estetskom smislu. U traženju što kvalitetnijeg rješenja rekonstrukcije za našeg bolesnika mi smo se odlučili za nadomjestak postraničnog defekta vermilion formiranjem reznja od njegova preostalog dijela, zdrave strane usne. Zbog elastičnosti mišićnog tkiva, sluznice, krvnih žila i živca vermilion premostili smo njegov defekt bez napetosti. Spajanjem s njegovim minimalnim ostatkom u području usnog kuta uspostavili smo kontinuitet marginalnog dijela orbikularnog mišića. Ovako formirani režanj populariziran je u literaturi od strane Goldsteina koji je izvršio ovom metodom rekonstrukciju polovine defekta vermilion.⁴ Pokazao se vrlo uspješnim u kirurškom liječenju hemangioma donje i gornje usne.

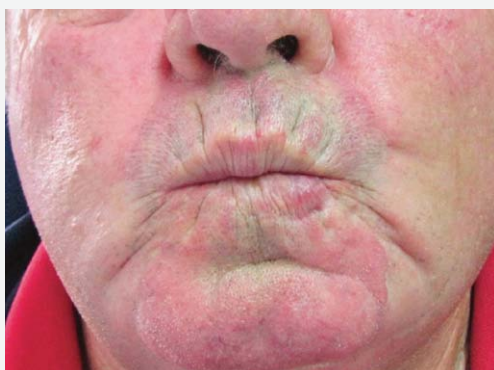A



B



C



SLIKA 3. REZULTAT NAKON 3 GODINE POSLIJE OPERACIJE:
A) ZATVORENA USTA, B) OTVORENA USTA, C) PRI ZVIŽDANJU
FIGURE 3. RESULT 3 YEARS AFTER SURGERY:
A) MOUTH CLOSED, B) MOUTH OPEN, C) DURING WHISTLING

prosječnog trajanja od 36 mjeseci nije zabilježen povratak bolesti. Boja kože i vermilion bila je postojana, a kasne strukturne komplikacije reznjeva u smislu kolapsa i kontrakture odsutne u svih bolesnika. Kod dvaju bolesnika koji su imali izraženi vermilion u centralnom dijelu zaostala je pojačana kontura kožne linije i vermilion, što se odrazilo na manju asimetriju u području usnog kuta (Slika 3 A, B, C).

Dobro je vaskulariziran i kirurški nije zahtjevan.^{4,7} Preostali dio defekta nadomjestili smo dobro poznatim otočnim V-Y kompozitnim klizajućim režnjem koji je u kiruršku praksu uveden 1997. godine od strane Bayramiclija i sur.⁵ Poštivali smo osnove njihove tehnike. Formirali smo režanj kojem mišićnu strukturu čini depresor usnog kuta i donje usne s kojim smo nadomjestili preostali nedostatak orbikularnog mišića i u cijelosti formirali usni mišićni prsten. Režanj smo za debljinu vermilionu manje podizali od izvorne tehnike, a time smo smanjili istežanje neurovaskularne peteljke i izbjegli mogući tranzitorni ispad senzibiliteta kože neousne. Izbjegnuta je dodatna potreba formiranja bukalnoga mukoznog režnja ili klizajućeg režnja jezika za rekonstrukciju defekta vermilionu. Njegovo formiranje također nije zahtjevno, kao slično koncipiran režanj koji su opisali Tobin i O'Daniel.⁸ Izbjegnuta je identifikacija mandibularne grane ličnog živca i nije potrebno čuvanje nižih ogranaka facijalne arterije, što značajno skraćuje vrijeme operacije. Pažnja mora biti usmjerena na prezervaciju neurovaskularnog sadržaja mentalnog foramena. Primjenom ovih dvaju režnjeva, njihovim spajanjem međusobno i s okolnom strukturom po slojevima dobili smo kvalitetan nadomjestak donje usne, njenu voluminoznost, visinu, širinu i potpunu funkciju bez redukcije veličine usnog otvora i promjene oblika. Korištenjem drugih rotacijskih, transpozicijskih ili klizajućih režnjeva to se ne postiže. Režnjevima koji se formiraju od tkiva gornje usne, nazolabijalnog nabora ili obraza, npr. Eslander, Gilles, Fujimori, Nakajima, Vatanasapt, Camille Bernard, Fries i druge originalne ili modificirane kirurške tehnike imaju za posljedicu makrostomiju, značajno primjetne ožiljke ili izraženu asimetriju usnog otvora i nerijetko zahtijevaju sekundarni zahvat.⁸⁻¹² Upotreba Karapandžine tehnike u rekonstrukciji postraničnog defekta također rezultira izraženom asimetrijom komisura uz moguću mikrostomiju koja onemogućava korištenje zubne proteze. Rezultat dobiven ovom metodom nepromjenjiv je tijekom vremena i za rješavanje nastalih poteškoća zahtijeva također dodatni operacijski zahvat.^{13,14} U cjelovitom estetskom smislu primjenom ove kombinacije dvaju režnjeva postignuta je, vrlo brzo, prirodnost novoformirane usne i omogućena njena mobilnost. Vermilion je jedinstven, iste boje i izgleda, a ožiljci kože su slabo vidljivi zbog njihovog vertikalnog smjera koji prati prirodni nabor kože. Jedini nedostatak je nešto širi vermilion postranično, što ostavlja dojam manje asimetrije zbog premještanja njegova šireg centralnog dijela u područje usnog kuta. U okolnostima manje izraženoga centralnog vermilionu estetski rezultat bi bio gotovo idealan. Zbog očuvanja motorne i osjetne inervacije neposredno nakon zahvata i tijekom praćenja bolesnika nije zamijećena pojava kontrakture, atrofije i promjene polo-

žaja novoformirane usne, što nije uvijek slučaj s ostalim metodama. Eslander, Gillies i njima slični režnjevi trebaju dulje vrijeme za oporavak mišićne funkcije, što odgađa povrat potpune oralne kompetencije. Proces reinervacije mišića režnja i donatorskog mjesta traje i do godine dana i nikada nije potpun.¹⁵ Primjenom ove dvojne kombinacije režnjeva mi smo postigli rano i trajno iznimno povoljan funkcionalni i estetski rezultat. Vjerujemo da ova metoda rekonstrukcije postraničnog defekta donje usne predstavlja ozbiljnu alternativu velikom broju dobro poznatih izvornih ili modificiranih tehnika.

LITERATURA

1. Zitsch RP, Park CW, Renner GJ, Rea JL. Outcome analysis for lip carcinoma. *Otolaryngol Head Neck Surg* 1995;113:589–96.
2. Bae YC, Kim SH, Hwang SM i sur. Treatment of squamous cell carcinoma on lower lip. *J Korean Soc Plast Reconstr Surg* 1998;25:278–85.
3. McCarn KE, Park SS. Lip reconstruction. *Facial Plast Surg Clin North Am* 2005;13:301–14.
4. Goldstein MH. The elastic flap for lip repair. *Plast Reconstr Surg* 1990;85:446–52.
5. Bayramicli M, Numanoglu A, Tezel E. The mental V-Y island advancement flap in functional lower lip reconstruction. *Plast Reconstr Surg* 1997;100:1682–90.
6. Seo HJ, Bae SH, Nam SB i sur. Lower lip reconstruction after wide excision of a malignancy with barrel-shaped excision or the webster modification of the bernard operation. *Arch Plast Surg* 2013;40:36–43. doi:10.5999/aps.2013.40.1.36
7. Ohtsuka H, Nakaoka H. Bilateral vermilion flaps for lower lip repair. *Plast Reconstr Surg* 1990;85:453–6.
8. Tobin G R and O'Daniel TG. Lip reconstruction with motor and sensory innervated composite flaps. *Clin Plast Surg* 1990;17:623–32.
9. Vatanasapt V, Chadbunchachai W, Taksaphan P, Komthong R. Bilateral neurovascular cheek flaps for one stage lower lip reconstruction. *Br J Plast Surg* 1987;40:173–5.
10. Nakajima T, Yosimura Y, Kami T. Reconstruction of the lower lip with a fan-shaped flap based on the facial artery. *Plast Reconstr Surg* 1984;73:52–4.
11. Fuimura R. "Gate flap" for the total reconstruction of the lower lip. *Br J Plast. Surg* 1980;33:340–5.
12. Fries R. Advantages of a basic concept in lip reconstruction after tumor resection. *J. Maxillofac Surg* 1973;1:13–8.
13. Jabaley ME, Orcutt TW, Clement RL. Applications of Karapandzic principle of lip reconstruction after excision of lip carcinoma. *Am J Surg* 1978;132:529–32.
14. Oliveira MP, Escobar PD, Da Chunha MGL, Alvarez GS, Gazzalle A, Siqueira EJ. Use of the vermilion myomucosal flap with or without the mentolabial skin flap for lower lip reconstruction. *Rev Bras Cir Plast* 2011;26:433–8.
15. Smith JW. The anatomical and physiologic acclimatization of tissue transplanted by the lip switch technique. *Plast Reconstr Surg Transplant Bull* 1960;26:40–56.