



## Primjena ultrabrze videoendoskopije u laringektomiranih bolesnika – pregled literature

### Application of high-speed videoendoscopy in laryngectomy patients – a review of the literature

Željka Laksar Klarić<sup>1,2</sup>, Ana Đanić Hadžibegović<sup>3,4,5,6</sup>, Andrijana Včeva<sup>1,2</sup>, Tamara Živković Ivanović<sup>3</sup>, Darija Birtić<sup>1,2</sup>, Ratko Prstačić<sup>3,5,6</sup>, Željko Zubčić<sup>1,2</sup>

<sup>1</sup> Medicinski fakultet Osijek, Sveučilište J. J. Strossmayera u Osijeku

<sup>2</sup> Klinika za otorinolaringologiju i kirurgiju glave i vrata, Klinički bolnički centar Osijek

<sup>3</sup> Klinika za bolesti uha, nosa i grla i kirurgiju glave i vrata, Klinički bolnički centar Zagreb

<sup>4</sup> Fakultet za dentalnu medicinu i zdravstvo Osijek

<sup>5</sup> Medicinski fakultet, Sveučilište u Zagrebu

<sup>6</sup> Edukacijsko-rehabilitacijski fakultet, Sveučilište u Zagrebu

#### Deskriptori

LARINGEKTOMIJA; ALARINGEALNI GOVOR;  
EZOFAGEALNI GOVOR; FONACIJA; VIBRACIJA;  
LARINGOSKOPIJA; STROBOSKOPIJA; VIDEOZAPIS;  
GLASNICE – slikovna dijagnostika

#### Descriptors

LARYNGECTOMY; SPEECH, ALARYNGEAL;  
SPEECH, ESOPHAGEAL; PHONATION; VIBRATION;  
LARYNGOSCOPY; STROBOSCOPY; VIDEO RECORDING;  
VOCAL CORDS – diagnostic imaging

**SAŽETAK.** Totalna laringektomija je kirurško odstranjenje cijelog larinksa i indicirana je u bolesnika s uznapredovalim karcinomima larinksa. Metode rehabilitacije glasa nakon totalne laringektomije jesu korištenje elektrolarinksa kao izvora glasa te usvajanje ezofagealnog ili traheozofagealnog govora pomoću govorne proteze, pri čemu sluznica faringozofagealnog segmenta služi kao generator glasa. Akustička analiza alaringealnog glasa danas predstavlja zlatni standard u procjeni kvalitete glasa laringektomiranih bolesnika. Nažalost, standardnim dijagnostičkim postupkom videostroboskopijom koja se koristi u vizualnoj analizi sluzničkog vala na glasnicama nije moguće prikazati i analizirati vibracije faringozofagealnog segmenta laringektomiranih bolesnika pri fonaciji. Stoga je tek kliničkom upotrebom ultrabrze videoendoskopije omogućeno proučavanje morfologije sluznice faringozofagealnog segmenta. Pregledom dosadašnje literature dali smo detaljan uvid u primjenu ultrabrze videoendoskopije u analizi fonatnog gibanja sluznice faringozofagealnog segmenta u laringektomiranih bolesnika.

**SUMMARY.** Total laryngectomy is surgical removal of the entire larynx and is performed in cases of advanced larynx cancer. There are three methods of restoring voice after total laryngectomy: electrolaryngeal voice, esophageal voice, or tracheoesophageal voice with voice prosthesis where mucosa of pharyngoesophageal segment is the source of voice production. The acoustic analysis of alaryngeal voice is gold standard in assessing the voice quality in patients after total laryngectomy. Unfortunately, by using videostroboscopy, standard diagnostic procedure for visual analysis of vocal mucosa vibratory behavior, it is not possible to visualize and measure vibrations of pharyngoesophageal segment. High-speed videoendoscopy has proven to be the optimal method for visual recording of vibratory movement of the mucosa of pharyngoesophageal segment. By reviewing the current literature we provided a detailed insight into application of high-speed videoendoscopy in the analysis of phonatory behavior of pharyngoesophageal segment in laryngectomized patients.

Totalna laringektomija je kirurški zahvat kojim se uklanja cijeli grkljan, indiciran u bolesnika s uznapredovalim karcinomom larinksa. Prvu totalnu laringektomiju učinio je T. Billroth 1873. godine.<sup>1</sup> Radi se o opsežnom zahvatu koji na bolesnika ostavlja trajne posljedice. Pri operaciji odstranjuje se tumorom zahvaćeni grkljan te se trajno odvaja donji dišni put od probavnog, a disanje se odvija putem trajno formirane traheostome.

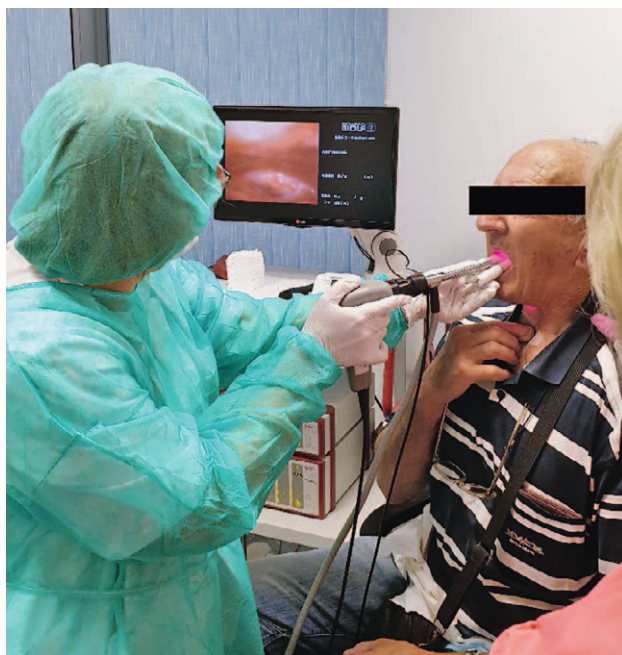Tri su metode rehabilitacije glasa nakon totalne laringektomije: 1. ezofagealni glas, 2. traheozofagealni glas i 3. govor uz pomoć mehaničkih, digitalnih pomagala – elektrolarinksa. Elektrolarinksa je govorni aparat koji zahvaljujući električnoj bateriji stvara vanjski izvor vibracija. Prisanlanjem govornog uređaja na

kožu vrata vibracije prenosimo u usnu šupljinu gdje artikulacijom nastaje glas i govor. Glas koji nastaje upotrebom ove vrste aparata dobre je razumljivosti, ali monoton s „robotskim“ prizvukom.<sup>2</sup> Ezofagealni glas je najstarija i najprirodnija metoda rehabilitacije laringektomirane osobe, a nastaje kada bolesnik posebno naučenom tehnikom s jednim od tri osnovna načina: gutanjem, injekcijom ili aspiracijom ubaci zrak u gornji dio jednjaka. Zrak se voljnom eruktacijom (podri-

#### Adresa za dopisivanje:

Željka Laksar Klarić, dr. med., <https://orcid.org/0000-0002-5649-0649>  
Klinika za otorinolaringologiju i kirurgiju glave i vrata, KBC Osijek,  
J. Huttlera 4, 31000 Osijek; e-pošta: [zeljka.lklaric@gmail.com](mailto:zeljka.lklaric@gmail.com)

Primljeno 25. veljače 2021., prihvaćeno 17. svibnja 2021.



SLIKA 1. SNIMANJE LARINGEKTOMIRANOG BOLESNIKA KRUTIM ENDOSKOPIJOM SPOJENIM NA ULTRABRZU LARINGEALNU KAMERU  
 FIGURE 1. RECORDING OF A LARYNGECTOMY PATIENT WITH RIGID ENDOSCOPE BEING ATTACHED TO LARYNGEAL HIGH-SPEED CAMERA

givanjem) vraća prema ždrijelu gdje nastaju vibracije u faringozofagealnom segmentu koje stvaraju zvuk koji se u usnoj šupljini artikulira u glas. Osnovna frekvencija takvog glasa je niska, a govor je isprekidan i kratkotrajan, zbog malog spremnika zraka u jednjaku, i uvelike ovisi o uvježbanosti bolesnika.<sup>3</sup> Usvajanje traheozofagealnoga glasa danas predstavlja zlatni standard u rehabilitaciji glasa laringektomiranih bolesnika, a postupak formiranja traheozofagealne fistule i postavljanje govorne proteze u literaturi su prvi put početkom 1980-ih opisali Singer i Bloom.<sup>4</sup> Govor nastaje prolaskom zraka iz pluća kroz traheozofagealnu fistulu u koju je postavljena govorna proteza. Tako potisnuti zrak uzrokuje vibraciju sluznice faringozofagealnog segmenta. Govorna proteza služi kao zalistak koji omogućuje jednosmjerni protok zraka prema jednjaku, a ne dozvoljava prolazak sadržaja iz jednjaka u dušnik i bronhe.<sup>5</sup> Tijekom godina različiti proizvođači stvaraju govorne proteze koje se razlikuju po veličini, duljini i materijalima od kojih su napravljene.

Glas nastao na razini faringozofagealnog segmenta i dalje se ne može uspoređivati s glasom na nivou glasnica, a vizualna instrumentalna procjena je otežana. Dostupnim instrumentalnim metodama za procjenu vibracija sluznice glasnica, videostroboskopijom, videokimografijom i elektrolotografijom teško se mogu prikazati vibracije sluznice faringozofagealnog segmenta tijekom fonacije.<sup>6</sup> Na vibracije sluznice faringozofagealnog segmenta kao i na kvalitetu glasa i

razumljivost govora utječu smještaj, oblik i veličina faringozofagealnog segmenta, kao i duljina, širina ždrijela, kapacitet pluća i drugi komorbiditeti pojedinca.<sup>7</sup> Stoga je tek kliničkom upotrebom ultrabrze videoendoskopije omogućeno proučavanje morfologije sluznice faringozofagealnog segmenta (slika 1).

Pregledom dosadašnje literature dali smo uvid u primjenu ultrabrze videoendoskopije u analizi vibracija faringozofagealnog segmenta u laringektomiranih bolesnika pri fonaciji te istaknuli ograničenja i nedostatke drugih vizualnih metoda analize vibracija faringozofagealnog segmenta.

### Ultrabrzna videoendoskopija

Tijekom godina u literaturi se razvijala različita terminologija koja se koristi za opisivanje endoskopske vizualizacije vibracije fonacijskog aparata pomoću tehnike ultrabrze laringealne videoendoskopije, što je opisao u kratkom pismu Deliyski 2015. godine. Početno su se koristili termini poput „High-speed motion picture“ 1940-ih godina, do najkorištenijih termina poput „High-speed laryngoscopy“ i „High-speed laryngeal imaging“. U zaključku se preporučuje korištenje termina „Laryngeal High-Speed Videoendoscopy“ – ultrabrzna laringealna videoendoskopija, jer se postiže ravnoteža između specifičnosti i konciznosti.<sup>8</sup>

Prvi zapisi i objektivna mjerenja vibracija glasnica korištenjem brze filmske slike pojavljuju se tridesetih godina prošlog stoljeća (dr. Paul Moore), a detaljni opis radova i razvoja nove tehnologije donosi P. Woo u svom članku *Objective Measures of Laryngeal Imaging: What Have We Learned Since Dr. Paul Moore*.<sup>9</sup> Sama tehnologija zbog svoje nepraktičnosti i velikih problema s izuzetno dugotrajnim postupcima razvoja i analize filma dugo se koristila samo u istraživačke svrhe. Godine 1976. niz autora ukazuje na moguću ulogu računala u prevladavanju nedostataka s ručnim mapiranjem slike glasnica<sup>10</sup>, a nakon toga u seriji publikacija razvoj digitalne tehnologije i razvoj digitalne kimografije pospješuje razvoj ultrabrze laringealne videoendoskopije kakvu poznajemo danas.<sup>11,12,13</sup>

Današnje ultrabrze laringealne videoendoskopije mogu snimati slike u stvarnom vremenu i do 20.000 slika u sekundi, sa stalnim osvjetljenjem, visokom rezolucijom i kvalitetom slike, omogućavajući nam praćenje gibanja glasnica u detalje. Prema preporukama europskoga medicinskog priručnika *Phoniatics I. Fundamentals – Voice Disorders – Disorders of Language and Hearing Development*, u svakodnevnom radu trebale bi se koristiti kamere od minimalno 4.000 slika u sekundi zbog bolje rezolucije i kvalitete.<sup>14</sup>

Jedna vibracija (otvaranje i zatvaranje glasnica) prilikom fonacije označava glotalni ciklus. Ako se jedan glotalni ciklus gleda trodimenzionalno, to znači da opisujemo njegovu amplitudu, frekvenciju (brzinu vi-

bracije glasnica) i oblik (odnos između faze otvaranja i zatvaranja vibracija glasnica). Fundamentalna frekvencija odnosi se na broj vibracija koje glasnice učine u jednoj sekundi.<sup>15,16</sup> Normalne glasnice obično se tijekom fonacije otvaraju i zatvaraju više od 100 puta u sekundi i vibriraju brzinama od približno jedan metar u sekundi. Prosječna fundamentalna frekvencija muškoga glasa iznosi oko 120 Hz, a ženskog 225 Hz. Što je veći broj vibracija glasnica, viša je vrijednost fundamentalne frekvencije pa i glas doživljavamo kao viši.<sup>16</sup> Glotalni ciklus odvija se kroz nekoliko faza. Nakon voljno započetog inspiriraja, slijedi prefonacijski ekspirij, glasnice su zatvorene. Djelomična opstrukcija ekspiracijske zračne struje izaziva povećanje subglotidnog tlaka koji razmiče glasnice – Bernoullijev učinak. Razmaknuti položaj glasnica traje toliko dugo dok se ne smanji subglotidni tlak ispod kritične granice, odnosno dok se ne ispusti zrak, što zahtijeva novi prefonacijski inspirij, glasnice se vraćaju u zatvorenu fazu. Pojam „zatvorena faza“ (glotalno zatvaranje) označava izgled larinksa prilikom „najzatvorenije“ faze jednoga glotalnog ciklusa kada glasnice promatramo odozgo, iz ptičje perspektive. Razlikujemo: potpuno zatvaranje, prednji rascjep, stražnji rascjep, rascjep u obliku pješčanog sata, u obliku vretena, iregularno zatvaranje, nepotpuno zatvaranje. Pri normalnoj fonaciji glasnice su najčešće u zatvorenoj fazi.<sup>15</sup>

Ultrabrzom laringealnom videoendoskopijom normalnih glasnica tijekom fonacije svaki glotalni ciklus predstavljen je s najmanje 2.000 slika u sekundi sakupljenih unutar toga istog ciklusa. Snimanje je u realnom vremenu i odvija se neprestano, tako da ne mogu nedostajati informacije između dva okvira snimanja.<sup>17,18</sup>

Posljednjih nekoliko godina sve se više pažnje okreće prema korištenju fleksibilne fiberoptičke ultrabrze kamere i njezinom benefitu. Prvi preliminarni podatci 2016. godine opisani su u istraživanju Woo i sur. na 22 bolesnika s normalnim i patološkim uzorkom fonacije.<sup>19</sup> Iako snimke nisu toliko jasne kao pomoću snimanja krutim endoskopom, fleksibilni pristup ispitivanju omogućuje pregled gotovo svih bolesnika bez neprirodnog povlačenja jezika za adekvatan vizualni prikaz fonacijskog aparata, bez izazivanja nadražaja zbog transoralnog umetanja instrumenta kao kod krutog endoskopa. Sâm oblik pregleda ne ometa normalnu artikulaciju pa se tako može koristiti za proučavanje vibracijskog uzorka tijekom povezanog govora.<sup>20</sup> Velika očekivanja su usmjerena u daljnji razvoj ove dijagnostičke metode.

Početak korištenja ultrabrze laringealne videoendoskopije u praksi pokazale su se potrebe za standardizacijom obrazaca za procjenu i kliničku upotrebu.<sup>21,22,23</sup> Da bi se stvorio obrazac za ocjenjivanje i obrazac protokola za edukaciju koji se može koristiti

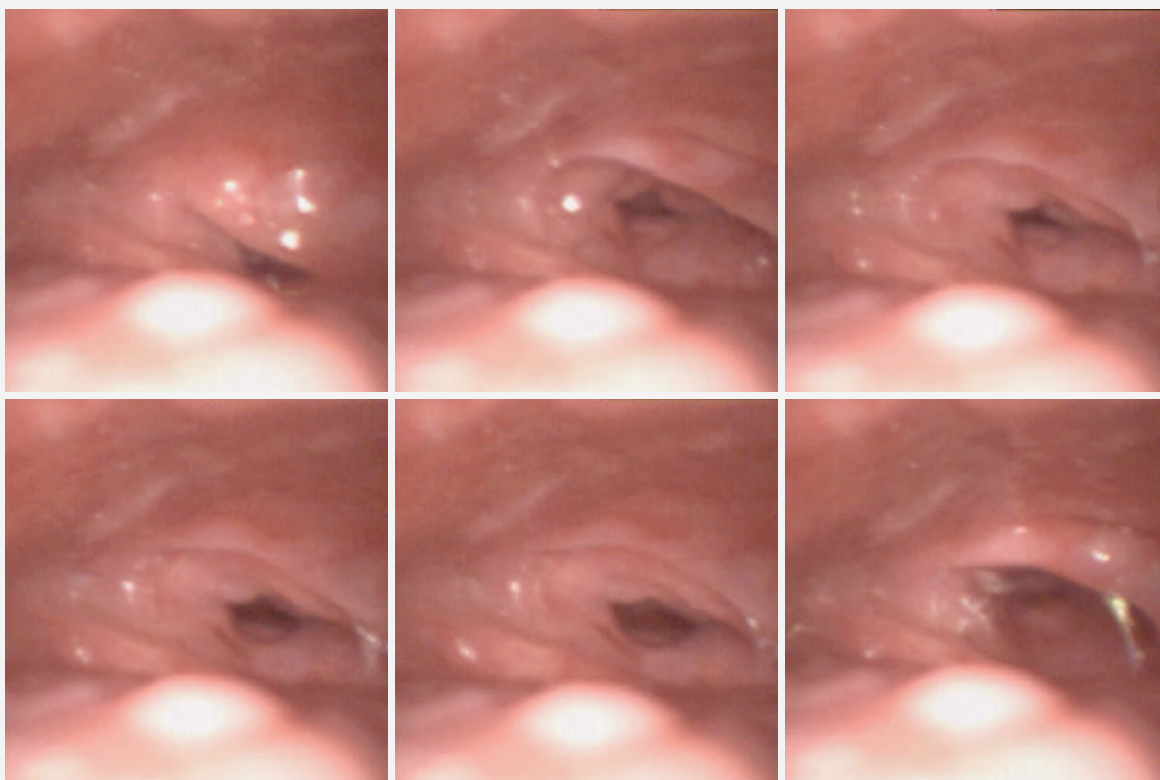
za izradu kvalitetnog nalaza bilo je potrebno nekoliko desetljeća. Godine 2016. Poburka i ostali autori stvaraju obrazac VALI koji opisuje realnu vizualno perceptualnu evaluaciju ultrabrze videoendoskopije i dopunu obrasca videostroboskopije.<sup>24</sup> Razvijeni obrasci pokazali su se učinkovitim u svakodnevnoj praksi.

### Prednosti ultrabrze videoendoskopije u odnosu na videostroboskopiju

Videostroboskopija glasnica danas je jedna od najvažnijih instrumentalnih metoda u otorinolaringologiji i igra važnu ulogu u kliničkoj procjeni i otkrivanju poremećaja mukoznog vala glasnica. Omogućuje nam promatranje vibracija glasnica koristeći pseudousporeno snimanje te nam pruža vizualnu informaciju o kretanju glasnica koristeći pulsirajući izvor svjetlosti. Metoda se zasniva prema Talbotovom zakonu. Ako periodičnim svjetlom obasjamo različite točke za vrijeme kontinuiranog kretanja glasnica, vizualno ćemo dobiti dojam usporenoga gibanja glasnica. Glasnice će izgledati statično kada je frekvencija stroboskopskih bljeskova jednaka vibraciji glasnica.<sup>15</sup> Kako bismo dobili stroboskopski učinak potrebno je periodično gibanje glasnica, odnosno kod aperiodičnog gibanja stroboskopsko svjetlo postaje asinkronizirano i ne može se dobiti prividno usporeno gibanje glasnica. Također, potreban je zvučni signal mikrofona radi određivanja frekvencije tona i usklađivanja frekvencije stroboskopskog svjetla. Za razliku od videostroboskopije, za ultrabrz videoendoskopiju nije potreban zvučni zapis. Ultrabrz videoendoskopija omogućuje videozapis vibracija sluznice neovisno o iregularnosti njihova gibanja. Možemo pratiti vibratorne prekide i karakteristike gibanja grkljana prisutnih kod spazma, možemo pratiti početak i kraj fonacije te brze kretnje larinksa kao kod kašlja, smijanja, pročišćavanja grla. Snaga ultrabrze laringealne videoendoskopije leži u visokoj realno prostorno-vremenskoj razlučivosti omogućavajući preciznu vizualizaciju „nestacionarne“ dinamike grkljana.<sup>17,18</sup>

### Nedostatci ultrabrze videoendoskopije

Nažalost, bez obzira na veliku količinu dobivenih snimki, to je velika snaga, no isto tako i veliki nedostatak ultrabrze laringealne videoendoskopije zbog potrebnog vremena za njihov pregled. Stoga se uzimaju kraći segmenti koji uključuju samo nekoliko glotidnih ciklusa koji mogu pružiti relevantne podatke.<sup>17,18</sup> I dalje nam je potrebna objektivna mjera koja može automatski odrediti segmente koji su suvišni i segmente koji su reprezentativni za dokumentiranje i usporedbu sadržaja ultrabrze laringealne videoendoskopije. Kako bi se ova mjerenja izvršila automatski, istraživači prvo moraju izgraditi valjane, pouzdane i točne algoritme



SLIKA 2. PRIMJER SLIKE U BOJI LARINGEKTOMIRANOG BOLESNIKA POMOĆU ULTRABRZE VIDEOENDOSKOPIJE  
 FIGURE 2. EXAMPLE OF A COLOR IMAGE OF LARYNGECTOMIZED PATIENT WITH HIGH-SPEED VIDEOENDOSCOPY

segmentacije i registracije koja će nam omogućiti navigaciju kroz bogati sadržaj do mapiranja specifičnih područja od interesa. Taj proces stvaranja odgovarajućih algoritama još je u tijeku, tako da je do danas stvoreno nekoliko softverskih programa za analizu slika snimljenih ultrabrzom kamerom. U kontekstu ultrabrze laringealne videoendoskopije postoje tri vrste segmentacije: vremenska, slikovna i kimografska (prostorno-vremenska) segmentacija. Slično informacijama dobivenim digitalnom kimografijom, ali istovremeno analizirajući cjelokupan superiorni prikaz glasnica razvijen je pojam GAW (engl. *glottal area waveform*), opisan u istraživanju Woo P., koji pomaže integrirati veliku količinu dobivenih podataka.<sup>25</sup>

#### Prikaz fonatornog gibanja faringozofagealnog segmenta ultrabrzom videoendoskopijom

Od 2000. godine, kada započinje brži razvoj ultrabrze laringealne videoendoskopije, mnoge studije fokusirale su se na razvijanje i objašnjavanje normalnog ponašanja glasnica. Posebno je zanimljiva studija Ahmad i sur., gdje opisuju kako se „normalno gibanje glasnica“ i glas koji se percipira kao normalan može proizvesti s nekoliko različitih vibracijskih uzoraka, ali

redovitost vibracija će ostati stalna.<sup>26</sup> Zatim su uslijedila mnoga istraživanja poremećenog ponašanja gibanja glasnica. Jedna od prvih takvih studija bila je Inwald i sur.<sup>27</sup> gdje su se proučavali bolesnici s funkcionalnom disfonijom i paralizom glasnica, a Patel i sur. svoj fokus usmjeravaju prema pronalaženju razlika u procjeni vokalnog tremora između *muscule tension* disfonije i aduktorne laringealne distonije<sup>28</sup> te svojim istraživanjem pokazuju superiornost ultrabrze laringealne videoendoskopije u odnosu na stroboskopiju baš zbog specifičnog tremora i prekida u fonaciji, odnosno kretnji koje stroboskop ne može mjeriti. Razlike između tih dviju patologija i pronalaženje novih spoznaja traju i danas. U svom istraživanju Chen, Woo i sur. 2018. godine nastavljaju prikazivati uspješnost ultrabrze laringealne videoendoskopije na šest ispitanika s aduktornom laringealnom distonijom i pet ispitanika s *muscule tension* disfonijom te pronalaze značajne razlike u vibracijskom obrascu koji se može koristiti kao diferencijalno-dijagnostička metoda tih dviju vrsta disfonije.<sup>29</sup>

Potencijalnu uporabu ultrabrze videoendoskopije na laringektomiranim osobama opisuju nam van As i suradnici. Prvim u nizu svojih istraživanja 46 laringektomiranih osoba objasnili su anatomske i morfološke karakteristike faringozofagealnog segmenta (slika 2).

Opisali su oblik, mjesto vidljive vibracije, no isto tako su pronašli velike varijacije u vibraciji sluznice čak i kod osoba s istom vrstom operacije i rekonstrukcije.<sup>30</sup> Varijable koje su koristili za vizualnu procjenu brzih digitalnih snimki bile su podijeljene na one koje su se odnosile na procjenu ukupne kvalitete slike (ukupna kvaliteta snimke, osvjetljenost i stupanj fokusiranja relevantnih dijelova) i sedam anatomskih i morfoloških karakteristika (količina sline vidljive prilikom snimanja, sama vidljivost faringozofagealnog segmenta i njegovog oblika, mjesto i pravilnost vidljive vibracije, zatvorenost/otvorenost faze, prisutnost mukoznog vala sluznice). Samim istraživanjem prikazana je vrijednost ultrabrze videoendoskopije kao jedine metode kojom se mogu vizualizirati vibracije faringozofagealnog segmenta pri fonaciji i kojom dobivamo pogled odozgo, iz ptičje perspektive.<sup>30</sup> Istraživanjem su kod većine ispitanika jaki val vibracije pronašli uglavnom u cijeloj cirkumferenciji faringozofagealnog segmenta, a oblik segmenta koji je prevladavao jest „split side-to-side“. Sljedećim istraživanjem koje je uslijedilo 2004. godine van As i sur. povezuju ultrabruzu videoendoskopiju i videofluoroskopiju i opisuju dva „pogleda“ faringozofagealnog segmenta – odozgo pomoću ultrabrze videoendoskopije i lateralni pogled pomoću videofluoroskopije,<sup>31</sup> a već iduće godine pomoću ultrabrze digitalne snimke i perceptivnih tehnika za procjenu kvalitete alaringealnog glasa povezuju u cjelinu anatomske i funkcionalne karakteristike faringozofagealnog segmenta.<sup>32</sup> Za razliku od van As i sur., Lundström i Hammarberg opisuju najčešću vibraciju faringozofagealnog segmenta u području stražnje stijenke, što se možda može objasniti činjenicom da je u istraživanju korištena fleksibilna endoskopija, no kako sami autori navode, istraživanje je bilo provedeno na četiri ispitanika, što je nedostavno i potrebna su daljnja istraživanja. No, ono što su istaknuli u svojoj studiji jest da kombinacijom akustične analize i ultrabrze videoendoskopije dobivamo nove spoznaje koje bi trebale biti korisne u rehabilitaciji govora.<sup>33</sup> Arenaz Búa i sur. po prvi put u istraživanju koriste „high-resolution“ videomanometriju u kombinaciji s endoskopskom procjenom gutanja i ultrabruzom videoendoskopijom kako bi okarakterizirali faringozofagealni segment u laringektomiranih osoba koji su ocijenjeni kao dobri govornici. Na 14 ispitanika koji su sudjelovali u studiji pronašli su značajnu povezanost između loše kvalitete glasa, starosti i hiperfunkcije faringozofagealnog segmenta. Pomoću videomanometrije tijekom fonacije prikazali su niže tlakove u distalnom dijelu jednjaka u usporedbi s normalnim ispitanicima te niže vrijednosti tlakova u faringozofagealnom segmentu, a i tlakovi se smanjuju od distalnog dijela jednjaka prema ždrijelu, što pokazuje koliko jednjak doprinosi protoku zraka neophodnom za stvaranje traheozofagealnog govora.<sup>34</sup>

## Zaključak

Ultrabrza videoendoskopija pruža najpouzdaniju objektivnu kvantifikaciju vibracijskog ponašanja vokalne sluznice bez obzira je li ponašanje periodično ili aperiodično. Sama tehnologija već pomaže u usmjeravanju inovacija u kirurškim metodama i razvoju bioimplantata za oporavak oštećenog superficijalnog sloja glasnice koji je jedan od glavnih uzroka promuklosti. Ultrabrza videoendoskopija je jedina metoda koja vizualizira i mjeri vibracije faringozofagealnog segmenta nakon laringektomije. Otkrivanjem poremećaja u karakteristikama fonatornog gibanja sluznice faringozofagealnog segmenta moći ćemo bolje objasniti poteškoće u produkciji glasa te utjecati na tehnike rekonstrukcije faringozofagealnog segmenta prilikom operativnog zahvata i bolje planirati i prilagoditi rehabilitacijske postupke mogućnostima svakog bolesnika. Brzi digitalni videoendoskopski sustavi bez sumnje mnogo obećavaju, no daleko od toga da su gotov proizvod spreman za masovnu kliničku uporabu. Unatoč očitim prednostima, ultrabrza videoendoskopija još nije postigla široku kliničku primjenu zbog preostalih tehničkih, metodoloških i praktičnih problema. Nema standardiziranih kliničkih protokola i nema dovoljno poticaja među kliničarima da implementiraju ovu novu, skupu tehnologiju. Stoga su neophodna daljnja klinička istraživanja o valjanosti i kliničkoj važnosti ultrabrze videoendoskopije.

## LITERATURA

1. Matev B, Asenov A, Stoyanov GS, Nikiforova LT, Sapundzhiev NR. Losing One's Voice to Save One's Life: A Brief History of Laryngectomy. *Cureus*. 2020;12(6):e8804.
2. Kaye R, Tang CG, Sinclair CF. The electrolarynx: voice restoration after total laryngectomy. *Med Devices (Auckl)*. 2017; 10:133–140. doi:10.2147/MDER.S133225
3. Gates GA, Hearne EM. Predicting esophageal speech. *Ann Otol Rhinol Laryngol*. 1982;91(4 Pt 1):454–7. doi: 10.1177 /000348948209100428
4. Singer M, Blom E. An endoscopic technique for restoration of voice after laryngectomy. *Ann Otol Rhinol Laryngol*. 1980; 89:529–32.
5. Chen HC, Kim Evans KF, Salgado CJ, Mardini S. Methods of voice reconstruction. *Semin Plast Surg*. 2010;24(2):227–32. doi: 10.1055/s-0030-1255340
6. Kazi R, Rhys-Evans P, Nutting CM, Harrington KJ. The great debate: stroboscopy vs high-speed imaging for assessment of alaryngeal phonation. *J Cancer Res Ther*. 2009;5(2):121–3. doi: 10.4103/0973-1482.52796
7. Moon J, Weinberg B. Aerodynamic and myoelastic contributions to tracheoesophageal voice production. *J Speech Hear Res*. 1987; 30: 387–95.
8. Deliyiski DD, Hillman RE, Mehta DD. Laryngeal High-Speed Videoendoscopy: Rationale and Recommendation for Accurate and Consistent Terminology. *J Speech Lang Hear Res*. 2015;58(5):1488–92. doi: 10.1044/2015\_JSLHR-S-14-0253

9. Woo P. Objective measures of laryngeal imaging: what have we learned since Dr. Paul Moore. *J Voice*. 2014;28(1):69–81. doi: 10.1016/j.jvoice.2013.02.001
10. Childers DG, Paige A, Moore GP. Laryngeal vibration patterns. Machine-aided measurements from high-speed film. *Arch Otolaryngol*. 1976;102(7):407–10. doi:10.1001/archotol.1976.00780120055006
11. Eysholdt U, Lohscheller J. Phonovibrogramm: Stimmlippendynamik in einem Bild [Phonovibrogram: vocal fold dynamics integrated within a single image]. *HNO*. 2008;56(12):1207–12. doi: 10.1007/s00106-007-1541-9
12. Schutte HK, Svec JG, Sram F. First results of clinical application of videokymography. *Laryngoscope*. 1998;108(8 Pt 1):1206–10. doi: 10.1097/00005537-199808000-00020
13. Svec JG, Sram F, Schutte HK. Videokymography in voice disorders: what to look for? *Ann Otol Rhinol Laryngol*. 2007;116(3):172–80. doi: 10.1177/000348940711600303
14. Angerstein W, Baracca G, Dejonckere P. Diagnosis and Differential Diagnosis of Voice Disorders. U: am Zehnhoff-Dinnesen A, Wiskirska-Woznica B, Neumann K, Nawka T, ur. *Phoniatrics I. Fundamentals – Voice Disorders – Disorders of Language and Hearing Development*. Berlin: Springer-Verlag GmbH Germany; 2020, str. 370–1.
15. Wen Xu. Theoretical Background and Procedures. U: Wen Xu, ur. *Atlas of Stroboscopy: Laryngeal Disorders*. Singapur: Springer Nature Singapore Pte Ltd. and Peoples Medical Publishing House; 2019, str. 4–13.
16. Varošanec-Škarić G. Timbar – boja glasa – kvaliteta glasa. U: Varošanec-Škarić G, ur. *Timbar*. Zagreb: Filozofski fakultet Sveučilišta u Zagrebu: FF-press; 2005, str. 38–82.
17. Kendall KA. High-speed digital imaging of the larynx: recent advances. *Curr Opin Otolaryngol Head Neck Surg*. 2012;20(6):466–71. doi: 10.1097/MOO.0b013e328359840d
18. Deliyski DD, Petrushev PP, Bonilha HS, Gerlach TT, Martin-Harris B, Hillman RE. Clinical implementation of laryngeal high-speed videoendoscopy: challenges and evolution. *Folia Phoniatr Logop*. 2008;60(1):33–44. doi: 10.1159/000111802
19. Woo P, Baxter P. Flexible Fiber-Optic High-Speed Imaging of Vocal Fold Vibration: A Preliminary Report. *J Voice*. 2017;31(2):175–81. doi: 10.1016/j.jvoice.2016.07.015
20. Naghibolhosseini M, Deliyski DD, Zacharias SRC, de Alarcon A, Orlikoff RF. Temporal Segmentation for Laryngeal High-Speed Videoendoscopy in Connected Speech. *J Voice*. 2018;32(2):256.e1–256.e12. doi: 10.1016/j.jvoice.2017.05.014
21. Patel R, Dailey S, Bless D. Comparison of high-speed digital imaging with stroboscopy for laryngeal imaging of glottal disorders. *Ann Otol Rhinol Laryngol*. 2008;117(6):413–24. doi: 10.1177/000348940811700603
22. Poburka BJ. A new stroboscopy rating form. *J Voice*. 1999;13(3):403–13. doi: 10.1016/s0892-1997(99)80045-9
23. Yamauchi A, Imagawa H, Yokonishi H, Nito T, Yamasoba T, Goto T i sur. Evaluation of vocal fold vibration with an assessment form for high-speed digital imaging: comparative study between healthy young and elderly subjects. *J Voice*. 2012;26(6):742–50. doi: 10.1016/j.jvoice.2011.12.010
24. Poburka BJ, Patel RR, Bless DM. Voice-Vibratory Assessment With Laryngeal Imaging (VALI) Form: Reliability of Rating Stroboscopy and High-speed Videoendoscopy. *J Voice*. 2017;31(4):513.e1–513.e14. doi: 10.1016/j.jvoice.2016.12.
25. Woo P. Quantification of videostroboscopy findings – measurements of the normal glottal cycle. *Laryngoscope*. 1996;106(3 Pt 2)Suppl 79:1–27. doi: 10.1097/00005537-199603001-00001
26. Ahmad K, Yan Y, Bless DM. Vocal fold vibratory characteristics in normal female speakers from high-speed digital imaging. *J Voice*. 2012;26(2):239–53. doi: 10.1016/j.jvoice.2011.02.001
27. Inwald EC, Döllinger M, Schuster M, Eysholdt U, Bohr C. Multiparametric analysis of vocal fold vibrations in healthy and disordered voices in high-speed imaging. *J Voice*. 2011;25(5):576–90. doi: 10.1016/j.jvoice.2010.04.004
28. Patel RR, Liu L, Galatsanos N, Bless DM. Differential vibratory characteristics of adductor spasmodic dysphonia and muscle tension dysphonia on high-speed digital imaging. *Ann Otol Rhinol Laryngol*. 2011;120(1):21–32. doi: 10.1177/000348941112000104
29. Chen W, Woo P, Murry T. Vibratory Onset of Adductor Spasmodic Dysphonia and Muscle Tension Dysphonia: A High-Speed Video Study. *J Voice*. 2020;34(4):598–603. doi: 10.1016/j.jvoice.2018.12.010
30. van As CJ, Tigges M, Wittenberg T, Op de Coul BM, Eysholdt U, Hilgers FJ. High-speed digital imaging of neoglottic vibration after total laryngectomy. *Arch Otolaryngol Head Neck Surg*. 1999;125(8):891–7. doi: 10.1001/archotol.125.8.891
31. Van As CJ, Op De Coul BM, Eysholdt U, Hilgers FJ. Value of digital high-speed endoscopy in addition to videofluoroscopic imaging of the neoglottis in tracheoesophageal speech. *Acta Otolaryngol*. 2004;124(1):82–89. doi: 10.1080/00016480310015290
32. Van As-Brooks CJ, Hilgers FJ, Koopmans-van Beinum FJ, Pols LC. Anatomical and functional correlates of voice quality in tracheoesophageal speech. *J Voice*. 2005;19(3):360–72. doi: 10.1016/j.jvoice.2004.07.011
33. Lundström E, Hammarberg B. High-speed imaging of the voicing source in laryngectomees during production of voiced-voiceless distinctions for stop consonants. *Logoped Phoniatr Vocol*. 2004;29(1):31–40. doi: 10.1080/14015430410026144
34. Arenaz Búa B, Olsson R, Westin U, Rydell R. The Pharyngo-esophageal Segment After Total Laryngectomy. *Ann Otol Rhinol Laryngol*. 2017;126(2):138–45. doi: 10.1177/0003489416681321