

PERKUTANA ENDOSKOPSKA GASTROSTOMIJA: PETOGODIŠNJE ISKUSTVO NAŠEG CENTRA (1997–2002)

PERCUTANEOUS ENDOSCOPIC GASTROSTOMY: A FIVE YEAR EXPERIENCE IN OUR CENTER (1997–2002)

TOMISLAV BRKIĆ, ROLAND PULANIĆ, ŽELJKO KRZNARIĆ, MILORAD OPAČIĆ,
NADAN RUSTEMOVIĆ, VESNA VEGAR, BORIS VUCELIĆ, IRENA HRSTIĆ, SILVIJA ČUKOVIĆ ČAVKA,
MARINA PREMUŽIĆ, RAJKO OSTOJIĆ, MIRJANA KALAUZ*

Deskriptori: Gastrostomija – metode; Gastrointestinalna endoskopija – metode; Enteralna prehrana – metode

Sažetak. Perkutanu endoskopsku gastrostomiju (PEG) prvi su opisali Gauderer i Ponsky 1979. godine. Metoda je u centar intervencijske gastroenterologije Zavoda za gastroenterologiju, Interne klinike KBC-a Rebro uvedena 1995. godine te postaje standardnim endoskopskim postupkom. Dostupna literatura pretražena je radi procjene najčešćeg indikacijskog područja, komplikacija i svrhovitosti provođenja postupka, a podaci su uspoređeni s osobnim iskustvom. Od 1. siječnja 1997. do 31. siječnja 2002. godine ukupno je postavljeno 86 PEG-ova (u 40 žena i 46 muškaraca). Najčešća indikacija bile su neurološke bolesti povezane s poremećajem gutanja (60/86). Smrtni ishod povezan s postavljanjem PEG-a nije se registrirao. Kod jednog bolesnika došlo je do otjecanja pripravka u peritonealnu šupljinu, što je zahtijevalo hitnu kiruršku laparatomiju unutar 24 sata. Kod dva bolesnika došlo je do lokalne infekcije na mjestu insercije koja je liječena antibioticima uz odstranjenje PEG-a. Antibiotička profilaksa provedena je u 65 bolesnika. Iz svojih iskustava možemo zaključiti da je perkutana endoskopska gastrostomija učinkovita i sigurna metoda u odgovarajućim kliničkim indikacijama.

Descriptors: Gastrostomy – methods; Endoscopy, gastrointestinal – methods; Enteral nutrition – methods

Summary. Gauderer and Ponsky first described percutaneous endoscopic gastrostomy (PEG) in 1979. It was introduced as a routine method in the Division of Gastroenterology, University Hospital Rebro, Zagreb, in 1995. Over the years the number of PEG insertions has increased significantly. We reviewed the available literature and compared the results with our experience according to indications, complications and efficacy of the procedure. We inserted PEG in 86 patients from January 1, 1997 until January 31, 2002. There were 40 females and 46 males. The most frequent indication for PEG insertion was a neurological condition (60/86). There were no deaths directly related to the procedure. One patient had a leakage of PEG feeding into the peritoneal cavity that caused severe peritonitis and required urgent laparotomy within 24 hours of the PEG insertion. Two patients had local infection and the tube had to be removed. The antibiotic prophylaxis has been given to 65 patients. Our experience confirms that PEG is a relatively safe and well tolerated procedure.

Liječ Vjesn 2003;125:292–295

Prehrana u kliničkoj medicini sve više dobiva na značenju. Naglašavaju se spoznaje o negativnom utjecaju malnutricije na konačni ishod liječenja, na nastanak brojnih komplikacija osnovnih bolesti, kao i na duljinu i troškove liječenja. Iz navedenog razloga adekvatna nutritivna potpora bolesnika koji ne mogu ili ne žele jesti važan je izazov liječniku. Ako je funkcija probavnog sustava očuvana, pomnom kliničkom procjenom potrebno je uvesti parenteralnu ili enteralnu prehranu.¹ Enteralna prehrana pretpostavlja unos hrane i/ili komercijalnih pripravaka primarno sondama u želudac, dvanaesnik ili jejunum.² Prednosti enteralne naspram parenteralnoj prehrani brojne su: manji broj komplikacija, bolja spoznaja o mogućnosti adekvatne nadoknade enteralnim pripravcima, održavanje integriteta crijevne sluznice čime je onemogućena bakterijska translokacija kao i, ne manje važno, cijena liječenja. Načini provođenja enteralne prehrane ovise ponajprije o dužini potrebe za alternativnim putem prehrane pa se tako prehrana putem sonde (nazogastrične, nazoduodenalne, nazojejunalne) primjenjuje uglavnom kraće vrijeme (do dva tjedna). Drugi način postavljanja stome (gastrostome, duodenostome ili jejunostome) podrazumijeva kirurški ili perkutanoendoskopski put. Kirurško postavljanje stoma dugo je vremena bilo jedina metoda, no bremeno je komplikacijama te se danas uglavnom rabi u bolesnika u kojih je indicirana laparatomija zbog drugih razloga.³ Perku-

tana endoskopska gastrostomija (PEG) etabrirana je endoskopska metoda kojom se osigurava postavljanje hranidbene sonde u želudac i gotovo potpuno je zamijenila kiruršku metodu.⁴ Tehniku perkutane endoskopske gastrostomije prvi su opisali Gauderer i Ponsky 1979. godine u pedijatrijskoj populaciji.⁵

PEG se lako i brzo izvodi, uglavnom unutar 15 do 30 minuta, a bolesnici ga dobro podnose. Najčešće je indiciran u neuroloških (smetnje gutanja, demencija), onkoloških (tumori jednjaka, želuca), traumatiziranih te u psihijatrijskih bolesnika (odbijanje hrane) i u odrasloj i u pedijatrijskoj populaciji.^{6,7} Zahvat se izvodi u prisvjesnoj sedaciji i lokalnoj anesteziji uz profilaktičku primjenu antibiotika prije i poslije zahvata (cefazolin,

* Centar za intervencijsku gastroenterologiju, Zavod za gastroenterologiju, Klinika za internu medicinu, Klinički bolnički centar Rebro, Zagreb (mr. sc. Tomislav Brkić, dr. med.; doc. dr. sc. Roland Pulanić, dr. med.; dr. sc. Željko Krznarić, dr. med.; prim. dr. sc. Milorad Opačić, dr. med.; prim. dr. sc. Nadan Rustemović, dr. med.; prof. dr. sc. Boris Vučelić, dr. med.; mr. sc. Irena Hrستیć, dr. med.; Silvija Čuković Čavka, dr. med.; Marina Premužić, dr. med.; doc. dr. sc. Rajko Ostojić, dr. med.; mr. sc. Mirjana Kalauz, dr. med.), Zavod za anesteziologiju i intenzivno liječenje, Klinika za kirurgiju, Klinički bolnički centar Rebro (prim. Vesna Vegar, dr. med.)

Adresa za dopisivanje: Mr. dr. sc. Tomislav Brkić, Centar za intervencijsku gastroenterologiju, Zavod za gastroenterologiju, Klinika za internu medicinu, Klinički bolnički centar Rebro, Kišpatičeva 12, 10000 Zagreb
Primljeno 29. siječnja 2003., prihvaćeno 23. listopada 2003.

amoksilin/klavulonska kiselina). Dvije su osnovne tehnike postavljanja PEG-a, popularno nazvane prema engleskim terminima: »pull« (uvođenje katetera povlačenjem) i »push« (uvođenje katetera guranjem) tehnika.^{8,9} Osnovne su značajke izvođenja objiju tehnika u uvlačenju katetera-sonde kroz usta u jednjak, potom uz prednju stijenku donjeg dijela korpusa ili antruma želuca. Tzv. »pull« tehnika prva je opisana i originalna je tehnika izvođenja Gauderera i Ponskog.^{4,10} »Push« tehnika jednostavnija je iz nekoliko razloga: sprječava moguću kontaminaciju PEG-katetera prolaskom kroz usta te je potrebno samo jedno uvođenje endoskopa.¹¹ Nakon postavljanja gastrostome prva tri dana potrebno je očistiti područje incizije hidrogen peroksidom i fiziološkom otopinom, zatim oko katetera postaviti gazu, a PEG-kateter ispirati s 50 cm³ vode svaka 4 sata.¹¹ Kada se stvori gastrokutana fistula, nakon postavljanja PEG-a (5–6 dana) moguće je umjesto PEG-katetera postaviti, kroz stvorenu fistulu, posebno izrađen nastavak (engl. button).^{12,13} Lako se postavlja, estetski je, ne smeta bolesniku te tako značajno utječe na poboljšanje kvalitete života. Osobito je važno postupak i njegove posljedice objasniti i pokazati bolesniku prije zahvata ako je prisvjestan i kontaktibilan ili obitelji s naglaskom na njegu katetera, ali i način prehrane koji slijedi.^{14,15}

Na osnovi prikupljenih podataka iz medicinske dokumentacije i endoskopskih nalaza Centra za intervencijsku gastroenterologiju, Zavoda za gastroenterologiju, KBC-a Rebro prikazano je naše petogodišnje iskustvo ovisno o indikacijskom području, tehnici postavljanja PEG-a, profilaktičkoj uporabi antibiotika i razvoju komplikacija.

Osobna iskustva

Od 1. siječnja 1997. do 31. siječnja 2002. godine, u razdoblju u kojem je PEG postao standardna endoskopska metoda Centra za intervencijsku gastroenterologiju, Zavoda za gastroenterologiju, Klinike za internu medicinu KBC-a Rebro, postavili smo ukupno 86 PEG-ova. Grupu bolesnika činilo je 46 muškaraca i 40 žena raspona dobi od 5 do 81 godinu. Postavljane PEG-ova izvodili su timovi od po dva iskusna endoskopičara uz asistenciju posebno educiranih medicinskih sestara. Zahvati su izvođeni u prisvjesnoj sedaciji midazolomom (Dormicum) u dozi od 5 do 15 mg uz nadzor saturacije kisikom i frekvencije srca pulsним oksimetrom.¹⁶ U periodu od najmanje 6 sati prije planiranog zahvata bolesnici nisu primali ni hranu ni tekućinu peroralnim putem. U gotovo jednakom omjeru rabljene su obje tehnike postavljanja PEG-a te je »push« tehnika primjenjena u 44 bolesnika, a »pull« metoda u 42 bolesnika. Odabir metode rada bio je proizvoljan. Indikacije za postavljanje PEG-a prikazane su tablično ovisno o odabranoj tehnici postavljanja PEG-a (tablica 2). Najčešća indikacija za postavljanje PEG-a bile su neurološke bolesti (60 bolesnika), i to: disfagija kao posljedica cerebrovaskularnog infarkta u 17 bolesnika, traume glave u 20 bolesnika, demencija u 10 bolesnika te degenerativne bolesti mišića u 13 bolesnika. Nadalje, PEG je postavljen u 22 bolesnika s malignim bolestima: tumor vrata u 7 bolesnika, tumor usne šupljine u 9 bolesnika i tumor jednjaka u 6 bolesnika. U 4 bolesnika smetnje gutanja bile su posljedica općeg propadanja organizma (cistična fibroza 1 bolesnik, sindrom kratkog crijeva 1 bolesnik, kaheksija 1 bolesnik te anoreksija 1 bolesnik). Odabir tehnike postavljanja PEG-a bio je slučajna, ovisno o procjeni tima. Upotrijebljeni su originalni, komercijalni setovi, različitih podtipova (proizvođač Fresenius, Bad Homburg, Njemačka i Abbott-Ross Laboratories, SAD).

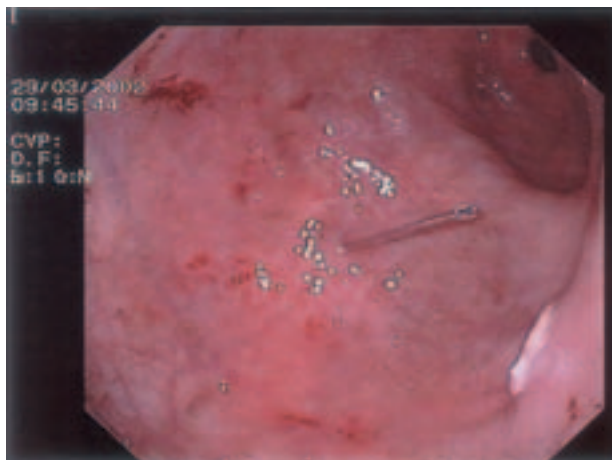Opis tehnika izvođenja. Nakon uvođenja endoskopa u želudac, insuflacije zraka i transluminacije (osvjetljenje endoskopom prednje trbušne stijenke kroz želudac na mjesto gdje će

Tablica 1. Indikacijsko područje prema tehnici rada
Table 1. Indications according to technique

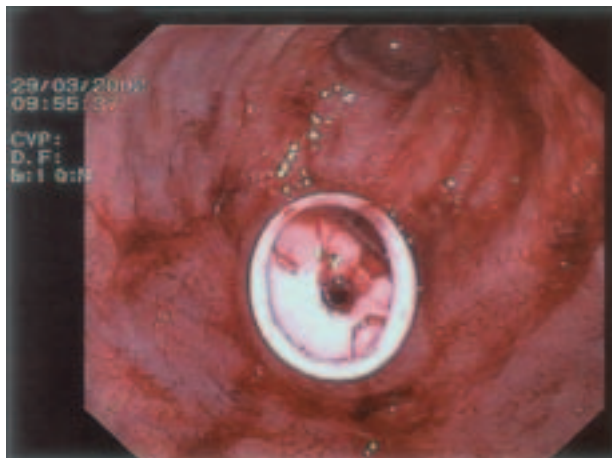
	1	2
Anoreksija/Anorexia	0	1
Cistična fibroza/Cystic fibrosis	1	0
Degenerativne bolesti/Degenerative diseases	6	7
Demencija/Dementia	6	4
Kaheksija/Cachexia	0	1
Moždani udar/Stroke	8	9
Sindrom kratkog crijeva/Short bowel syndrome	1	0
Trauma glave/Head trauma	9	11
Tumori jednjaka/Esophageal tumors	4	2
Tumori usne šupljine/Tumors of the mouth	6	3
Tumori vrata/Tumors of the neck	3	4

1 – »push« tehnika/technique; 2 – »pull« tehnika/technique

se postaviti gastrostoma) priprema se operativno polje (dezinfekcija kože i lokalna anestezija te incizija). Kroz prednju trbušnu stijenku, na mjestu incizije, uvodi se metalni vodič (slika 1) preko kojeg se uvodi plastični kateter, a mjesto ulaska kontrolira se endoskopom. Kroz plastični kateter uvodi se omča



Slika 1. Metalni vodič u lumenu želuca (velika krivina distalnog dijela korpusa želuca)
Figure 1. Guide wire in the stomach (great curvature of the distal corpus of stomach)



Slika 2. Intraabdominalni kraj PEG-katetera fiksiran u lumenu želuca
Figure 2. Fixed internal side of PEG catheter

Tablica 2. Profilaktička primjena antibiotika
Table 2. Antibiotic prophylaxis

	Ukupno/Total
Da/Yes	65
Cefazolin	52
Amoksil+klavulonska kiselina/clavulonic acid, gentamicin	13
Ne/No	21

Tablica – Table 3. Komplikacije/Complications

Lokalna infekcija bez profilakse Local infection without prophylaxis	2
»Leak« pripravka/Leak of the product	1

koja se hvata endoskopskim hvatačem te zajedno s endoskopom izvlači kroz usta. Na omču se veže PEG-kateter koji se zatim kroz usta gura (engl. push) ili povlači (engl. pull) želucem kroz prednju trbušnu stijenku na mjestu incizije. Ponovno se uvodi endoskop radi provjere položaja fiksiranog katetera (slika 2). Potom slijedi učvršćivanje PEG-katetera, a nakon 24 sata, ako nema ranih komplikacija, započinje se postupno s enteralnom prehranom.

Antibiotska profilaksa, vidi tablicu 2, provedena je u 65 bolesnika, a podrazumijevala je primjenu antibiotika prije samog zahvata i nakon njega. Cefazolin 2×1 g iv. primijenjen je u 65/86 bolesnika, a samo sporadično primijenjena je kombinacija amoksicilina/klavulonske kiseline 2×1 g iv. uz gentamicin 2×80 mg iv. U gotovo četvrtine bolesnika (21 bolesnik) nije provedena adekvatna antibiotska profilaksa uglavnom zbog paramedicinskih razloga (nepridržavanje uputa, nepristanak bolesnika).

Komplikacije zahvata su bile rijetke, vidi tablicu 3. Lokalna infekcija kože prednje trbušne stijenke koja je zahtijevala uklanjanje tubusa i ciljano liječenje antibioticima prema antibiogramu javila se u dva bolesnika, i to u skupini koja nije primala antibiotsku profilaksu. U bolesnika u kojeg je primijenjena tzv. »pull« tehnika kožna infekcija javila se trećeg dana, a u drugog bolesnika kojemu je PEG postavljen tzv. »push« tehnikom infekcija se javila četvrtog dana.

U navedenom petogodišnjem razdoblju opažena je samo jedna ozbiljna komplikacija zbog curenja (engl. leak) komercijalnog enteralnog pripravka uz tubus u peritonealnu šupljinu. Pojedinačno je došlo do razvoja difuznog peritonitisa koji je uspješno zbrinut kirurškim zahvatom. Nije bilo direktnih smrtnih ishoda vezanih uz zahvat kao ni smrtnih ishoda zbog drugih medicinskih razloga u inicijalnoj hospitalizaciji. PEG-kateter je zamijenjen u ukupno 7 bolesnika od kojih u 5 zbog začepjenja ili ispadanja, a u 2 zbog navedene infekcije kože na mjestu insercije. U 3/7 bolesnika PEG je postavljen »push« tehnikom, a 4/7 »pull« tehnikom. Začepjenje ili ispadanje PEG-katetera javilo se u prosjeku 5 mjeseci od početka enteralnog hranjenja putem PEG-a (raspon od 2 do 8 mjeseci). Raspon trajanja PEG-a u odnosu na duljinu potrebe za enteralnom prehranom bio je od 1 do 14 mjeseci.

Nakon postavljanja PEG-a bolesnici su trajno praćeni u našem Centru. Od 86 bolesnika njih 68 preminulo je u periodu od 6 mjeseci do 2 godine nakon postavljanja PEG-a. Svi smrtni ishodi bili su povezani s pogoršanjem osnovne bolesti. U ovom trenutku pratimo još 18 bolesnika od kojih njih 10 i nadalje ima postavljeni PEG, a kod 8 bolesnika PEG je odstranjen zbog prestanka potrebe enteralnog hranjenja putem stome.

Zaključak

Održavanje adekvatnog nutritivnog statusa jedan je od važnih ciljeva optimalnog liječenja u mnogim bolestima. Znan

i stalan napredak u znanosti o kliničkoj prehrani od ranih šezdesetih godina XX. stoljeća, koji prije svega uključuje razvoj tehnika i otopina za parenteralnu i enteralnu prehranu, omogućuje danas hranjenje svih bolesnika koji ne mogu ili ne žele uzimati hranu te onih kod kojih nije moguća apsorpcija nutritivnih sastojaka iz crijevnog lumena.¹⁷

Pri započinjanju enteralne prehrane bitna je procjena trajanja njezina provođenja te se tako uvjetno mogu formirati dvije skupine bolesnika od kojih prva zahtijeva nutritivnu potporu u trajanju do 14 dana, a druga znatno dulju, pa čak i više-godišnju. Ovo je važno zbog adekvatnog i pravodobnog izbora metode i načina provođenja enteralne prehrane te je u indikacijama s kraćom potrebom enteralnog hranjenja svrhovitije primijeniti neinvazivnu metodu (nazogastrične, nazoduodenalne i nazojunalne sonde), dok je u kroničnih bolesnika svrhovitije postavljanje stome.

Perkutana endoskopska gastrostoma danas je najčešći put dugotrajne enteralne prehrane.¹⁸ Napredak endoskopske tehnike, kvalitetni komercijalni setovi, prehrambeni pripravci i pumpe za hranjenje čine ovu metodu jednostavnom i sigurnom, a bolesnici je dobro podnose.^{19,20}

Indikacije za postavljanje PEG-ova šire se tako da uz klasične, kao što su neurološke, u kojih je disfagija posljedica akutnih ili kroničnih zbivanja (uglavnom stanja nakon cerebrovaskularnog infarkta), onkološke (maligne bolesti usne šupljine i jednjaka) pedijatrijske te različita stanja i bolesti kod kojih su smetnje gutanja bile vezane uz opće propadanje organizma (metaboličke bolesti, druge maligne bolesti) dolaze do izražaja i nove kao što su demencija i anoreksija nervoza.²¹⁻²⁴

Prospektivno praćenje bolesnika kojima je postavljen PEG u Velikoj Britaniji pokazalo je da su neurološke bolesti prevladavale u indikacijama za zahvat (76% bolesnika). Brojni radovi koji dolaze iz SAD-a uz klasične neurološke indikacije sve više ističu i demenciju. Nove indikacije otvaraju i brojna etička, ali i ekonomska pitanja.²⁵ Nameće se potreba racionalne selekcije bolesnika uz poštivanje medicinskih indikacija i naglasak na ljudska prava i etičnost samog postupka.^{26,27} Istodobno je zbog dobro znanih ekonomskih problema prisutan značajan pritisak na smanjenje primjene ovog postupka u liječenju bolesnika. Najvažniji segmenti u cijeni su: postavljanje PEG-a (29,4%), enteralne formule (24,9%) te troškovi liječenja komplikacija (33,4%).^{28,29}

Između dviju osnovnih tehnika postavljanja PEG-a, tzv. »push« i »pull« tehnike, nema jasne razlike. »Push« tehnika može se rabiti kod djelomične opstrukcije jednjaka jer smanjuje mogućnost oštećenja hipofarinksa i jednjaka.⁸

Potreba za profilaktičkom primjenom antibiotika pri postavljanju PEG-a danas je jako istaknuta u literaturi, tako da postaje dio standardnog algoritma, što donedavno nije bila činjenica.³⁰ U jednoj prospektivnoj, randomiziranoj, dvostruko slijepoj studiji, na 141 bolesniku statistički je značajno manje primijećeno lokalnih infekcija u grupi bolesnika koja je primala antibiotsku profilaksu.³¹ Naši rezultati pokazuju da je do lokalne infekcije na mjestu postavljanja tubusa došlo u 2 bolesnika, i to u onih koji nisu primali antibiotike (iako su dane jasne upute odjelima koji su zatražili zahvat) za razliku od skupine koja je primala antibiotsku profilaksu gdje nije opažen nastanak infekcije. Vjeruje se da je lokalna infekcija češća kod »pull« tehnike zbog prijenosa mikroorganizama kateterom iz orofarinksa u želudac.

Kao kod svake metode tako su i kod PEG-a moguće komplikacije. One mogu biti posljedica tehničke prirode ili posljedica samog enteralnog hranjenja. Meta - analiza nekoliko velikih serija s više od tisuću bolesnika upućuje na to da je postavljanje PEG-a povezano s mortalitetom od 0,5%, da se teže komplikacije javljaju u 1% bolesnika (peritonitis, nekrotizirajući fascitis prednje trbušne stijenke i GI krvarenje), a

lakše u 8% bolesnika (infekcije na mjestu insercije tubusa, propuštanje želučanog soka kroz stomu, migracije tubusa, aspiracija, gastrokolična fistula, ileus i povišena temperatura).³² Prisutnost slobodnog zraka u trbušnoj šupljini nalazimo u vrlo malom broju bolesnika nakon postavljanja PEG-a, no može biti izvor različitih kliničkih dilema te zahtijeva pomni nadzor.³³ Želučani ulkus relativno je česta komplikacija postavljanja PEG-a (u literaturi do 10%), vezan je uz oblik i vrstu PEG-katetera te mjesto postavljanja.³⁴

Opisali smo i jednog bolesnika (1,2%) s razvojem difuznog bakterijskog peritonitisa, što predstavlja težu komplikaciju, no učestalost se poklapa sa svjetskim iskustvima.

Komplikacije enteralne prehrane obično nisu tako česte ni ozbiljne i pažljivim praćenjem mogu se izbjeći. Poželjno je pratiti elektrolitski status, ravnotežu tekućine, osmolalnost i vrijednost ureje kako bi se izbjegao elektrolitski disbalans te hiperosmolarni sindrom.

Mortalitet u prvom mjesecu nakon postavljanja PEG-a kreće se u literaturi između 10–30%. Smrtni ishod u većine bolesnika uglavnom je posljedica progresije osnovne bolesti. U našoj seriji nije bilo smrtnih ishoda direktno vezanih za zahvat, a učestalost komplikacija jednaka je onoj u svjetskim centrima. Oporavak akta gutanja opisuje se u literaturi u 8 do 16% bolesnika kod kojih je indikacija za postavljanje PEG-a bila neurološka bolest. Među našim bolesnicima također prevladavaju neurološke indikacije, a do spontanog oporavka gutanja došlo je u osam bolesnika (9,3%). Kako se postavljanje PEG-a u našoj sredini indicira u znatno kasnijim fazama liječenja negoli u razvijenim zemljama, ovaj rezultat ohrabruje.

Petogodišnje iskustvo našeg Centra za intervencijsku gastroenterologiju pokazuje da je perkutana endoskopska gastrostomija sigurna i prihvatljiva metoda za potrebe dugotrajne enteralne prehrane.

LITERATURA

1. Krznarić Ž. Klinička prehrana danas – od probiotika i probiotika do glutamina i omega-3 masnih kiselina. *Acta Med Croat* 2001;55:68–9.
2. Krznarić Ž. Prehrana u gastroenterologiji. U: Boris Vucelić, ur. *Gastroenterologija i hepatologija*. Zagreb: Medicinska naklada, 2002;170–89.
3. Gauderer MW, Stellato TA. Gastrostomies: evolution, techniques, indications, and complications. *Curr Probl Surg* 1986;23:661–719.
4. Pulanić R. Tumori jednjaka. U: Boris Vucelić, ur. *Gastroenterologija i hepatologija*. Zagreb: Medicinska naklada, 2002;425–42.
5. Gauderer MW, Ponsky JL, Izant RJ Jr. Gastrostomy without laparotomy: a percutaneous endoscopic technique. *J Pediatr Surg* 1980;15:872–5.
6. Panos MZ, Reilly H, Moran A, Reilly T, Wallis PJ, Wears R i sur. Percutaneous endoscopic gastrostomy in general hospital: Prospective evaluation of indications, outcome and randomized comparison of two tube designs. *Gut* 1994;35:1551–6.
7. Dharmarajan TS, Unnikrishnan D, Pitchumoni CS. Percutaneous endoscopic gastrostomy and outcome in demantia. *Am J Gastroenterol* 2001;96:2556–63.
8. Hogan RB, DeMarco DC, Hamilton JK. Percutaneous endoscopic gastrostomy – To push or pull. A prospective randomized trial. *Gastrointest endosc* 1986;32:253–7.
9. Akkersdijk WL, van Bergeijk JD, van Egmond T, Mulder CJ, van Berge Henegouwen GP, van der Werken C i sur. Percutaneous endoscopic gastrostomy: comparison of push and pull method and evolution of antibiotic prophylaxis. *Endoscopy* 1995;27:313–6.
10. Ponsky JL, Gauderer MW. Percutaneous endoscopic gastrostomy: a non-operative technique for feeding gastrostomy. *Gastrointest Endosc* 1981;27:9–11.
11. Pulanić R. Enteralna prehrana: značenje perkutane endoskopske gastrostome i jejunostome (PEG i PEJ). U: Kolaček S i Krznarić Ž., ur. *Parenteralna i enteralna prehrana u kliničkoj praksi*. Zagreb: Znanje, 2000;151–7.
12. Gauderer MW, Picha GJ, Izant RJ Jr. The gastrostomy »button« – a simple, skin-level, nonrefluxing device for long-term enteral feedings. *J Pediatr Surg* 1984;19:803–5.
13. Gauderer MW, Abrams RS, Hammond JH. Initial experience with the changeable skin-level port-valve: a new concept for long-term gastrointestinal access. *J Pediatr Surg* 1998;33:73–5.
14. Rabeneck L, McCullough LB, Wray MP. Ethically justified, clinically comprehensive guidelines for percutaneous endoscopic tube placement. *Lancet* 1997;349:496–8.
15. Loser C, Muller MJ. Ethical guidelines for performing percutaneous endoscopic gastrostomy (PEG catheter). *Z Gastroenterol* 1998;36:475–8.
16. Krznarić Ž, Pulanić R, Brkić T, Opačić M, Rustemović N, Ostojić R, Rosandić-Pilaš M, Vucelić B. Perkutana endoskopska gastrostomija (PEG). *Knjiga sažetaka Trećeg hrvatskog kongresa laparoskopske kirurgije*, Duga Uvala, Hrvatska, 1995:20.
17. Krznarić Ž. Jetrne komplikacije povezane s dugotrajnom totalnom parenteralnom prehranom. *Pharmaca* 2000;38:29–36.
18. Gauderer MW. Percutaneous endoscopic gastrostomy and the evolution of contemporary long-term enteral access. *Clin Nutr* 2002;21:103–10.
19. American Society for Gastrointestinal Endoscopy. Role of PEG/PEJ in enteral feeding. *Gastrointest Endosc* 1998;48:699–701.
20. Cortez-Pinto H, Correia AP, Camilo ME, Tavares L, DeMoura MC. Long-term management of percutaneous endoscopic gastrostomy by a nutritional support team. *Clin Nutr* 2002;21:27–31.
21. Gauderer MW. Percutaneous endoscopic gastrostomy: a 10 year experience with 220 children. *J Pediatr Surg* 1991;26:288–94.
22. Gillick MR. Rethinking the role of tube feeding in patients with advanced demantia. *N Engl J Med* 2000;342:206–10.
23. Gauderer MW. Twenty years of percutaneous endoscopic gastrostomy: origin and evolution of a concept and its expanded applications. *Gastrointest Endosc* 1999;50:879–83.
24. Stockeld D, Fagerberg J, Granstrom L, Backman L. Percutaneous endoscopic gastrostomy for nutrition in patients with oesophageal cancer. *Eur J Surg* 2001;167:839–44.
25. Skelly RH. Are we using percutaneous endoscopic gastrostomy appropriately in the elderly? *Curr Opin Clin Nutr Metab Care* 2002;5:35–42.
26. Dwolatzky T, Berezovski S, Friedmann R, Paz J, Clarefield AM, Stessman J i sur. A prospective comparison of the use of nasogastric and percutaneous endoscopic gastrostomy tubes for long-term enteral feeding in older people. *Clin Nutr* 2001;20:535–40.
27. Howell M. Do nurses know enough about percutaneous endoscopic gastrostomy? *Nurs Times* 2002;98:40–2.
28. Callahan CM, Buchanan NN, Stump TE. Healthcare costs associated with percutaneous endoscopic gastrostomy among older adults in a defined community. *J Am Geriatr Soc* 2001;49:1525–9.
29. Pearce CB, Duncan HD. Enteral feeding. Nasogastric, nasojunal, percutaneous endoscopic gastrostomy, or jejunostomy: its indications and limitations. *Postgrad Med J* 2002;78:198–204.
30. Panigrahi H, Shreeve DR, Tan WC, Prudham R, Kaufman R. Role of antibiotic prophylaxis for wound infection in percutaneous endoscopic gastrostomy (PEG): result of a prospective double-blind randomized trial. *J Hosp Infect* 2002;50:312–5.
31. Ahmad I, Mouncher A, Abdoolah A, Stenson R, Wright D, Daniels A i sur. Antibiotic prophylaxis for percutaneous endoscopic gastrostomy – a prospective randomised, double-blind trial. *Aliment Pharmacol Ther* 2003;18:209–15.
32. Roerozh HC, Ripepi A, Stahlfeld K. Gastrocolocutaneous fistula as a complication of peg tube placement. *Surg Endosc* 2002;16:538–9.
33. Dulabon GR, Abrams JE, Rutherford EJ. The incidence and significance of free air after percutaneous endoscopic gastrostomy. *Am Surg* 2002;68:590–3.
34. Kanie J, Akatsu H, Suzuki Y, Shimokata H, Iguchi A. Mechanism of the development of gastric ulcer after percutaneous endoscopic gastrostomy. *Endoscopy* 2002;34:480–2.