

## **VISOKOREZOLUTNI B-MOD I DOPLERSKI ULTRAZVUK U DIJAGNOSTICI CROHNOVE BOLESTI**

### **HIGH RESOLUTION B-MODE AND DOPPLER ULTRASOUND IN DIAGNOSTIC EVALUATION OF CROHN'S DISEASE**

IVICA SJEKAVICA, VINKA BARBARIĆ-BABIĆ, MARKO KRALIK,  
ŽELJKO KRZNARIĆ, RANKA ŠTERN-PADOVAN\*

**Deskriptori:** Crohnova bolest – ultrasonografija; Dopler ultrasonografija – metode

**Sažetak.** U evaluaciji proširenosti i komplikacija te pri određivanju stupnja aktivnosti Crohnove bolesti rabe se raznovrsne dijagnostičke metode s primjenom ionizirajućeg zračenja. U našem svakodnevnom radu visokorezolutni B-mod i doplerski ultrazvuk s procjenom zadebljanja i hiperemije stijenke crijeva te mjerenjima indeksa otpora u muralnim arterijama, kao i prikazom ekstramuralnih promjena, pokazao se vrijednim dijagnostičkim oruđem u otkrivanju, procjeni aktivnosti i praćenju bolesnika s Crohnovom bolesti. Time se smanjuje izlaganje bolesnika ionizirajućem zračenju, što je od izuzetne važnosti jer bolest zahvaća pretežno mlađu populaciju.

**Descriptors:** Crohn disease – ultrasonography; Ultrasonography, doppler – methods

**Summary.** Evaluation of extension and complications as well as assessment of Crohn's disease activity, include different diagnostic methods, of which many utilize ionizing radiation. In our routine work, high resolution B-mode and Doppler ultrasound with measurements of bowel wall thickness and hyperemia, as well as calculation of resistance index of mural arteries and visualisation of extramural changes, represent valuable diagnostic tools in screening, assessment of disease activity, and follow up of the patients with Crohn's disease. Therefore, we reduce the use of ionization radiation in diagnostic workup, which is particularly important considering the fact that Crohn's disease predominantly affects young patients.

Liječ Vjesn 2009;131:18–21

Crohnova bolest (CB) karakterizirana je nepredvidljivim kliničkim tijekom s čestim egzacerbacijama i remisijama kao i evaluacijama statusa bolesti te time predstavlja složen dijagnostički problem.<sup>1,2</sup> Procjena aktivnosti, proširenosti i komplikacija CB-a nuždan je preduvjet za odabir terapije i prognozu daljnjeg tijeka bolesti.<sup>3,4</sup> Dijagnostički postupci u evaluaciji CB-a, uključujući procjenu aktivnosti, obuhvaćaju raznovrsne radiološke i neradiološke metode.

U neradiološke dijagnostičke postupke ubrajaju se klinički indeksi aktivnosti (Crohn's Disease Activity Index – CDAI), laboratorijski parametri, endoskopske pretrage (gastroskopija, enteroskopija, kolonoskopija, do najnovije vizualizacije probavne cijevi pomoću kapsule), te scintigrafske metode.<sup>5–8</sup> Radiološki dijagnostički postupci uključuju konvencionalne radiološke metode (pasaža gastrodudenuma i tankog crijeva, irigografija) te novije tehnike slojevnog snimanja poput visokorezolutnog ultrazvuka s uporabom doplera, kompjutorizirane tomografije (computed tomography – CT) i magnetske rezonancije.<sup>9–13</sup>

Dosadašnji algoritam obrade ovih pretežno mladih bolesnika, zbog učestalih procjena proširenosti, komplikacija te određivanja stupnja aktivnosti bolesti, obuhvaćao je čitav niz navedenih dijagnostičkih metoda s primjenom ionizirajućeg zračenja.

Tehnološki napredak, te sve veće iskustvo radiologa, čini visokorezolutni ultrazvuk sve zastupljenijom metodom u dijagnostici upalnih bolesti crijeva, čime se znatno pridonosi smanjenju izlaganja bolesnika ionizirajućem zračenju.<sup>14</sup>

### **Prikaz metode**

Prvobitna primjena doplera u procjeni aktivnosti Crohnove bolesti obuhvaćala je mjerenja različitih doplerskih parametara u arteriji mezenterici superior (AMS).<sup>15–17</sup> Pažnja istraživača usmjerava se također na direktnu ultrazvučnu morfološku i doplersku analizu crijevne stijenke zahvaćene bolešću.<sup>9,14,18</sup> Ovu smo metodu evaluirali kod bolesnika s različitim aktivnosti CB-a pa donosimo pojedinosti o tehnici izvođenja pregleda crijevnih vijuga visokofrekventnim B-mod i doplerskim ultrazvukom, kao i o značenju i tumačenju pri pregledu dobivenih informacija.

Žadebljane crijevne vijuge mogu se naći abdominalnom polukonveksnom sondom nižih frekvencija (2–5 MHz), no tek uporabom visokorezolutnih linearnih sonda (6–10 MHz) i obojenog te power-doplera mogu se analizirati detalji morfologije i hemodinamike unutar stijenke crijeva i okolnih struktura mezenterija, naravno, uz pravilan odabir udaljenosti žarišta i udešavanje dinamičkog raspona za prikaz što više detalja uz zadržavanje kontrastne rezolucije.

\* Klinički zavod za dijagnostičku i intervencijsku radiologiju, Medicinski fakultet Sveučilišta u Zagrebu, KBC Zagreb (dr. sc. Ivica Sjekavica, dr. med.; Vinka Barbarić-Babić, dr. med.; Marko Kralik, dr. med.; prof. dr. sc. Ranka Štern-Padovan, dr. med.), Zavod za gastroenterologiju, Klinika za unutarnje bolesti, Medicinski fakultet Sveučilišta u Zagrebu, KBC Zagreb (doc. dr. sc. Željko Krznarić, dr. med.)

Adresa za dopisivanje: Dr. sc. I. Sjekavica, Klinički zavod za dijagnostičku i intervencijsku radiologiju, KBC Zagreb, Kišpatićeva 12, 10 000 Zagreb  
Primljeno 20. ožujka 2008., prihvaćeno 23. rujna 2008.

Kod pregleda crijevnih vijuga visokorezolutnim ultrazvukom u B-modu, analizira se debljina i stratifikacija stijenke, kompresibilnost i peristaltika, a uporabom obojenog i power-doplera prokrvljenost stijenke. Spektralnom frekvencijskom analizom kvantificiraju se parametri krvnog protoka.

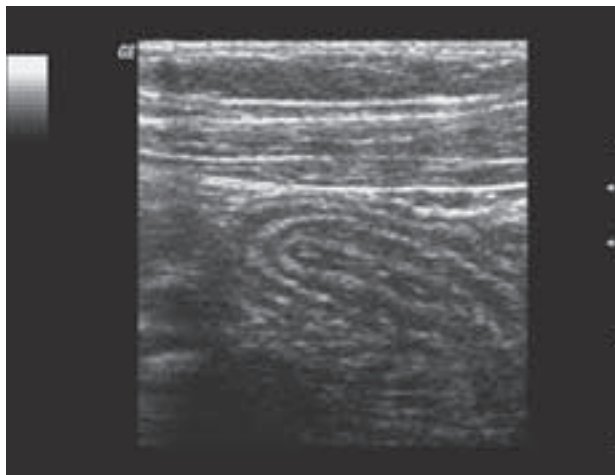
Debljina stijenke mjeri se od vanjskoga hipoehogenog muskularnog sloja do unutarnjega hiperehogenog prijelaznog područja sluznice prema lumenu (kriteriji stratifikacije stijenke crijeva po Kimmeyu).<sup>19</sup> Sonografske linije stijenke odgovaraju ponajprije prijelaznim područjima (engl. interfaces), a ne pravim histološkim slojevima stijenke. No jasno je dokazano da središnji, izrazito zadebljani hiperehogeni sloj, kod patološki zadebljane stijenke crijeva odgovara submukozi, a vanjski i unutarnji hipoehogeni sloj mukozi odnosno mišićnom sloju (muscularis propria). Stijenka se smatra normalno stratificiranom ako su mukoza, submukoza i muskularis propria vidljive kao zasebni slojevi. Gubitak stratifikacije onemogućuje razlikovanje svih navedenih slojeva, ili barem razlikovanje mukoze od submukoze uz vidljiv mišićni sloj.

Uz analizu stijenke pažnju treba posvetiti i postojanju ekstramuralnih promjena kao što su suženje lumena s presteničkom dilatacijom, promjene okolnoga masnog tkiva poput izrazito hiperehogene (edematozne) mezenterijalne masti (engl. dirty fat), povećanih limfnih čvorova (promjera većeg od 5 mm), slobodne ili lokalirane tekućine, fistula (hipoehogeni tračci koji se protežu izvan stijenke crijeva, a mogu sadržavati mjehuriće plina) te postojanje mezenterijalnih ekstraintestinalnih masa u smislu konglomerata crijevnih vijuga, flegmone ili apscesa.

Uredan morfološki nalaz ultrazvučnog pregleda crijeva je debljina stijenke ispod 2,5 do 3 mm, održane peristaltike i kompresibilnosti, s akcidentalnim signalom obojenog doplera u stijenci. Kod CB-a zadebljana crijeva nalazi se uobičajeno iznad ilijakalnih krvnih žila s desne strane i u najvećem broju slučajeva odgovara terminalnom ileumu (slika 1), dok se kod ulceroznog kolitisa, ali i Crohnova kolitisa (slika 2) zadebljana vijuga nalazi uglavnom u lijevom hemiabdmenu. Insonacija terminalnog ileuma je olakšana činjenicom da se završni ileum nalazi površnije od ostalih dijelova crijeva, a točke markacije su desna zajednička ilijakalna arterija i vena, kao i mišić iliopsoas. Na njega se idući kranijalnije, nadovezuje cekoascendentni kolon, a i ostatak se debelog crijeva u slučaju njegove zahvaćenosti lako prati po obodu abdomena. Na kraju se pažljivo insonira čitava regija središnjeg abdomena i zdjelice, koji sadrže vijuge tankog crijeva, tehnikom dozirane kompresije. Ultrazvuku nedostupni dijelovi crijeva transabdominalnim pristupom su rektum, rektosigmoidni prijelaz te perirektalno područje, gdje su endoskopija i endoskopski ultrazvuk metode izbora, a teže su dostupne i dublje položene vijuge jejunuma te jejunioilealnog prijelaza.

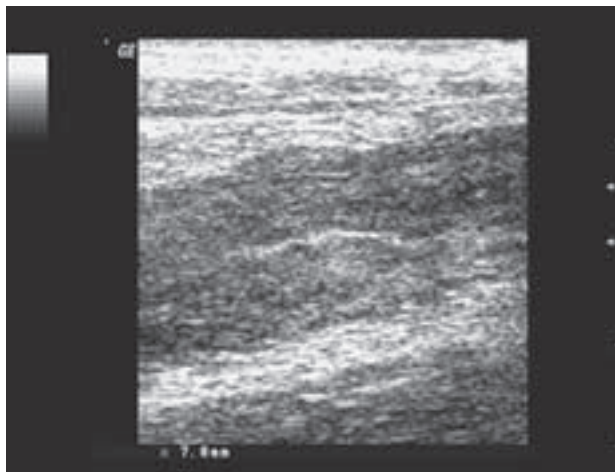
Nakon prikaza zadebljane crijevne vijuge B-modom, uporabom obojenog ili power-doplera identificira se vaskularni protok u crijevnoj stijenci. Vaskularizacija vijuge se obojenim doplerom procjenjuje subjektivno, ordinalnom skalom, na sljedeći način: nepostojanje obojenog signala (stupanj 0); prigušeni ili slabo obojeni signal (stupanj 1); dobro obojeni signal (stupanj 2); izrazito obojeni signal (stupanj 3).

Za dobivanje adekvatnog obojenog signala potrebno je udesiti frekvenciju ponavljanja pulsa (engl. pulse repetition frequency, PRF) za detekciju niskih brzina protoka. Izbor visokopropusnog filtra treba biti takav da se najmanje brzine protoka prikazuju uz bazalnu liniju, uz maksimalnu sna-



Slika 1. Visokorezolutni ultrazvuk. Zadebljana vijuga terminalnog ileuma kod Crohnove bolesti održane stratifikacije.

Figure 1. High resolution ultrasound. Bowel wall thickening of terminal ileum in Crohn's disease, with preserved mural stratification.



Slika 2. Visokorezolutni ultrazvuk. Zadebljana vijuga debelog crijeva kod Crohnove bolesti s gubitkom stratifikacije.

Figure 2. High resolution ultrasound. Large bowel wall thickening in Crohn's disease, with loss of mural stratification.

gu i osjetljivost pojačala koji još ne ometaju prikaz šumom. Skala brzine treba biti udešena u rasponu od 5 do 25 cm/s. Da bi se umanjili artefakti gibanja te optimizirala rezolucija i frekvencija osvježenja slike (engl. refresh rate), obojeni prozor (engl. color box) mora biti što manji, uz zadržavanje disanja ispitanika. Kod ispitanika koji ne mogu zadržati dah te kod struktura blizu ošita, pojačani su artefakti gibanja. Prisutnost peristaltike zahtijeva veliku strpljivost pri ultrazvučnoj evaluaciji gastrointestinalnog trakta. Da bi se razlikovao muralni protok od artefakata zbog peristaltike, signal je signifikantan ako je kontinuirano lociran na istome mjestu crijevne vijuge.<sup>20</sup>

Za prikaz vaskularnih struktura stijenke crijeva s niskim brzinama protoka poželjno je da je ultrazvučni uređaj opremljen power-doplerom, ili izrazito senzibilnim kolornim mapama. Nedostaci power-doplera su pojačana osjetljivost na artefakte gibanja te nemogućnost određivanja smjera protoka (što je ipak od manje važnosti u stijenci crijeva). Pri mjerenjima niskih brzina protoka u stijenci crijevne vijuge od velike je pomoći tzv. tripleks prikaz koji omogućuje

trenutačno repositioniranje osjetljivog volumena kod njezova izlaska iz lumena žile zbog respiratornih kretnji ili nehoteičnog pomaka sonde, bez prekidanja spektralne analize. Točno pozicioniranje i repositioniranje osjetljivog volumena kod krvnih žila, koje su podložne respiratornim i peristaltičnim gibanjima olakšano je postojanjem žive slike u tripleks prikazu, što bi tehnikom dupleks doplera dodatno otežalo analizu prokrvljenosti crijevne stijenke.<sup>21</sup>

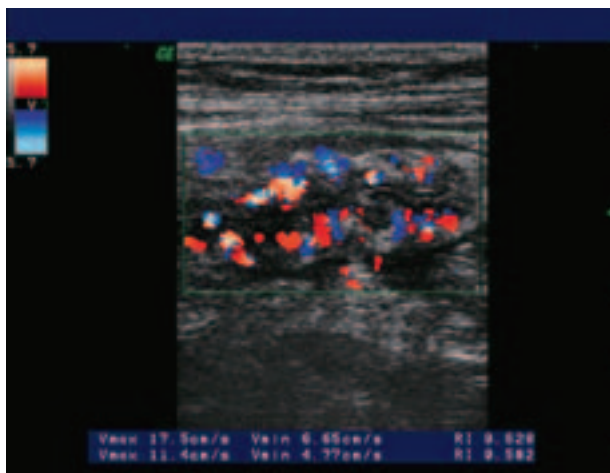
Nakon što se identificira zadebljana, hiperemična crijeva vijuga ili više njih, spektralnom frekvencijskom analizom lako se razlikuje arterijski od venskog protoka. Kod svakog se bolesnika nastoji dobiti spektralni signal arterijskog protoka na 5–10 mjesta, po mogućnosti što dublje u stijenci crijeva, odnosno što dalje od seroze. Pri analizi dobivenog spektra, uz izmjerenu maksimalnu sistoličku (engl. Peak systolic velocity – PSV) i enddiastoličku brzinu protoka (engl. End diastolic velocity – EDV) u cm/s, izračunava se indeks otpora (engl. Resistance index – RI). U konačnici se određuje jedinstvena vrijednost navedenih parametara računanjem prosjeka više izvršenih mjerenja. Posebna vrijednost RI leži u činjenici da je ovaj doplerski parametar neovisan o kutu insonacije. Tek kombinacija podataka dobivenih obojenim doplerom (kvalitativni, odnosno semikvantitativni podatak) i spektralnom analizom signala (kvantitativni podatak) daje potpuni uvid u arterijsku hemodinamiku stijenke crijeva.<sup>21</sup>

### Rasprava i zaključak

Tijekom posljednjih desetak godina usporedno s razvojem doplerskog ultrazvuka kao neinvazivne, neionizirajuće i pristupačne dijagnostičke metode pokušavaju se iskoristiti njegove mogućnosti u dijagnostici upalnih bolesti crijeva.<sup>9,10,14,18</sup> Pri tome su se referentni radovi fokusirali uglavnom na spektralnu frekvencijsku analizu protoka krvi u AMS.<sup>17,22,23</sup> Kao važni parametri razmatrali su se volumni protok (Flow volume – FVO), srednja brzina protoka i površina arterije, PSV, EDV te RI.

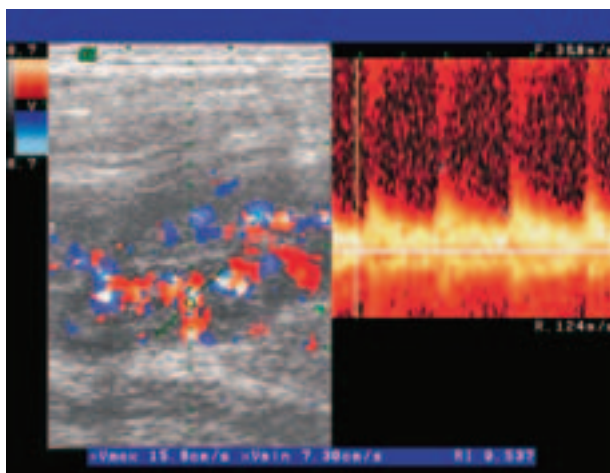
Prvobitni rezultati više nezavisnih skupina autora<sup>15,24</sup> u istraživanjima hemodinamike AMS kod CB-a naglašavali su RI kao indikator kojim se može razlučiti aktivna od inaktivne faze bolesti. Kao pokazatelj aktivne bolesti, uz snižene vrijednosti RI, isticale su se i povišene vrijednosti EDV, što je u skladu s pretpostavljenim obrascem hiperdinamičkog protoka. Druga skupina autora<sup>16,25</sup> u nešto kasnijim radovima ističe povećan FVO u AMS kao referentni parametar aktivne faze bolesti. Prigovor zaključcima donesenim temeljem mjerenja volumnog protoka općenito, pa tako i u AMS, jest velika mogućnost pogreške u mjerenju.<sup>26</sup> Ova pojava ima svoje objašnjenje u načinu određivanja volumnog protoka, izraženog u ml/min, množenjem prosječne srednje brzine protoka, izražene u cm/s i površine arterije izražene u cm<sup>2</sup>. Pri tome male razlike vrijednosti pri mjerenju površine žile, daju velike razlike u konačnoj vrijednosti volumnog protoka.

Novija istraživanja<sup>27,28</sup> pak umanjuju vrijednost prvobitnih zaključaka temeljenih na protoku analiziranom doplerom u AMS kod bolesnika s CB-om. Opažena su značajna preklapanja doplerskih parametara između zdravih ispitanika, bolesnika s inaktivnom i onih sa slabijom aktivnosti bolesti. Također, potencijalne promjene lijevog hemikolona ostajale su neregistrirane. Stoga je doplerski ultrazvuk AMS u CB-u, zbog tehničke zahtjevnosti i neslaganja rezultata, kao i na temelju njihovih donesenih zaključaka, te zbog znatnih pogrešaka pri mjerenju, nepogodan za svakodnevni klinički rad.



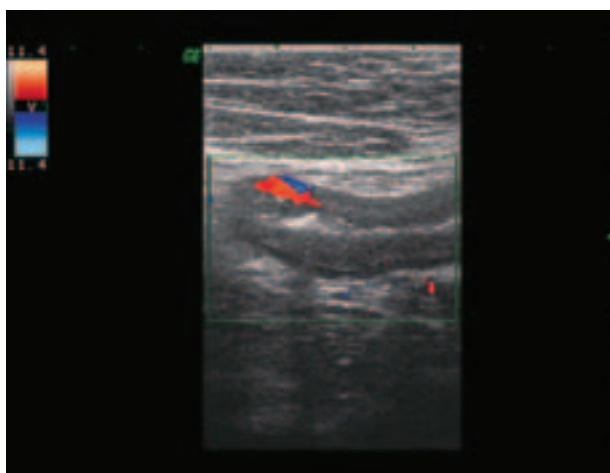
Slika 3. Obojeni dopler. Prikaz hipervaskularizacije stijenke terminalnog ileuma u aktivnoj fazi Crohnove bolesti.

Figure 3. Color Doppler. Bowel wall hypervascularisation of terminal ileum in active Crohn's disease.



Slika 4. Obojeni i pulsirajući dopler. Aktivni oblik Crohnove bolesti u trudnoći.

Figure 4. Color and pulsed Doppler. Active Crohn's disease in pregnancy.



Slika 5. Obojeni dopler. Slabiji signal kod inaktivne faze Crohnove bolesti.

Figure 5. Color Doppler. Scattered color signal in inactive Crohn's disease.

U svakodnevnoj kliničkoj praksi nerijetko je teško razlikovati bolesnike s akutnim abdominalnim tegobama uzrokovanim aktivnim upalnim oblikom CB-a od onih čije su smetnje uzrokovane stenozama kod inaktivnog oblika bolesti. Patomorfološki, kod inaktivnog stadija bolesti prevladava zadebljanje crijevne vijuge uzrokovano ponajprije fibrozom sa slabim vaskularnim protokom, dok se kod aktivne faze bolesti nalazi zadebljanje crijevne vijuge s hiperemičnim protokom zbog upale, uz moguće postojanje komplikacija poput apscesa. Neupalne stenozе dovode do kliničke slike opstrukcije i zahtijevaju kirurški zahvat, dok se aktivni upalni oblik bolesti ponajprije liječi medikamentima.

Naše istraživanje,<sup>27</sup> kao i radovi drugih autora,<sup>29,30</sup> dokazuju da je zbog hiperemije u aktivnoj fazi bolesti povećan broj krvnih žila u stijenci crijeva detektibilnih doplerom (stupanj 2 ili 3; slika 3). Nalaz obojenog doplera je vrlo uočljiv, a izrazita hiperemija u aktivnoj fazi bolesti gotovo se ne može komparirati ni s jednim upalnim procesom u abdomenu.<sup>13</sup> U trudnoći doplerski ultrazvuk se pokazao metodom izbora u dijagnosticiranju i procjeni stupnja aktivnosti CB-a (slika 4). Hipervaskularizacija se, osim u crijevnoj stijenci, uočava i u mezenteriju, limfnim čvorovima te solidnim dijelovima apscesa. Spektralna frekvencijska analiza arterijskog protoka pokazuje povećanje dijastoličkog protoka, odnosno smanjenje indeksa otpora, proporcionalno stupnju hiperemije odnosno jačini upale. Također se može uočiti povećanje brzina i volumena venskog protoka, ali taj nalaz nije od tolikog značenja kao što su promjene u arterijskom protoku koje se mogu lakše i pouzdanije kvantificirati. U inaktivnoj fazi bolesti prevladava više ili manje izraženo zadebljanje crijevne stijenke zbog fibroze bez značajnije vaskularizacije (stupanj 0 ili 1; slika 5), a izmjereni RI upućuje na nešto više vrijednosti nego u aktivnoj fazi bolesti. U našem istraživanju<sup>27</sup> izmjerene vrijednosti RI u stijenci crijeva kod 64 bolesnika s inaktivnom CB-om iznosile su  $0,71 \pm 0,04$ , a kod 74 bolesnika s aktivnom bolesti  $0,60 \pm 0,04$ , što je bila statistički značajna razlika ( $P < 0,001$ ). U novijim istraživanjima<sup>31,32</sup> poboljšanje je uporabom ultrazvučnih kontrastnih sredstava prikaz vaskularizacije crijevnih vijuga, osobito kod bolesnika s inaktivnom CB-om. To je napredak u slikovnom prikazu vaskularizacije zahvaćene stijenke crijeva, no procjena upalne aktivnosti i dalje je semikvantitativna.

Visokorezolutni doplerski ultrazvuk, s procjenom zadebljanja i hiperemije stijenke crijeva te mjerenjem RI u muralnim arterijama, kao i prikazom ekstramuralnih promjena, u našem se svakodnevnom radu pokazao vrijednim dijagnostičkim oruđem u otkrivanju, procjeni aktivnosti i praćenju bolesnika s Crohnovom bolesti.

#### LITERATURA

1. Rotter JJ. Inflammatory bowel disease. *Lancet* 1994;343:1360.
2. Podolsky DK. Inflammatory bowel disease. *Curr Opin Gastroenterol* 1995;11:289–91.
3. Vucelić B. Upalne bolesti crijeva. U: Vucelić B, ur. *Gastroenterologija i hepatologija*. Zagreb: Medicinska naklada; 2002, str. 723–60.
4. Herlinger H, Caroline DF. Crohn's disease. U: Gore RM, Levine MS, Laufer I, ur. *Textbook of gastroenterology*. Philadelphia: Saunders; 1994, str. 824–44.
5. Harvey RF, Bradshaw JM. A simple index of Crohn's disease activity. *Lancet* 1980:514.
6. Kjeldsen J, Schaffalitzky de Muckadell OB. Assessment of disease severity and activity in inflammatory bowel disease. *Scand J Gastroenterol* 1993;28:1–9.
7. Tromm A, Tromm CD, Huppe D, Schwegler U, Krieg M, May B. Evaluation of different laboratory tests and activity indices reflecting the inflammatory activity of Crohn's disease. *Scand J Gastroenterol* 1992; 27:774–8.
8. Gyorke T, Duffek L, Bartfai K i sur. The role of nuclear medicine in inflammatory bowel disease. *Eur J Radiol* 2000;35:183–92.
9. Valette PJ, Rioux M, Pilleul F, Saurin JC, Fouque P, Henry L. Ultrasonography of chronic inflammatory bowel diseases. *Eur Radiol* 2001; 11(10):1859–66.
10. Tarjan Z, Toth G, Gyorke T, Mester A, Karlinger K, Mako EK. Ultrasound in Crohn's disease of the small bowel. *Eur J Radiol* 2000; 35(3):176–82.
11. Mako EK, Mester AR, Tarjan Z, Karlinger K, Toth G. Enteroclysis and spiral CT examination in diagnosis and evaluation of small bowel Crohn's disease. *Eur J Radiol* 2000;35:168–75.
12. Maccioni F, Viscidi A, Broglia L i sur. Evaluation of Crohn disease activity with MRI. *Abdom Imaging* 2000;25:219–28.
13. Brkljačić B. Dopler pri upalama u abdomenu. U: Brkljačić B. *Dopler krvnih žila*. Zagreb: Medicinska naklada; 2000, str. 171–81.
14. Rioux M, Gagnon J. Imaging modalities in the puzzling world of inflammatory bowel disease. *Abdom Imaging* 1997;22:173–4.
15. Bolondi L, Gaiani S, Brignola C i sur. Changes in splanchnic hemodynamics in inflammatory bowel disease. *Scand J Gastroenterol* 1992; 27:501–7.
16. Van Oostayen JA, Wasser MN, van Hogezaand RA, Griffioen G, de Roos A. Activity of Crohn disease assessed by measurement of superior mesenteric artery flow with Doppler US. *Radiology* 1994;193:551–4.
17. Erden A, Cumhur T, Olcer T. Superior mesenteric artery blood flow in patients with small bowel diseases: evaluation with duplex Doppler sonography. *J Clin Ultrasound* 1998;26:37–41.
18. Erdozain JC, Herrera A, Molina E i sur. Usefulness of abdominal echography in the diagnosis of active Crohn's disease. *Gastroenterol Hepatol* 1998;21(6):272–6.
19. Kimney MB, Martin RW, Haggitt RC, Wang KY, Franklin DW, Silverstein FE. Histologic correlates of gastrointestinal ultrasound images. *Gastroenterol* 1989;96:433–41.
20. Nilsson A. Artefacts in sonography and Doppler. *Eur Radiol* 2001;11: 1308–15.
21. Grenier N, Basseau F, Rey MC, LaGoarde-Segot L. Interpretation of Doppler signals. *Eur Radiol* 2001;11:1295–307.
22. Ludwig D, Wiener S, Bruning A, Schwarting K, Jantschek G, Stange EF. Mesenteric blood flow is related to disease activity and risk of relapse in Crohn's disease: a prospective follow-up study. *Am J Gastroenterol* 1999;94(10):2942–50.
23. Maconi G, Imbesi V, Bianchi Porro G. Doppler ultrasound measurement of intestinal blood flow inflammatory bowel disease. *Scand J Gastroenterol* 1996;31(6):590–3.
24. Giovagnorio F, Diacinti D, Vernia P. Doppler sonography of the superior mesenteric artery in Crohn's disease. *Am J Radiol* 1998;170(1): 123–6.
25. Van Oostayen JA, Wasser MN, van Hogezaand RA, Griffioen G, Lamers CB, de Roos A. Diagnosis of Crohn's ileitis and monitoring of disease activity: Value of Doppler ultrasound of superior mesenteric artery flow. *Am J Gastroenterol* 1998;93(1):88–91.
26. Zoli M, Merkel C, Sabba C i sur. Interobserver and inter-equipment variability of echo-Doppler sonographic evaluation of the superior mesenteric artery. *J Ultrasound Med* 1996;15(2):99–106.
27. Sjekavica I, Barbarić-Babić V, Krznarić Ž, Molnar M, Čuković-Čavka S, Štern-Padovan R. Assessment of Crohn's Disease activity by Doppler ultrasound of the superior mesenteric artery and mural arteries in thickened bowel wall: a cross-sectional study. *Croat Med J* 2007;48:822–30.
28. Byrne MF, Farrell MA, Abass S i sur. Assessment of Crohn's disease activity by doppler sonography of the superior mesenteric artery, clinical evaluation and the Crohn's disease activity index: a prospective study. *Clin Radiol* 2001;56(12):973–8.
29. Spalinger J, Patriquin H, Miron MC i sur. Doppler US in patients with Crohn disease: vessel density in the diseased bowel reflects disease activity. *Radiology* 2000;217:787–91.
30. Esteban JM, Maldonado L, Sanchiz V, Minguez M, Benages A. Activity of Crohn's disease assessed by Colour Doppler ultrasound analysis of the affected loops. *Eur Radiol* 2001;11:1423–8.
31. Kratzer W, von Tirpitz C, Mason R i sur. Contrast-enhanced power Doppler sonography of the intestinal wall in differentiation of hypervascularized and hypovascularized intestinal obstructions in patients with Crohn's disease. *J Ultrasound Med* 2002;21:149–57.
32. Di Sabatino A, Fulle I, Cicciocioppo R i sur. Doppler enhancement after intravenous Levovist injection in Crohn's disease. *Inflamm Bowel Dis* 2002;8:251–7.