

**VAŽNOST ELEKTROGASTROGRAFIJE
U DIJAGNOSTICI POREMEĆAJA MOTILITETA ŽELUCA
U DJEČJOJ DOBI**

**ELECTROGASTROGRAPHY
IN DIAGNOSIS OF GASTRIC MOTILITY DISORDER IN CHILDREN**

GORAN PALČEVSKI, MLADEN PERŠIĆ*

Deskriptori: Gastrointestinalni motilitet – fiziologija; Želudac – fiziologija; Želučane bolesti – dijagnoza, patofiziologija; Elektrodijagnostika

Sažetak. Poremećaji motiliteta gastrointestinalnog (GI) sustava u djece česta su pojava. Suvremeni tehnološki razvoj omogućio je bolje razumijevanje, praćenje i liječenje tih smetnja. Anatomske su želučane strukture razvijene prije, dok mioelektrična aktivnost i motilitet sazrijevaju nakon rođenja. Elektrogastrografija (EGG) mjerjenje je gastrične mioelektrične aktivnosti vanjskim, kožnim elektrodama. Frekvencija želučanih valova je od 0,5 do 9 c/min, uz uobičajenu od 2 do 4 c/min, a amplituda od 50 do 500 μ V. Učestalost iznad 4 c/min naziva se tahigastrijom, ispod 2 c/min bradigastrijom, a ako se ne može odrediti dominantna frekvencija – gastričnom aritmijom. EGG se može rabiti u praćenju normalne funkcije želuca, utvrđivanju motornih bolesti u raznim stanjima, kao i pri procjeni uspješnosti liječenja nekoga patološkog stanja. Metoda je neinvazivna, jeftina, bezopasna, relativno se jednostavno provodi što ju čini pogodnom tehnikom u pedijatriji. Budućnost joj ovisi ponajprije o tehničkom napretku (unaprjeđenju mjerenja i analize dobivenih podataka) što je nužno za unaprjeđenje interpretacije rezultata.

Descriptors: Gastrointestinal motility – physiology; Stomach – physiology; Stomach diseases – diagnosis, pathophysiology; Electrodiagnosis

Summary. Gastrointestinal (GI) motility disorders are common in children. Modern technology has enabled better understanding, monitoring and treatment of these disorders. While gastric anatomic structures are developed prenatally, myoelectric activity and motility develop after the birth. Electrogastrography (EGG) measures gastric myoelectric activity by electrodes that are positioned on the skin. The frequency of gastric waves varies between 0.5–9.0 c/min, usually between 2.0–4.0 c/min with amplitudes between 50 and 500 μ V. Frequency above 4.0 c/min is called tachygastria, below 2.0 c/min bradycastria, and if the dominant frequency cannot be measured it is defined as gastric arrhythmia. EGG is useful for monitoring of normal gastric function, determining motoric gastric diseases in different states and for the evaluation of treatment of a disease. The method is non-invasive, cheap and safe and is easily performed. These characteristics make the method useful in pediatrics. The future of the method depends mainly on the technical improvement of measurement and data analysis which is crucial for better result interpretation.

Liječ Vjesn 2009;131:207–210

Motilitet GI sustava usklađeno je gibanje mišića probavne cijevi nalik valovima koji pokreću sadržaj od usta prema anusu. Njime se omogućava probava i apsorpcija hrane te izbacivanje crijevnog sadržaja. Pokretanje omogućava muskulatura stijenke GI sustava koja je pod nadzorom unutarnjeg GI živčevlja. Rad GI živčevlja, ali i mišićnih stanica izravno, putem simpatičkih i parasimpatičkih živaca nadziru mozak, hormoni i imunski sustav. Prirodne anomalije ili stečene bolesti mogu zahvatiti bilo koji od nabrojanih dijelova mijenjajući funkciju, a posljedica je poremećaj motiliteta GI sustava. Ti se poremećaji mogu iskazati tvrdokornim i ponavljanim povraćanjem, distenzijom abdomena, ponavljanim opstrukcijama, snažnim bolima u trbuhu, tvrdokornim opstipacijama i/ili proljevima s posljedičnim poremećajima u apsorpciji hrane. Bolesti mogu biti ograničene samo na dio, ali mogu zahvatiti i cijeli GI sustav.^{1,2}

Napretkom znanosti i tehnologije te primjenom tih znanja u svakodnevnom kliničkom radu omogućen je novi pristup dijagnostici i liječenju poremećaja motiliteta GI sustava. Moguće je duže vrijeme snimati i bilježiti intraluminalne tlakove i električne aktivnosti u različitim dijelovima GI sustava. U djece klinički se primjenjuju: scintigrafija želuca,

24-satna pH-metrija, gastrointestinalne manometrije (ezofagealna manometrija, antroduodenalna manometrija, manometrija kolona, anorektalna manometrija), elektrogastrografija (EGG), magnetska rezonancija (MRI) i ultrazvuk (UZ) abdomena.^{3,4}

U ovom smo radu nastojali prikazati važnost EGG-a u dječjoj dobi.

Povijest

Prvi EGG učinili su Alvarez i suradnici 1921. godine, a u djece Tumper i Blitzten 1926. godine pri izučavanju stenozе pilorusa. Zbog tehničkih teškoća, kao i u odraslih, nije rađen mnogo godina. Ponovo ga je počeo rabiti Milla u drugoj polovici sedamdesetih godina XX. stoljeća kada je upozorio na povezanost rezultata dobivenih u svim dobnim skupinama.^{5,6}

* **Klinika za pedijatriju, KBC Rijeka** (doc. dr. sc. Goran Palčevski, dr. med.; prof. dr. sc. Mladen Peršić, dr. med.)

Adresa za dopisivanje: Doc. dr. sc. G. Palčevski, KBC Rijeka, Klinika za pedijatriju, Istarska 43, Rijeka

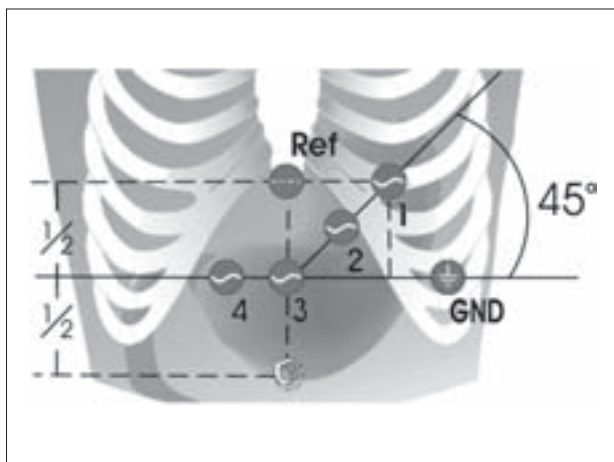
Primljeno 22. studenog 2007., prihvaćeno 17. ožujka 2009.

Tablica 1. Uzroci poremećaja motiliteta želuca u dječjoj dobi
Table 1. Causes of gastric motility disorders in children

A) Neurološka oštećenja /Neurological impairments	Oštećenja CNS-a/CNS impairments Kronična intestinalna pseudoopstrukcija /Chronic intestinal pseudo obstruction Dugotrajna anoreksija nervoza, bulimija /Long-lasting anorexia nervosa, bulimia Diabetes mellitus ovisan o inzulinu /Insulin dependent diabetes mellitus
B) GI funkcionalne bolesti /Functional GI diseases	Gastropareze/Gastroparesis Funkcionalna dispepsija/Functional dyspepsia Praćenje bolesnika sa znakovima poremećaja motiliteta želuca (mučnina, povraćanje, bol u trbuhu i abdominalna distenzija nakon uzimanja hrane, neobjašnjive i ponavljane tegobe u gornjem GI sustavu) /Follow-up of patients with signs of impaired gastric motility (nausea, vomiting, abdominal pain, and abdominal distension after eating, unexplainable and repeated discomfort in upper GI tract Cikličko povraćanje/Cyclic vomiting
C) Ostalo /Other	Peptičke bolesti/Peptic diseases Određivanje motoričke funkcije želuca u bolesnika s kroničnom opstipacijom ili gastroezofagealnim refluksom /Determination of motoric gastric function in patients with chronic obstipation or gastroesophageal reflux Praćenje učinka djelovanja lijekova (antiemetici, prokinetici) /Observation of drug effects (antiemetics, prokinetics) Praćenje posljedica kirurškog zahvata (npr. Nissonova fundoplikacija) /Follow-up after surgical procedure (e. g. Nissen fundoplication) Kronične bolesti bubrega/Chronic renal diseases Stres/Stress

Elektrofiziologija želuca

Glavnu ulogu u normalnom funkcioniranju GI sustava ima 5-hidroksitriptamine (5-HT). Dolaskom hrane u lumen GI sustav, kao odgovor na intraluminalne stimulse, iz enterokromatofinskih stanica sluznice otpušta se (5-HT) i pobuđuje reakcije koje rezultiraju motilitetom želuca.⁷ Motilitet želuca posljedica je mioelektrične i mehaničke aktivnosti želučanih struktura.⁸⁻¹¹ Za pravilan motilitet neophodne su



Slike 1. i 2. Raspored elektroda na trbušnoj stijenci
Figure 1. i 2. The arrangement of electrodes on the abdominal wall

neostećene anatomske strukture želuca (npr. glatke mišićne stanice), kao i savršena koordinacija živčanih elemenata (crijevnog, autonomnog i središnjega živčanog sustava).¹¹⁻¹⁴

Gastrična mioelektrična aktivnost koja upravlja motilitetom želuca sastavljena je od dvije vrste električnih signala: sporovalne aktivnosti i pridodanih (superponiranih) šiljaka.

Najvažniju ulogu u početnom stvaranju sporih električnih valova imaju intersticijske *Cajalove* stanice. Točan im položaj još nije poznat, ali se smatra da su lokalizirane u mienteričnom ili submukoznom području, najviše u području velike krivine želuca (spoj fundusa i antruma).¹⁵

Spori valovi nazivaju se i kontrolna električna aktivnost jer su stalno prisutni. Nastaju nakon određenih neuralnih podražaja u *pacemakernim Cajalovim* stanicama iz kojih se šire u ostali dio želuca frekvencijom od 3 cikla u minuti (c/min).

Da bi se nakon pojave sporih valova javile mišićne kontrakcije, nuždan je razvoj šiljaka. Šiljci (»odgovorna aktivnost«) druga su komponenta želučane mioelektrične aktivnosti. Razvijaju se nakon što neuralni ili humoralni stimuli aktiviraju jonijske kanale i pumpe čime se nadvisuje prag *pacemakera* za kontrakcije. Mehanička i električna aktivnost želuca razlikuju se tijekom gladovanja i stanja »sitosti«.^{12,14,15}

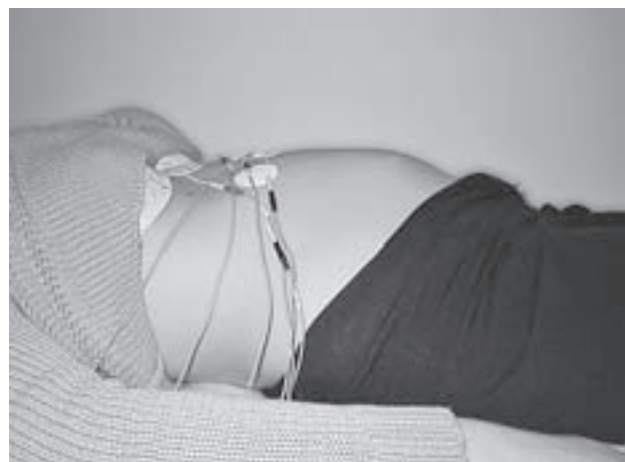Razvoj (sazrijevanje) želučanog motiliteta

Mišićni dio želuca sazrijeva tijekom 7. mjeseca gestacije iako se potpuno razvija tek nakon rođenja. Motorička se aktivnost najbrže razvija tijekom prvih mjeseci života. U dojenčadi od 2. do 6. mj. značajnije ih je manje nego u odraslih, ali više u odnosu na novorođenačku dob. Daljnjim sazrijevanjem u djece počinju prevladavati obrasci koji se nalaze i u odraslih.¹⁶

U tom procesu s dugoročnim učinkom na zdrav rast i razvoj posebno važnu ulogu ima prehrana. Dokazano je da enteralno hranjenje potiče sazrijevanje sporih valova. Procjenjuje se da je razdoblje između 25. tjedna gestacije i 18. mjeseca nakon rođenja osobito osjetljivo za živčevlje crijevnog sustava te da stoga ima iznimno važan utjecaj na kasniji razvoj.^{16,17} Iako je ovaj slijed zbivanja općeprihvaćen, neki se istraživači s njime ne slažu i iznose svoje priloge teoriji razvoja sporih valova.^{10,18-20}

Elektrogastrografija

EKG je dijagnostička pretraga kojom se bilježi mioelektrična aktivnost želuca.^{8,10,11}



Dugo vremena su podaci dobivani s jednokanalnih EGG-a. Višekanalni (4-kanalni) bilježe i prate širenje sporih valova po želucu te daju i više podataka o poremećajima motiliteta želuca od jednokanalnih.²

Osnovna znanja o pretrazi uglavnom su dobivena ispitivanjem na odraslim bolesnicima. Tako je utvrđena važnost uravnoteženosti obroka, emocionalnih čimbenika, stanja spavanja, menstrualne faze.^{21–23}

Neinvazivnost, bezbolnost, relativno jednostavna provodljivost i mogućnost analize dobivenih rezultata čine ju pogodnom za primjenu u dječjoj dobi.^{4–6,10,11}

Indikacije

EGG se može provoditi u različitim poremećajima GI sustava, kao i u drugim stanjima koja zahvaćaju želučani motilitet (tablica 1).^{5,6,10,11} Provođenje pretrage je otežano jedino u osoba koje ne mogu ležati ili sjediti duže vrijeme.

Od opreme potrebni su EGG snimač, EGG elektrode (šest), kožni abrazivni gel, osobno računalo i odgovarajući računalni program za analizu.

Priprema

Prije izvođenja valja obustaviti uzimanje svih lijekova koji djeluju na mioelektričnu aktivnost želuca 48 sati uoči pretrage (antiemetika, prokinetika, antagonist H₂-receptora, inhibitora protonske pumpe). Zbog dugotrajnosti pretrage preporučuje se da se ispitanike mlađe od 5 godina probuditi najmanje 5–6 sati ranije kako bi mogli zaspati tijekom ispitivanja. Nema sigurnih podataka da moguća sedacija može utjecati na električnu aktivnost želuca. Da bi dobiveni podaci bili što vjerodostojniji 3–6 sati prije same pretrage obavezno je suzdržavanje od hrane kako bi želudac ostao prazan.²⁴

Budući da se motilitet ispituje u gladnom stanju, tijekom hranjenja i nakon jela, *testni* obrok je bitan dio pretrage s važnom ulogom u interpretaciji dobivenih podataka.¹¹

Provođenje pretrage

Ispitanik se mora smjestiti u ležećem, udobnom položaju. Time se smanjuje mogućnost pojave artefakata koji se jav-

ljaju micanjem. Provođenje započinje odstranjivanjem dlaka s trbušne stijenke, nakon čega se dermoabrazivnim gelom istrlja koža na mjestu lijepljenja elektroda.

Postavljanje elektroda na abdominalnu stijenku ključno je za uspješno provođenje pretrage. Raspored elektroda višekanalnog EGG-a prikazan je na slikama 1. i 2.

Trajanje snimanja ovisi o radnoj dijagnozi.²⁵ Uobičajeno se snima natašte tijekom 30–60 minuta. Potom se ispitaniku daje *testni* obrok i nastavi postprandijalno snimanje tijekom idućih 60–90 minuta.²¹ Nakon završetka skidaju se elektrode, a bolesnik nastavlja svoje uobičajene aktivnosti. Zabilježena snimka se proučava i tumači na osobnom računalu s pomoću odgovarajućega računalnog programa (slike 3. i 4).

Pretraga je zamjetno dugotrajnija u usporedbi s drugim elektrofiziološkim metodama čime se povećava mogućnost pojave artefakata nastalih zbog pomicanja.^{7,10,11}

Podaci dobiveni eksperimentalnim istraživanjima za kliničke su potrebe svrstani u sljedeće skupine:

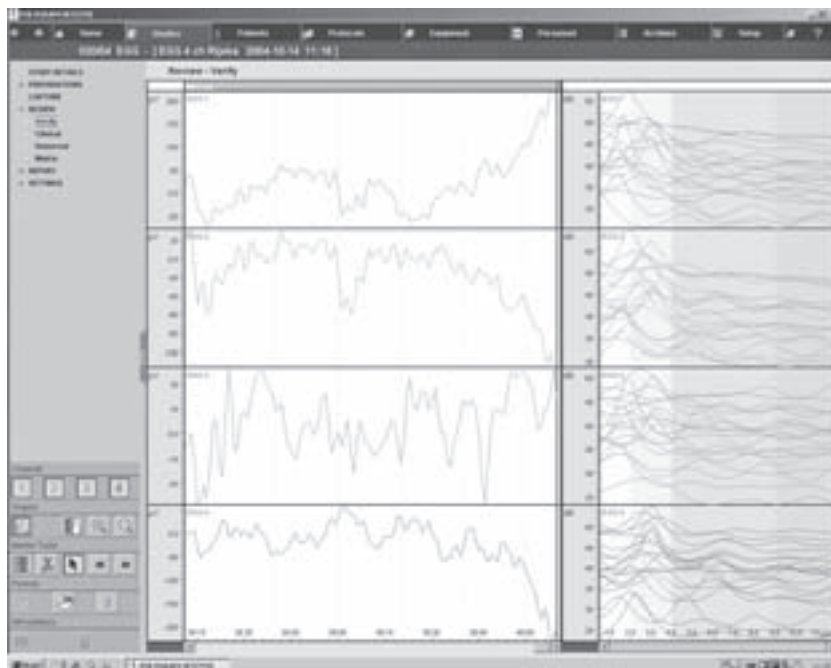
A) dominantna frekvencija – odražava frekvenciju najvećeg broja gastričnih sporih valova (2–4 c/min – normogastrija).

B) dominantna snaga – određena je visinom amplituda i pravilnošću valova.

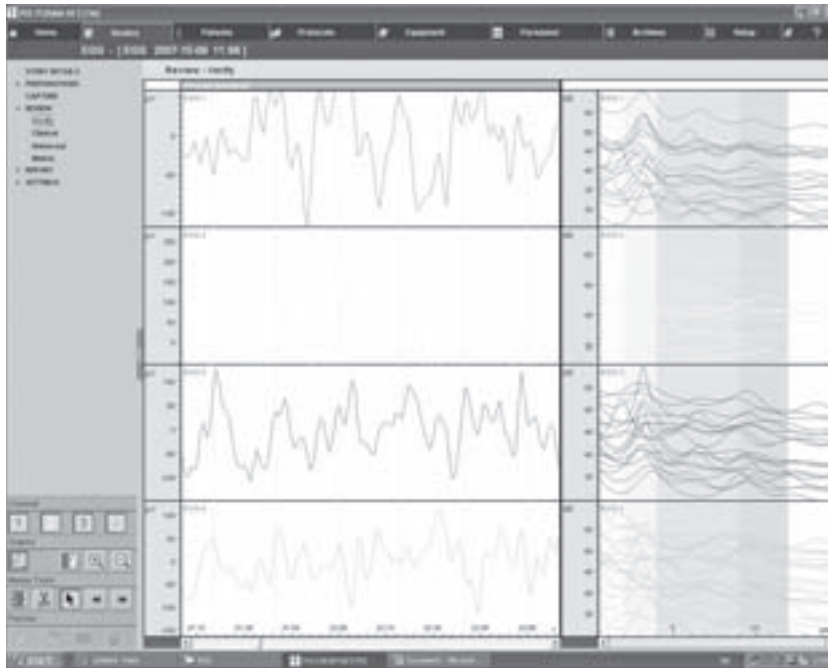
C) postotak sporih valova – postotak vremena tijekom kojeg je prisutna frekvencija 2–4 c/min. Uobičajeno je iznad 70% tijekom gladovanja i 75% postprandijalno. Ovaj parametar odražava točnost EGG-a.

D) postotak gastričnih disritmija – postotak vremena tijekom kojeg izostaju spori valovi 2–4 c/min. Ako se tijekom preostalog snimanja javljaju valovi između 0,5 i 2 c/min govorimo o bradigastriji, a između 4 i 9 c/min o tahigastriji. Pri nemogućnosti utvrđenja dominantnog vrška (u rasponu od 0,5 do 9 c/min) radi se o želučanoj aritmiji.^{10,11,24,25}

Tijekom jedne snimke mogu se zabilježiti svi oblici poremećaja ritma želuca (bradi/tahigastrija, miješani oblici ili odsutnost aktivnosti) kao npr. u idiopatskoj gastroparezi. Također nužni su bilježenje i pravilna procjena artefakata koji zbog micanja mogu izgledati kao disritmičke aktivnosti, što je osobito važno u dječjoj dobi.^{27–29}



Slika 3. Prikaz normalnog nalaza na zaslonu računala
Figure 3. Normal finding presented on the PC monitor



Slika 4. Prikaz nalaza nakon obroka na zaslonu računala

Figure 4. Findings after the meal presented on the PC monitor

U zdravih ispitanika nakon unosa hrane uočljivo je ubrzanje normogastrične sporovalne aktivnosti i porast vrijednosti amplitude zbog čega raste snaga kontrakcija.

Osnovno ograničenje je dugotrajnost pretrage. Ponekad je teško motivirati dijete da mirno leži tijekom sat i pol do dva koliko traje snimanje, a kretanje često stvara artefakte koji moraju biti uklonjeni iz snimke.

Nepostojanje jedinstvenih, općeprihvaćenih uobičajenih vrijednosti motiliteta želuca u dječjoj i adolescentnoj dobi najveći je problem šire uporabe EGG-a u svakodnevnome pedijatrijskom gastroenterološkom radu.¹⁰

Zaključno se može reći da je EGG neinvazivna, jeftina i bezopasna metoda koja se relativno jednostavno provodi, što ju čini pogodnom tehnikom u pedijatriji. Budućnost joj ovisi ponajprije o tehničkom napretku (unaprjeđenju mjerenja i analize dobivenih podataka), što je nužno za unaprjeđenje interpretacije rezultata.

LITERATURA

1. Guandalini S. Achalasia. U: Guandalini S ur. Textbook of Pediatric Gastroenterology and Nutrition. London: Taylor & Francis; 2004, str. 59–66.
2. Camilleri M, Hasler WL, Parkman HP i sur. Measurement of gastrointestinal motility in the GI laboratory. *Gastroenterology* 1998;115:747–762.
3. Palčevski G, Slavić I, Peršić M. Dijagnostičke pretrage u poremećajima motiliteta probavnog sustava. *Paediatr Croat* 2006;50(suppl 1):87–92.
4. Camilleri M. New imaging in neurogastroenterology: an overview. *Neurogastroenterol Motil* 2006;18:805–12.
5. Milla PJ. Electrogastrography in childhood: An overview. U: Chen JDZ, McCallum RW, ur. *Electrogastrography principles and applications*. New York: Raven Press; 1994, str. 379–96.
6. Hussain SZ, Di Lorenzo C. Motility disorders. Diagnosis and Treatment for the Pediatric Patient. *Pediatr Clin North Am* 2002;49(1):27–49.
7. Greenwood-Van Meerveld B, Venkova K, Hicks G, Dennis E, Crowell MD. Activation of peripheral 5-HT4 receptors attenuates colonic sensitivity to intraluminal distension. *Neurogastroenterol Motil* 2006;18:76–86.
8. Smout AJ, Van der Schee EJ, Grashuis JL. What is measured in electrogastrography? *Dig Dis Sci* 1980;25:179–187.
9. Sun WM, Smout A, Malbert C i sur. Relation between surface electrogastrography and antropyloric pressures. *Am J Physiol* 1995;268:G424–30.
10. Levy J, Harris J, Chen J i sur. Electrogastrographic Norms in Children: Toward the Development of Standard methods, Reproducible Results, and Reliable Normative Data. *J Pediatr Gastroenterol Nutr* 2001;33(4):455–61.

11. Levanon D, Chen JZ. Electrogastrography: Its Role in Managing Gastric Disorders. *J Pediatr Gastroenterol Nutr* 1998;27(4):431–43.
12. Hasler WL. The physiology of gastric motility and gastric emptying. U: Yamada T, ur. *Textbook of gastroenterology*. Philadelphia: J.B. Lippincott; 1995, str. 181–206.
13. Mayer EA. The physiology of gastric storage and emptying. U: Leonard R, ur. *Physiology of the gastrointestinal tract*. New York: Raven Press; 1994, str. 956–8.
14. Milla PJ. The ontogeny of intestinal motor activity. U: Walker AW, ur. *Pediatric Gastrointestinal Disease: pathophysiology/ diagnosis/management*. St. Louis: Mosby-Year Book; 1996, str. 31–41.
15. Rumessen JJ, Mikkelsen HB, Qvortrup K, Thunberg L. Ultra-structure of interstitial cells of Cajal in circular muscle of human small intestine. *Gastroenterology* 1993;104:343–50.
16. Chen JDZ, Co E, Liang J i sur. Patterns of gastric myoelectrical activity in human subjects of different ages. *Am J Physiol* 1997;272:G1022–7.
17. Liang J, Co E, Zhang M, Pineda J, Chen JDZ. Development of gastric slow waves in preterm infants measured by electrogastrography. *Am J Physiol* 1998;37:G186–91.
18. Liang J, Co E, Zhang M i sur. Development of gastric slow waves in preterm infants measured by electrogastrography. *Am J Physiol* 1998;274:G503–8.
19. Riezzo G, Indrio F, Montagna O i sur. Gastric electrical activity and gastric emptying in term and preterm newborns. *Neurogastroenterol Motil* 2000;12:223–9.
20. Cucchiara S, Salvia G, Scarcella A i sur. Gestational maturation of electrical activity of the stomach. *Dig Dis Sci* 1999;44:2008–13.
21. Levanon D, Zhang M, Orr WC i sur. Effects of meal volume and composition on gastric myoelectrical activity. *Am J Physiol* 1998;274:G430–4.
22. Parkman HP, Harris AD, Miller MA i sur. Influence of age, gender, and menstrual cycle on the normal electrogastrogram. *Am J Gastroenterol* 1996;91:127–33.
23. Pfaffenbach B, Adamek RJ, Kuhn K i sur. Electrogastrography in healthy subjects. Evaluation of normal values, influence of age and gender. *Dig Dis Sci* 1995;40:1445–50.
24. Di Lorenzo C, Hyman PE. Gastrointestinal motility in neonatal and pediatric practice. *Gastroenterol Clin North Am* 1996;25(1):203–24.
25. Levy J, Riezzo G, Chiloiro M, Guerra V. Electrogastrography in healthy children: evaluation of normal values, influence of age, gender, and obesity. *Dig Dis Sci* 1998;43:1646–51.
26. Stendal C. Pediatric Gastrointestinal Problems. U: Stendal C ur. *Practical Guide to Gastrointestinal Function Testing*. Oxford: Blackwell Science Ltd; 1997, str. 113–24.
27. Bilić A, Jurčić D. Motilitet probavnog sustava. U: Vucelić B ur. *Gastroenterologija i hepatologija*. Zagreb: Medicinska naklada, 2002; str. 46–66.
28. Gomes H. Gastric Emptying in Children. *J Pediatr Gastroenterol Nutr* 2004;39:236–8.
29. Bouras EP, Scolapio JS. Gastric Motility Disorders. Management that Optimizes Nutritional Status. *J Clin Gastroenterol* 2004;7:549–57.