

# DIJAGNOSTIČKO-TERAPIJSKI POSTUPNIK ZA MUŠKARCE KOJIH PARTNERICE IMAJU HPV-GENITALNU INFEKCIJU

## DIAGNOSTIC-THERAPEUTIC GUIDELINES FOR MEN WHOSE PARTNERS HAVE HPV GENITAL INFECTION

SUZANA LJUBOJEVIĆ, JASNA LIPOZENČIĆ, MIHAEL SKERLEV, LIDIJA ŽELE-STARČEVIĆ, NIKOLA LJUBOJEVIĆ, DAMIR BABIĆ, GORAN GRUBIŠIĆ, STANKO JUKIĆ\*

**Deskriptori:** Infekcije humanim papiloma virusom – dijagnoza, patologija, liječenje; Penis – virologija, patologija; Endoskopija; Tumori vrata maternice – virologija; Karcinom – virologija; Smjernice; Hrvatska

**Sažetak.** Infekcija humanim papilomavirusom (HPV) smatra se najčešćom spolno prenosivom bolešću. Povezane su s različitim promjenama, od benignih veruka, akuminiranih kondiloma pa sve do malignih karcinoma cerviksa, vulve, vagine, penisa i anusa. Peniskopija se uz HPV-genotipizaciju dokazala specifičnom dijagnostičkom metodom u otkrivanju supkliničke HPV-genitalne infekcije u asimptomatskih muškaraca. Uzimanje uzoraka za dokaz HPV-infekcije u asimptomatskih muškaraca kohlejom kvalitetniji je način dobivanja uzorka od uzimanja obriska štapićem ili špatulom. Pravovremena dijagnoza i liječenje HPV-infekcije u muškaraca od potencijalne je koristi jer njihova eradikacija može smanjiti rezervoar virusa i na taj način smanjiti učestalost pojave CIN-a, karcinoma *in situ* i invazivnih karcinoma cerviksa u njihovih partnerica. Za ispravno postavljanje dijagnoze i odabir odgovarajuće terapijske tehnike predlažemo dijagnostičko-terapijski postupnik za HPV-genitalne infekcije u muškaraca.

**Descriptors:** Papillomavirus infections – diagnosis, pathology, therapy; Penis – virology, pathology; Endoscopy; Uterine cervical neoplasms – virology; Carcinoma – virology; Practice guidelines as topic; Croatia

**Summary.** Human papilloma virus infection is the most frequent sexually transmitted disease. HPV infections are connected with different diseases such as benign warts, condylomata acuminata, malignant cervical, vulvar, vaginal, penile and anal carcinoma. Peniscopy with HPV detection is a specific diagnostic method for diagnosis of subclinical HPV genital infection in asymptomatic men. Taking the samples for HPV detection from asymptomatic men with curette is more qualitative way of getting enough samples than taking swab with wooden stick or (tongue) depressor. Early diagnosis and treatment of HPV infections in men is of potential benefit because their eradication can reduce the viral reservoir and as the result of that the incidence of CIN, carcinoma *in situ* and invasive cervical carcinoma can be reduced. For the correct diagnosis and for choosing the adequate therapeutical technique, we suggest diagnostic-therapeutic guidelines for HPV genital infection in men.

Liječ Vjesn 2009;131:269–274

Infekcija humanim papilomavirusom (HPV) danas se smatra najčešćom spolno prenosivom bolešću.<sup>1</sup> Infekcije HPV-om povezane su s različitim promjenama, od benignih veruka, akuminiranih kondiloma pa sve do malignih karcinoma cerviksa, vulve, vagine, penisa i anusa.<sup>2,3</sup> Klinička manifestacija HPV-infekcije ovisi o genotipu virusa, imunom statusu bolesnika te o kokarcinogenezi.<sup>3</sup> Infekcija HPV-om u muškaraca često je asimptomatska, što je velik dijagnostički problem. Osim toga kod muškaraca postoji i problem u odabiru odgovarajuće tehnike uzimanja tkiva za HPV-analizu, kao i odabiru odgovarajuće tehnike za detekciju HPV-a.

U Hrvatskoj je unatrag nekoliko godina uveden dijagnostičko-terapijski postupnik za premaligne bolesti vrata maternice koji se uspješno primjenjuje, stoga želimo upozoriti na potrebu postupnika za muške partnere.<sup>4</sup>

### Genotipovi HPV-a

Postoji više od 200 genotipova HPV-a, a njih 50-ak inficira spolno mokraćni sustav.<sup>5</sup> Prema tkivu koje inficiraju humani papilomavirusi dijele se u tri grupe: kutani, mukozni i mukozni. Mukozni HPV-genotipovi inficiraju anogenitalni i aerodigestivni trakt, dok kutani genotipovi većinom inficiraju kožni epitel te se vrlo rijetko mogu naći na anogenitalnim mjestima ili unutar oralne sluznice. Kožni genotipovi HPV-a pokazuju sklonost poglavito prema mnogoslojnom pločastom epitelu s oroženim površinskim slo-

jevima. Najvažniji genotipovi iz te skupine su: 4, 7, 10, 26-29, 37, 38, 41, 48 i 49. Sluznički genotipovi HPV-a pokazuju sklonost poglavito prema neoroženom mnogoslojnom pločastom epitelu. Najvažniji genotipovi iz te skupine su: 6, 11, 13, 16, 18, 30-35, 39, 40, 42-45 i 51-69.

Prema promjenama koje uzrokuju, odnosno prema sposobnosti (potencijalu) izazivanja zloćudne preobrazbe virusi se dijele u dvije grupe: *niskorizični genotipovi* (6, 11, 40, 42, 43, 44, 54, 61, 70, 72, 81, CP6108) i *visokorizični genotipovi* (16, 18, 31, 33, 35, 39, 45, 51, 56, 58, 59, 68, 73, 82).<sup>6</sup> Genotipovi virusa 6, 11, 42 najčešće su nađeni u kondilomima i cervikalnoj intraepitelnoj neoplaziji I (CIN). Smatra se da je sposobnost izazivanja zloćudne preobrazbe ovih ge-

\* **Klinika za kožne i spolne bolesti KBC-a i Medicinskog fakulteta Sveučilišta u Zagrebu** (doc. dr. sc. Suzana Ljubojević, dr. med.; prof. dr. sc. Jasna Lipozenčić, dr. med.; prof. dr. sc. Mihael Skerlev, dr. med.), **Laboratorij za molekularnu mikrobiologiju Kliničkog zavoda za kliničku i molekularnu mikrobiologiju KBC-a i Medicinskog fakulteta Sveučilišta u Zagrebu** (dr. sc. Lidija Žele-Starčević, dr. med.), **Poliklinika za ginekologiju i opstetriciju, dermatologiju i venerologiju »Ginoderma«, Zagreb** (doc. dr. sc. Nikola Ljubojević, dr. med.), **Zavod za patologiju, Klinike za ženske bolesti i porode KBC-a i Medicinskog fakulteta Sveučilišta u Zagrebu** (prof. dr. sc. Damir Babić, dr. med.; prof. dr. sc. Stanko Jukić, dr. med.), **Klinika za ženske bolesti i porode, Klinička bolnica »Sestre milosrdnice«, Zagreb** (prof. dr. sc. Goran Grubišić, dr. med.)

Adresa za dopisivanje: Doc. dr. sc. S. Ljubojević, Klinika za kožne i spolne bolesti, Kliničkoga bolničkog centra i Medicinskog fakulteta Sveučilišta u Zagrebu, Šalata 4, 10 000 Zagreb, e-mail: suzana.ljubojevic@zg.t-com.hr  
Primljeno 17. kolovoza 2007., prihvaćeno 15. travnja 2009.

notipova virusa niska, dok se HPV visokoga zloćudnog potencijala najčešće nalaze u invazivnom karcinomu pločastih stanica vrata maternice.

### Epidemiologija

Razne epidemiološke studije naglašavaju važnu ulogu muškog partnera u prenošenju HPV-a. HPV je teško pratiti i dijagnosticirati jer nema kultivacije virusa.

Prema epidemiološkim procjenama, prevalencija HPV-infekcija u svijetu je 9–13% (630 milijuna zaraženih).<sup>7</sup> Prevalencija klinički premalignih oblika HPV-genitalnih infekcija (intraepitelnih neoplazma) jest između 28 i 40 milijuna.<sup>7</sup>

Karcinom cerviksa drugi je po učestalosti karcinom kao uzrok smrti kod žena u svijetu, a deseti po učestalosti smrti od karcinoma u Europi.<sup>7</sup> Čak i u razvijenim zemljama, u kojima se Papa-test redovito primjenjuje u svrhu ranog probira, žene još uvijek umiru od ove bolesti.

Poput većine ostalih zemalja ni Hrvatska nema obavezno prijavljivanje HPV-infekcija. Postoje brojne nesuglasice oko prijavljivanja HPV-infekcija jer još uvijek, kako kod nas tako i u svijetu, nije definirano što se točno prijavljuje, da li samo klinička infekcija ili se prijavljivati trebaju i supkliničke i latentne infekcije! Prema podacima Hrvatskog zavoda za javno zdravstvo, karcinom vrata maternice u Hrvatskoj nalazi se na trećem mjestu po učestalosti.<sup>8</sup> Domaće statistike upozoravaju da godišnje od raka vrata maternice oboli 14,8 na 100.000 žena, prosječne dobi 45–47 godina.<sup>8</sup>

Rizik od zaraze HPV-om spolnim putem je oko 80%. Smatra se da je rizik od infekcije 50% već nakon jednoga nezaštićenog spolnog kontakta sa zaraženim partnerom.<sup>9</sup> Stupanjem u spolne odnose 44–69% osoba dolazi u dodir s HPV-om.<sup>10,11</sup> Smatra se da se u 91% razvije prolazna, klinički nesigifikantna zaraza HPV-om, što znači da će ih većina u određenom vremenu postati HPV-negativna.<sup>11</sup> Imunosni sustav ima vodeću ulogu u određivanju tijeka HPV-infekcije, tako da je u većini slučajeva sposoban eliminirati infekciju, kako dugotrajna perzistencija virusa ne bi dovela do nastanka karcinoma. U oko 10% osoba razvit će se perzistentna infekcija HPV-om te će ostati inficirane sljedećih 5 godina.<sup>12</sup> No, na sreću, samo se u malenom postotku inficiranih HPV-om razvije visoki stupanj prekanceroza i/ili karcinom. Smatra se da postoji mala mogućnost nastanka karcinoma iz tranzitornih infekcija HPV-om jer postoji velik period latencije, koji ponekad iznosi čak i desetak godina.<sup>12</sup>

Vrijeme od kontakta s virusom do pojave prvih kliničkih promjena je između 3 tjedna do 8 mjeseci,<sup>13</sup> no opisani su slučajevi pojave klinički vidljive bolesti i nakon 10-ak godina. Do sada ne postoje podatci o inkubaciji za supkliničke i latentne infekcije. Nakon liječenja kliničke genitalne HPV-infekcije, u 45% bolesnika nađe se latentna infekcija, dok 67% bolesnika ima kliničke recidive.<sup>14</sup> Teško je procijeniti supkliničku i latentnu HPV-infekciju jer reaktivacija ili regresija mogu biti prikrivene reinfekcijom preko istog ili novoga seksualnog partnera.<sup>15</sup>

Prema rezultatima nekoliko sporadičnih studija, kod nas je u 60% spolno aktivnih žena dijagnosticiran HPV u obrisku vrata maternice, a znakovi bolesti nađeni su kod 40–60% muških partnera žena s dokazanom HPV-genitalnom infekcijom.<sup>7,8</sup> U svjetskoj literaturi taj se postotak kreće od 40 do 89%.<sup>16–8</sup>

### Klinička slika HPV-genitalnih infekcija

Infekcije HPV-om mogu se podijeliti u tri skupine: klinička, supklinička i latentna infekcija. Infekcije HPV-om

mogu biti klinički vidljive, ili pak mogu biti takve da se ne vide na liječničkom pregledu (supklinička infekcija), no vidljive su nakon premazivanja 3–5%-tnom octenom kiselinom uz primjenu kolposkopske tehnike. Latentna infekcija karakterizirana je prisutnošću HPV DNA u tkivu, dok je virus odsutan u kolposkopskim i histološkim nalazima, a otkriva se HPV DNA genotipizacijskim metodama. Najčešći oblici bolesti jesu izrasline na koži ili na sluznicama, koje se obično označavaju kao spolne bradavice ili kondilomi; takvi kondilomi mogu biti šiljasti, ravni, papularni te u obliku keratotičkih genitalnih bradavica. Ponekad su kondilomi osobito veliki te se u takvim slučajevima govori o gigantskim kondilomima. Ostali pojavnici bolesti jesu: epidermodysplasia verruciformis, bovenoidna papuloza, erythroplasia Queyrat, morbus Bowen, posebna oštećenja vrata maternice (CIN – cervikalna intraepitelna neoplazija), vagine (VAIN – vaginalna intraepitelna neoplazija), vulve (VIN – vulvarna intraepitelna neoplazija), perinealnog (PAIN – perinealna intraepitelna neoplazija) i perianalnog i analnog područja (AIN – analna intraepitelna neoplazija), penisa (PIN – penilna intraepitelna neoplazija) te maligni tumori (karcinomi spolovila).

### Dijagnoza HPV-genitalnih infekcija

Klinički pregled osnova je za postavljanje dijagnoze vidljivih HPV-lezija vanjskog spolovila. Pregledati treba cijelu anogenitalnu regiju uz pomoć jakog svjetla i povećala. Supklinički oblik bolesti može se vidjeti tek nakon premazivanja tkiva 3–5%-tnom octenom kiselinom i primjenom kolposkopa. Tehniku kolposkopiranja prvi je opisao Hinselmann u dvadesetim godinama prošlog stoljeća.<sup>19</sup> Levine i suradnici prvi su 1984. godine upotrijebili povećanje kako bi pregledali spolovilo muškaraca kojih su partnerice imale kondilome.<sup>20</sup> Uporaba kolposkopa omogućila je bolje poznavanje, opisivanje i liječenje lezija povezanih s HPV-om, osobito onih supkliničkih. Postoje brojni nazivi za kolposkopsko gledanje penisa: androskopija, endoskopija penisa, peoskopija, peneoskopija, balanoskopija, kolposkopija penisa, penisskopija, penoskopija, genitoskopija te peniskopija. Mi smo prihvatili termin peniskopija. Pregled vanjskog spolovila muškarca peniskopom prepoznat je kao pouzdana metoda za identifikaciju supkliničkih HPV-infekcija.<sup>6,14,21</sup>

Supkliničke lezije, vidljive peniskopom, mogu se klasificirati kao: ravne, papularne, PIN-promjene (u acidobijelom epitelu punktacije: crvene točkice u bijelom epitelu), klasični kondilom i nespecifične lezije. Nespecifični i/ili lažno pozitivni peniskopski nalazi najčešće se nalaze kod mikrotrauma, upalnih procesa, najčešće gljivične infekcije (kandidijaza ili trihomonijaza), zatim folikulitisa, kontaktnog alergijskog ili iritativnog dermatitisa te nekih bolesti poput vulgarne psorijaze i lichen planusa.

Promjene koje peniskopski odgovaraju supkliničkim HPV-infekcijama nađene su u 17–97,9% slučajeva.<sup>6,17,22–25</sup>

Histološki, za HPV-infekcije karakteristične su stanice koilociti. Koilociti su morfološki promijenjene stanice koje su inficirane HPV-om. Osim svjetlosnim mikroskopom prisutnost HPV-a može se dokazati elektronskim mikroskopom i imunohistokemijskim metodama. Međutim, sve ove metode imaju relativno nisku osjetljivost i specifičnost, a osim toga ne omogućavaju genotipizaciju HPV-a. HPV se razmnožavaju u terminalno diferenciranim epitelnim stanicama i zato se ne mogu uzgajati u staničnoj kulturi.

Danas se za dijagnostiku zaraze HPV-om isključivo upotrebljavaju metode molekularne dijagnostike. Molekularne metode za detekciju DNA bazirane su na hibridizaciji nuk-

leinskih kiselina. Molekularne metode su: hibridizacije po Southern ili Southern-blot, metoda dot-blot, in situ hibridizacija, tekućinska hibridizacija (engl. Hybrid capture assay). Tekućinska hibridizacija je metoda na kojoj se temelji Digene Hybrid Capture test.

Stupanj otkrivanja HPV-a u muškaraca znatno je niži nego u žena. Najveći problem u dijagnostici HPV-infekcije u muškaraca koji nemaju klinički vidljivih promjena predstavlja način uzimanja materijala. Citološke analize HPV-promjena kako na koži i sluznici spolovila tako i u uretri asimptomatskih muškaraca ne zadovoljavaju jer je teško dobiti odgovarajući uzorak.<sup>24</sup> Citološke analize kože i sluznice penisa i kože skrotuma vrlo su često nespecifične i mogu dati velik broj lažno pozitivnih rezultata. To nastaje zbog toga što su uzorci uzeti s keratiniziranoga skvamoznog epitela obično oskudni i sadržavaju anuklearne stanice koje se teško interpretiraju. HPV se može izolirati i u urinu, te sperm, no smatra se da je to posljedica ljuštenja HPV-stanica iz uretre.<sup>26</sup> Do sada se pokušavalo na razne načine dobiti odgovarajući uzorak za analizu (uzimanje obriska četkicom, drvenom ili plastičnom špatulom, štapićem, štapićem omotanom vaticom namočenom u fiziološkoj otopini, struganje rubom predmetnog stakalca ili skalpelom).<sup>27</sup> Također se pokušalo i sekundarnom skarifikacijom, na način da spolovilo obriše mo tkanimom natopljenom u fiziološku otopinu, uklonimo gornji ožnjeli sloj. Na taj način površinske se stanice mogu lakše ostrugati drvenom špatulom natopljenom u fiziološku otopinu, a uzeti materijal je celularniji.<sup>27</sup> Smatramo da bi uzimanje obriska kohlejom bilo najprikladniji način uzimanja uzorka jer na taj način dobivamo dovoljno tkiva koji nije uzeto samo s površinskih dijelova kože i sluznice, nego zadire i u dublje dijelove te na taj način omogućuje uspješnu interpretaciju nalaza. Također je važno da se materijal uzima s više predilekcijskih mjesta na penisu, zbog multifokalne naravi HPV-infekcije, jer u suprotnome bi nalaz HPV-detekcije mogao biti lažno negativan.

### Liječenje genitalnih HPV-infekcija

Infekcije izazvane HPV-om mogu se liječiti podofilinom, podofilotoksinom, krioterapijom, lokalnom primjenom 5-fluorouracila, triklor octenom kiselinom, imikvimodom, intralezijski ili peroralno primijenjenim interferonom, intralezijski primijenjenim bleomicinom, ekskolecijom, elektrokoagulacijom, klasičnom i laserskom kirurškom terapijom. Preinvazivne, intraepitelne promjene vrata maternice obično su asimptomatske te se uglavnom otkrivaju rutinskim uzimanjem obriska vagine, cerviksa i endocerviksa (VCE) za citološku analizu – PAPA-test, kolposkopijom. Medikamentno liječenje CIN-a uzrokovanog HPV-om za sada nije dalo očekivane rezultate te su nam uglavnom na raspolaganju kirurške metode liječenja, bilo da se radi o lokalnodestruktivnim ili ekscizijskim tehnikama (konizacija nožem, LETZ konizacija – ekscizija zone preobrazbe petljom (niskovoltažnom dijatermijskom petljom) (engl. loop excision of the transformation zone), krioterapija, elektrokoagulacija, CO<sub>2</sub>-laserska vaporizacija, CO<sub>2</sub>-laserska konusna biopsija). Postoje dvije vrste vakcine: profilaktička i terapijska. U lipnju 2007. godine Američka udruga za hranu i lijekove (FDA) odobrila je HPV-vakcinu za kliničku upotrebu. Vakcina je kvadrivalentna, što znači da se sastoji od HPV-6, 11, 16, 18. Nova vakcina je odobrena za djevojke između 9–26 godina koje nisu zaražene HPV-om. Smatra se da bi za takvu profilaktičku vakcinu ciljna populacija trebale biti djevojke koje još nisu stupile u spolne odnose te bi na taj način bile zaštićene. Učinkak vakcine na mušku populaciju još je upitan, te se smatra da dokle god ne budemo

imali detaljnija istraživanja, muškarce ne bi trebalo cijepiti. Osim tzv. profilaktičkih cjepiva, istražuju se i terapijska cjepiva koja bi se davala osobama koje su već zaražene HPV-om, a služila bi za prevenciju stvaranja karcinoma.

### Dijagnostičko-terapijski postupnik za genitalne HPV-infekcije

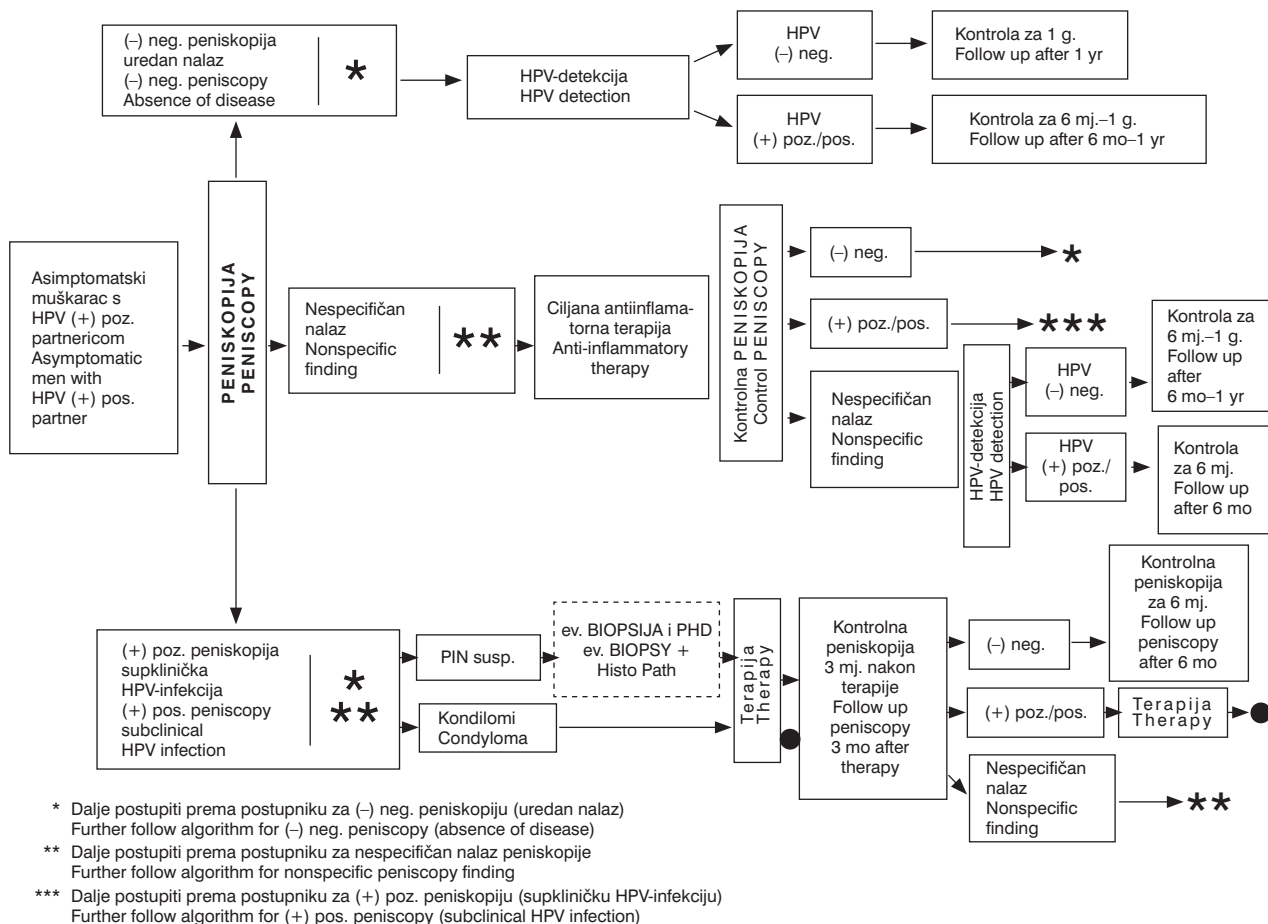
S obzirom na potrebu praćenja muških partnera žena s HPV-infekcijom izradili smo dijagnostičko-terapijski postupnik za muškarce bez klinički vidljivih promjena (asimptomatski muškarci) kojih partnerice imaju dokazanu HPV-genitalnu infekciju (dijagram 1) i muškarce s klinički vidljivim promjenama (muškarci s kondilomima) (dijagram 2).

*Asimptomatskog muškarca* čija partnerica ima dokazanu HPV-infekciju potrebno je uputiti na peniskopiju. Nalaz peniskopije može biti: negativan, odnosno uredan, pozitivan, odnosno onaj koji pokazuje supkliničku HPV-infekciju te nalaz može biti i nespecifičan. Nespecifičan nalaz najčešće je rezultat upalnih promjena na penisu, bilo bakterijskih, gljivičnih ili iritativnih. Obično se pri aplikaciji octene kiseline na kožu i sluznicu spolovila bolesnici žale na osjećaj peckanja koji je prisutan za sve vrijeme dok octena kiselina djeluje (dijagram 1).

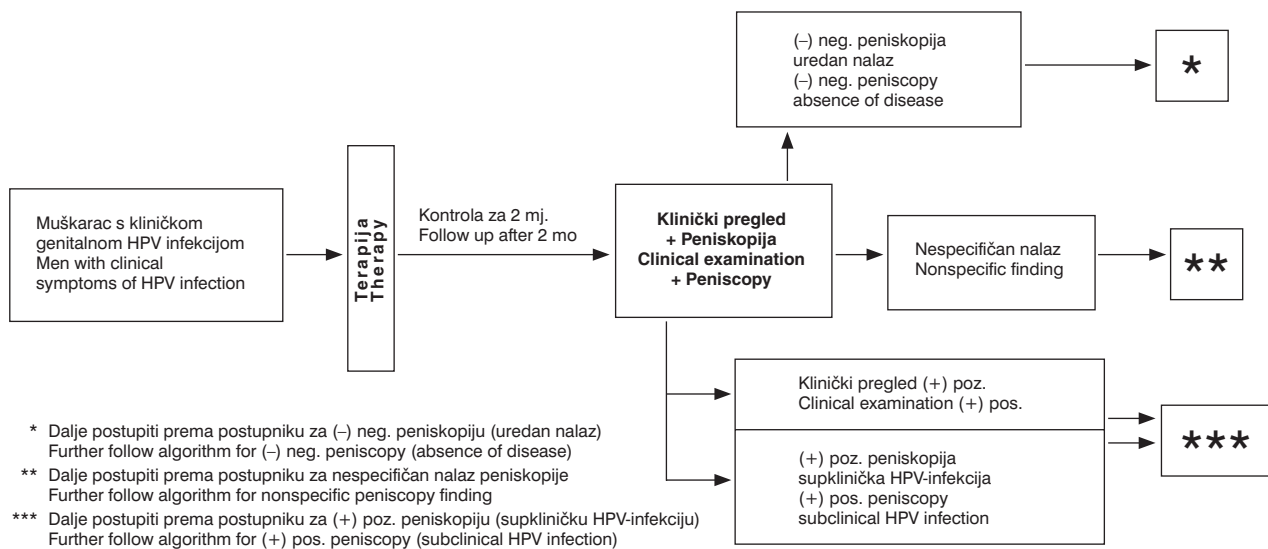
Asimptomatskim muškarcima s *negativnim peniskopskim* nalazom, kojih partnerice imaju HPV-infekciju, potrebno je s predilekcijskih mjesta na penisu uzeti ekskoleat stanica i uputiti na HPV-detekciju. Ako je HPV-detekcija pozitivna, kliničku i peniskopsku kontrolu potrebno je učiniti nakon 6 mjeseci do godinu dana, a ako je HPV-negativan, kontrola je za 1 godinu (dijagram 1).

U asimptomatskog muškaraca koji ima *nespecifičan peniskopski nalaz* potrebno je provesti ciljano antiinflamatornu terapiju. Po mogućnosti učiniti obrisak kože i sluznice penisa za mikološku i bakteriološku analizu te ciljano dati odgovarajuću terapiju ili dati neki od lokalnih preparata koji pokrivaju antibakterijski, antimikotski i antiinflamatorni spektar. Minimalno dva tjedna nakon provedene ciljane antiinflamatorne terapije preporučuje se ponoviti peniskopiju. Ako je ona negativna, dalje slijediti postupnik kao prema negativnom (urednom) peniskopskom nalazu. Ako je nalaz pozitivan, slijediti postupnik kao prema pozitivnom peniskopskom nalazu. Međutim, ako je nalaz ponovno nespecifičan, potrebno je učiniti HPV-detekciju. Ako je nalaz HPV-a negativan, kliničku i peniskopsku kontrolu ponoviti za 6 mjeseci do godine dana. Kad je HPV-pozitivan, kontrolu učiniti nakon 6 mjeseci (dijagram 1).

Ako je *peniskopski nalaz pozitivan*, govori za prisutnost supkliničke HPV-infekcije u asimptomatskog muškarca. Takav nalaz može biti u obliku solitarnih ili multiplih makularnih i/ili papularnih kondiloma te ponekad i promjene koje su suspektne za PIN. U slučaju suspektne PIN-promjena u obzir dolazi eventualno učiniti biopsiju i patohistološku analizu. Ako je, dakle, peniskopija pozitivna, bez obzira na nalaz potrebno je provesti odgovarajuću terapiju. U slučaju solitarnih promjena, primjenjuju se destruktivne metode poput ekskoleacije, krioterapije, elektrokoagulacije, no u slučaju multiplih promjena liječenje se provodi citostatskim, antimikotskim i imunomodulatorskim lokalnim pripravcima (podofilin, podofilotoksin, imikvimod, 5-fluorouracil). Tri mjeseca nakon provedene terapije, učini se kontrolna peniskopija. Ako je ona nakon provedene terapije negativna, ponovna kontrola je potrebna nakon 6 mjeseci. Ako je nalaz nakon provedene terapije nespecifičan, potrebno je dalje slijediti postupnik za nespecifičan nalaz peniskopije. No, ako je i nakon provedene terapije nalaz peniskopije poziti-



Dijagram 1. Dijagnostičko-terapijski postupnik kod asimptomatskih muškaraca kojih partnerice imaju HPV-genitalnu infekciju  
Diagram 1. Diagnostic-therapeutic guidelines in asymptomatic male whose partner has HPV genital infection



Dijagram 2. Dijagnostičko-terapijski postupnik kod muškaraca s kliničkom HPV-genitalnom infekcijom  
Diagram 2. Diagnostic-therapeutic guidelines in male with clinical symptoms of HPV disease

van, što se događa nakon multifokalnih promjena na penisu, potrebno je ponoviti terapiju te slijediti dalje postupnik kao onaj za pozitivni nalaz peniskopije nakon provedene terapije (dijagram 1).

Za razliku od asimptomatskih muškaraca, kod muškaraca s kondilomima potrebno je odmah provesti liječenje vidljivih kliničkih promjena (dijagram 2). Metodu liječenja će se odrediti na kliničkom pregledu (ekskohleacija, krioterapija,

elektrokauterizacija, lasersko uklanjanje bradavica, primjena podofilina, podofilotoksina, imikvimoda, 5-fluorouracila, trikloroetene kiseline). Dva mjeseca nakon provedene terapije potrebno je učiniti klinički i peniskopski pregled (dijagram 2). Ako je nalaz negativan, dalje slijediti postupnik negativnog nalaza peniskopije u asimptomatskog muškarca (dijagram 1, 2). Ako je nalaz nespecifičan, dalje je potrebno slijediti postupnik za nespecifičan nalaz peniskopije kod asimptomatskih muškaraca (dijagram 1, 2). Kad je klinički pregled pozitivan i peniskopski nalaz pozitivan, potrebno je dalje slijediti postupnik za pozitivan peniskopski nalaz u asimptomatskih muškaraca (dijagram 1, 2).

### Rasprava

Sredinom sedamdesetih godina dokazano je da je 50–80% cervikalnih intraepitelnih neoplazija, karcinoma *in situ* i invazivnih karcinoma cerviksa uzrokovano HPV-om. Danas se zna da je HPV visokog rizika prisutan u više od 99% invazivnih karcinoma vrata maternice.<sup>28,29</sup> Prije se smatralo da su kondilomi i CIN I isključivo povezani s HPV-om niskog rizika, dok su CIN-ovi većeg stupnja kao i karcinomi uzrokovani HPV-om visokog rizika. Međutim nove studije govore u prilog tomu da se i HPV visokog rizika mogu naći u kondilomima.<sup>30,31</sup> Opisani su i sporadični slučajevi pojave HPV-a niskog rizika u invazivnim karcinomima.<sup>32</sup>

Za penis je karakteristično da unatoč prisutnosti virusa visokog onkogenog rizika, promjene koje mogu nastati obično su samo kondilomi.<sup>33</sup> Učestalost PIN-a u muških spolnih partnera žena s HPV-om kreće se između 20–40%.<sup>17,21,34</sup> Kolkelj i suradnici smatraju da tako niska incidencija kliničkih i supkliničkih genitalnih HPV-infekcija u muškaraca kojih partnerice imaju HPV-genitalnu infekciju, nastaje zbog veće rezistencije muških genitala na virus i na onkogene genotipove virusa.<sup>35</sup> Frega i sur. smatraju da mala incidencija PIN-a može biti zbog rezistencije muških genitalija na virus, zbog različitog epitela penisa u usporedbi s onim u cerviksu.<sup>36</sup>

Incidencija karcinoma penisa vrlo je niska i ona u prosjeku iznosi 20 puta manje nego incidencija karcinoma cerviksa.<sup>37</sup> Ne zna se točan rizik od nastanka karcinoma penisa kod muškaraca koji imaju PIN. Chang i sur. našli su da 0,4% muškaraca s kondilomima ima karcinom *in situ*.<sup>38</sup> Obrezivanje u mladoj životnoj dobi povezano je sa smanjenim rizikom od nastanka HPV-infekcije penisa, čak i u onih muškaraca koji su imali više spolnih partnera, dok se incidencija kod muškaraca koji su obrezani u starijoj životnoj dobi ne razlikuje znatno od incidencije u neobrezanih muškaraca.

Postotak HPV-pozitivnih nalaza metodom HPV-detekcije kod asimptomatskih muškaraca kreće se od 40 do 88%,<sup>18,20,22,25,26,35,36</sup> i 41–90% u muškaraca sa šiljastim kondilomima.<sup>17,34,39,40</sup> Ne može se dobro objasniti zašto HPV nije pozitivan u svim slučajevima šiljastih kondiloma. Jedna od pretpostavki je da je možda HPV i pozitivan, ali nije uspio biti otkriven pojedinom metodom detekcije jer one detektiraju samo određeni broj virusa, a možda je ispitivani kondilom izazvan nekim od HPV-a koji nije obuhvaćen ispitivanim spektrom. Na pozitivitet nalaza uvelike utječe i metoda detekcije HPV-a. Najveći postotci dobiveni su PCR-metodama, a najmanji kada su se upotrebljavale citološke tehnike.

Do sada ne postoji ujednačen stav prema liječenju supkliničkih HPV-infekcija. Brojni autori su protiv terapije supkliničkih HPV-infekcija.<sup>33,25,26</sup> Hippeläinen i sur. smatraju da je terapija uglavnom ablativna i nema učinka te da

je potrebno liječiti samo kliničke HPV simptomatske i supkliničke HPV-infekcije.<sup>41</sup> Unatoč podatcima o kontradiktornosti terapije u muških partnera žena koje imaju HPV-infekcije, smatramo da bi svakako trebalo liječiti svakog muškarca koji ima pozitivan peniskopski nalaz, osobito onda ako on korelira s nalazom HPV-detekcije. Iz neobjavljenih rezultata (Ljubojević N. i sur.) recidiv CIN-promjena žena koje su liječene istodobno kada i njihovi partneri u 2-godišnjem periodu iznosi ispod 20%. Također smatramo da je potrebno svakom muškarcu s recidivirajućim šiljastim kondilomima koji perzistiraju unatoč odgovarajućoj primjeni terapije, učiniti peniskopiju jer uz klinički vidljive promjene postoje i one supkliničke, koje su značajne u prenošenju virusa na spolnog partnera.

### Zaključak

Muškarci kojih partnerice imaju HPV-genitalnu infekciju uglavnom nisu svjesni da imaju supkliničku i/ili latentnu infekciju penisa. Do sada nije poznata ni učestalost regresije ni progresije supkliničkih infekcija u klinički vidljive. Supkliničke i latentne infekcije su češće nego klinički vidljive promjene. Potrebno je bolesnike upozoriti da se HPV-infekcije ne mogu izliječiti te jednom kada se zaraze HPV-om, on uvijek ostaje u stanicama kože i/ili sluznice, ali cilj terapije je dovesti taj virus u latentnu fazu, tako da on onda ne može naškoditi samom bolesniku (autoinfekcija) ili njegovoj partnerici.

Dijagnostička metoda za HPV-detekciju mora biti takva da se njome može dobiti dovoljno uzoraka za interpretaciju te da je bolesnici dobro podnose. Pravodobna dijagnoza i liječenje HPV-infekcije u muškaraca od potencijalne je koristi jer njihova eradikacija može smanjiti rezervoar virusa i na taj način smanjiti učestalost pojave CIN-a, karcinoma *in situ* i invazivnih karcinoma cerviksa u njihovih partnerica.

Smatramo da će odgovarajuća dijagnostika i liječenje kako kliničkih tako i supkliničkih HPV-infekcija pridonijeti smanjenju uzajamnog prenošenja HPV-a (»ping-pong« učinak), kao i smanjenju HPV-a u muškaraca koji su dokazani »izvor« i/ili »vektor« za prijenos HPV-a.

### LITERATURA

1. Shepherd LJ, Bryson SC. Human papillomavirus-lessons from history and challenges for the future. *J Obstet Gynaecol Can* 2008;30:1025–33.
2. Moscicki AB. Human papillomavirus infections. *Adv Pediatr* 1992;39:257–81.
3. Chesebro MJ, Everett WD, Lorincz A. High-risk human papillomavirus testing of women with cytological low grade intraepithelial lesions. *J Lower Genital Tract Dis* 1997;1:234–9.
4. Ljubojević N, Babić S, Audy-Jurković S i sur. Improved national Croatian diagnostic and therapeutic guidelines for premalignant lesions of the uterine cervix with some cost-benefit aspects. *Coll Anthropol* 2001;25(2):467–74.
5. Heley S. Human papillomavirus: beware the infection you can't see. *Aust Fam Physician* 2003;32:311–5.
6. Nicolau SM, Martins NV, Ferraz PE i sur. Importance of peniscopy, oncologic cytology and histopathology in the diagnosis of penile infection by human papillomavirus. *Rev Paul Med* 1997;115:1330–5.
7. Dorić A, Grahovac M. Infekcije humanin papiloma virusom – epidemiološke pretpostavke i pokazatelji. *Medix* 2005;11:62–6.
8. Aleraj B. Spolno prenosive bolesti u Hrvatskoj 2004. god. 7. simpozij o spolno prenosivim bolestima i urogenitalnim infekcijama. Opatija; 2005.
9. Oriol JD. Natural history of genital warts. *Br J Vener Dis* 1971;47:1–13.
10. Ho GY, Bierman R, Beardsley L. Natural history of cervicovaginal papillomavirus infection in young women. *N Engl J Med* 1998;338:423–8.
11. Wheeler CM, Greer CE, Becker TM. Short-term Fluctuations in the detection of cervical human papillomavirus DNA. *Obstet Gynecol* 1996;88:261–8.

12. *Wright TC, Schiffman M.* Adding a test for human papillomavirus DNA to cervical-cancer screening. *N Engl J Med* 2003;348:489–90.
13. *Felix JC, Wright TC.* Analysis of lower tract lesions clinically suspicious for condylomata using the in situ hybridization and the polymerase chain reaction for the detection of human papillomavirus. *Arch Path Lab Med* 1994;118:39–43.
14. *Ferenczy A, Mitao M, Nagai N, Silverstein SJ, Crum CP.* Latent papillomavirus and recurring genital warts. *N Engl J Med* 1985;313:784–8.
15. *Schneider A.* Pathogenesis of genital HPV infection. *Genitourin Med* 1993;69:165–73.
16. *Chan JK, Monk BJ, Brewer C i sur.* HPV infection and number of lifetime sexual partners are strong predictors for »natural« regression of CIN 2 and 3. *Br J Cancer* 2003;15:1062–6.
17. *Barrasso Rf, de Brux J, Croissant O, Orth G.* High prevalence of papillomavirus associated penile intraepithelial neoplasia in sexual partners of women with cervical intraepithelial neoplasia. *N Engl J Med* 1987;317:916–23.
18. *Bergman A, Nalick R.* Prevalence of human papilloma infection in men. Comparison of the partners of infected and uninfected women. *J Reprod Med* 1992;37:710–2.
19. *Hinselman H.* Verbesserung der Inspektionmöglichkeiten von Vulva, Vagina und Portio. *Münch Med Wochenschr* 1925;41:1733.
20. *Levine RU, Crum CP, Herman E, Silvers D, Ferenczy A, Richart RM.* Cervical papillomavirus infection and intraepithelial neoplasia: a study of male sexual partners. *Obstetr Gynecol* 1984 Jul;64:16–20.
21. *de Carvalho JJ, de Carvalho JZ, Rosa NT, de Carvalho LZ, Syrjänen KJ.* Identification of males at increased risk for genital human papillomavirus (HPV) infection among patients referred for urological consultation. *Scand J Infect Dis* 2007;39:1029–37.
22. *Bistoletti P, Lidbrink P.* Sexually transmitted diseases including genital papillomavirus infection in male sexual partners of women treated for cervical intraepithelial neoplasia III by conization. *Br J Obstetr Gynaecol* 1988;95:611–3.
23. *Strand A, Rylander E, Wilander E, Zehbe I.* HPV infection in male partners of women with squamous intraepithelial neoplasia and/or high-risk HPV. *Acta Derm Venereol* 1995;75:312–6.
24. *Sedlacek TV, Cunnane M, Carpiniello V.* Colposcopy in the diagnosis of penile condyloma. *Am J Obstetr Gynecol* 1986;154:494–6.
25. *Rosenblatt C, Lucon AM, Pereyra EA, Pinotti JA, Arap S, Ruiz CA.* HPV prevalence among partners of women with cervical intraepithelial neoplasia. *Int J Gynaecol Obstetr* 2004;84:156–61.
26. *Kyo S, Inoue M, Koyama M, Fujita M, Tanizawa O, Hakura A.* Detection of high-risk human papillomavirus in the cervix and semen of sex partners. *J Infect Dis* 1994;170:682–5.
27. *Abdul-Karim FW, Somrak TM.* Vulva and Vagina. U: Bibbo M, ur. *Comprehensive cytopathology*, 2. izd. Philadelphia: W.B. Saunders Company; 1997, str. 249.
28. *Daling JR, Sherman KJ, Weiss NS.* Risk factors for condylomata acuminata in women. *Sex Transm Dis* 1986;13:16–8.
29. *Wallboomers JM, Jacobs MV, Manos MM i sur.* Human papillomavirus is necessary cause of invasive cancer worldwide. *J Pathol* 1999;189:12–9.
30. *Skerlev M, Grce M, Sirotković-Skerlev M, Husnjak K, Lipozenčić J.* Human papillomavirus male genital infections: clinical variations and the significance of DNA typing. *Clin Dermatol* 2002;20:173–8.
31. *von Krogh G, Syrjänen SM, Syrjänen KJ.* Advantage of human papillomavirus typing in the clinic evaluation of genital warts. Experience with the in situ deoxyribonucleic acid hybridization technique applied on paraffin sections. *J Am Acad Dermatol* 1988;18:495–503.
32. *Rymark P, Forsslund O, Hansson BG, Lindholm K.* Genital HPV infection not a local but regional infection: experience from a female teenage group. *Genitourin Med* 1993;69:18–22.
33. *Ling MR.* Therapy of genital human papillomavirus infections. Part I: indications for and justification of therapy. *Int J Dermatol* 1992;31:682–9.
34. *Giraldo PC, Eleutério J Jr, Cavalcante DI, Gonçalves AK, Romão JA, Eleutério RM.* The role of high-risk HPV-DNA testing in the male sexual partners of women with HPV-induced lesions. *Eur J Obstetr Gynecol Reprod Biol* 2008;137:88–91.
35. *Kokelj F, Baraggino E, Stinco G, Wiesenfeld U.* Study of the partners of women with human papillomavirus infection. *Int J Dermatol* 1993;32:661–3.
36. *Frega A, Stentella P, Villani C i sur.* Correlation between cervical intraepithelial neoplasia and human papillomavirus male infections: a longitudinal study. *Eur J Gynaecol Oncol* 1999;20:228–30.
37. *Syrjänen KJ.* Human papillomavirus in genital carcinogenesis. *Sex Transm Dis* 1994;21:S86–9.
38. *Chung T, Perry HO, Kurland LT, Ilstrup DM.* Condyloma acuminatum in Rochester, Minn 1950–1978, II: anaplasias and unfavorable outcomes. *Arch Dermatol* 1984;120:476–83.
39. *Koronel R, Stefanon B, Pilotti S, Bandieramonte G, Rilke F, De Palo G.* Genital human papilloma virus infection in males. A clinico-pathologic study. *Tumori* 1991;77:76–82.
40. *Stefan S.* Is the human papillomavirus DNA present in penile warts? *Rom J Virol* 1999;50:91–7.
41. *Hippeläinen M, Yliskoski M, Saarikoski S, Syrjänen S, Syrjänen K.* Genital human papillomavirus lesions of the male sexual partners: the diagnostic accuracy of peniscopy. *Genitourin Med* 1991;67:291–6.



## Vijesti News

### 5. hrvatski kongres o Alzheimerovoj bolesti s međunarodnim sudjelovanjem

*Organizatori:* Hrvatska udruga za Alzheimerovu bolest,  
Hrvatsko društvo za kliničku psihijatriju HLZ-a,  
Hrvatsko društvo za neuroznanost

*Mjesto održavanja:* Zadar, Hrvatska, 22.–25. rujna 2010.

*Kongresni servis:* Studio Hrg d.o.o., Hrvatske bratske zajednice 4, 10000 Zagreb,  
gđa. Ljubica Grbić, dip.oec., Tel: +385 /0/1 6110 449, Fax: +385 /0/1 6110 452,  
e-mail: kongres@studiohrg.hr, www.alzheimer2010.com