

**PRIKAZ BOLESNIKA S KOMBINIRANIM
PENETRIRAJUĆIM OZLJEDAMA SRCA, TRBUHA I TRUPA**

COMBINED PENETRATING WOUNDS OF THE HEART, ABDOMEN AND TRUNK – CASE REPORT

ŽELJKO MARTINOVIĆ, CVITA MARTINOVIĆ*

Deskriptori: Ozljede srca – etiologija, komplikacije, kirurgija; Ubodne rane – kirurgija; Penetrirajuće rane – kirurgija; Tamponada srca – etiologija; Kardiokirurški zahvati – metode; Ozljede trbuha – etiologija, kirurgija; Mnogostruke ozljede – etiologija, kirurgija; Ishod liječenja

Sažetak. Prikazan je četrdesetogodišnji muškarac s kombiniranim penetrirajućim ubodnim ozljedama lijevog prsišta, srca, trbuha i trupa nanesenima nožem. Izložena je klinička slika, tijekom pružanja prve i sveobuhvatne kirurške pomoći ozlijeđenomu s multiplim ubodnim ozljedama, upozoreno je na učinkovitost brze dijagnostike i kirurškog pristupa ubodnoj penetrirajućoj ozljedi srca, a iznesen je i postoperacijski tijek te konačni ishod liječenja.

Descriptors: Heart injuries – etiology, complications, surgery; Wounds, stab – surgery; Wounds, penetrating – surgery; Cardiac tamponade – etiology; Cardiac surgical procedures – methods; Abdominal injuries – etiology, surgery; Multiple trauma – etiology, surgery; Treatment outcome

Summary. This is an overview of a forty-year-old male with combined penetrating knife inflicted stab wounds to the left chest, heart, abdomen and trunk. Presented are clinical manifestations, course of first aid and overall surgical help given to the injured with multiple stab wounds. Efficiency of rapid diagnostics and surgical approach to penetrating stab wound of the heart is pointed out. Postoperative course and definitive outcome of treatment are presented.

Liječ Vjesn 2010;132:352–354

Penetrirajuće ozljede srca praćene su visokim stupnjem prethospitalnog mortaliteta. Mogu biti uzrokovane strijelnim, ubodnim, a i iatrogenim ozljedama te ulomcima prsne kosti i rebara. Uzrokuju često brzu, pa i trenutačnu smrt zbog tamponade srca ili masivnog krvarenja.¹ Anatomske položaj srca u prsištu i odnos s priležećim okolnim strukturama determinira stupanj ozljede, terapijski pristup, a vrlo često i konačni ishod liječenja. U izvješćima se iznosi da su u takvim ozljedama ventrikuli pogođeni u 40%, desni atrij u 24%, a lijevi u oko 3% slučajeva.² U 5% bolesnika s takvim ozljedama utvrđeno se i laceracija valvula, papilarnih mišića, koronarnih arterija te lijevo-desni šant, a takve se ozljede onda klasificiraju kao kompleksne.³ Penetrirajuće se ozljede srca uobičajeno dijele u tri grupe: 1. strijelne ozljede projektilima velike početne brzine s ekstenzivnim laceracijama srčanog tkiva, 2. ubodne ozljede zadane šiljatim predmetima, nožem, projektilima male brzine, iatrogene ozljede koje su obično udružene s tamponadom perikarda i 3. multiple ozljede prsišta popraćene i ozljedama drugih dijelova tijela. Prikazani primjer ozljeđivanja nožem spada u 3. oformljenu grupu takvih ozljeda.⁴

Bolesniku u kojeg postoji osnovana sumnja da se radi o penetrirajućoj ozljedi srca trebalo bi pristupiti *ad hoc* prema principu »scoop and go« (engleski pojam koji se koristi u hitnoj pomoći; doslovni prijevod s engleskog jest »uzmi i kreni«, op. ur.), u početnoj hospitalizacijskoj obradi prema algoritmu inicijalne dijagnostičke procjene prikazane na tablici 1, a urgentna torakotomija, perikardijalna dekompresija i šav srčanog mišića u primjerima takvih ozljeda uobičajeni su terapijski postupak.⁵

Iznijeli smo primjer ozlijeđenog odraslog muškarca s multiplim ubodnim penetrirajućim ozljedama toraksa, abdomena i trupa u želji da upozorimo na učinkovitost prompt-

noga dijagnostičkog i terapijskog pristupa u postizanju konačnog uspješnog liječenja smrtonosnih ubodnih ozljeda srca te ozljeda abdomena i trupa. Upozoravamo na kratko vrijeme koje je proteklo od ranjavanja do započetoga kirurškog zbrinjavanja za život opasnih ozljeda srca, što je i bilo presudno u konačnom uspješnom ishodu liječenja.

Prikaz bolesnika

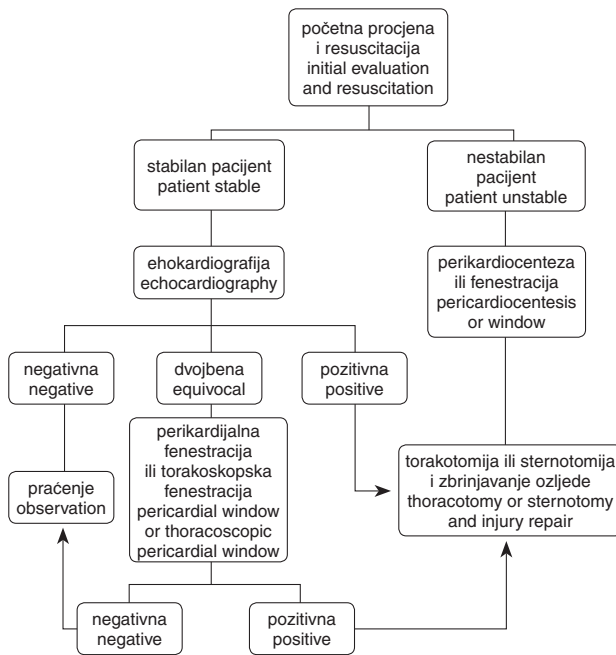
Četrdesetogodišnji muškarac hitno je prevezen u prijamnu kiruršku ambulantu Hrvatske bolnice »Dr. fra Mato Nikolić« u Novoj Bili s multiplim ubodnim ozljedama po tijelu nanesenima nožem. Pri prijmu bolesnik je izrazito nemiran i konfuzan, uskoro potpuno gubi svijest, postaje sve progresivnije tahipnoičan i »lovi« zrak, hemodinamski nestabilan, cijanotična izgleda lica i vrata, blijedih i hladnih okrajina, bez pulsa na periferiji i sa sistoličkim tlakom ispod 60 mmHg. Auskultatorno je tahikardan, srčani su tonovi mukli, a na plućima lijevo disanje je gotovo nečujno, dok je desno auskultatorno izražen uredan nalaz.

Fizikalnim pregledom ozlijeđenoga utvrđena je lacero-kontuzna rana u predjelu gabele, prekordijalno četiri ubodne rane s krvarenjem u mlazu sinkrono s ritmom disanja, a lijevo skapularno još jedna ubodna rana čiji kanal ide u infraspinalnom smjeru. Na trbušnoj su stijenci utvrđene, opet, tri ubodne penetrirajuće rane, lumbalno paravertebralno li-

* Kirurški odjel, Interni odjel, Hrvatska bolnica »Dr. fra Mato Nikolić«, Nova Bila, Bosna i Hercegovina (mr. sc. Željko Martinović, dr. med.; Cvita Martinović, dr. med.)

Adresa za dopisivanje: Mr. sc. Ž. Martinović, Hrvatska bolnica »Dr. fra Mato Nikolić«, Dubrave bb, 72276 Nova Bila, BiH, e-mail: zeljko.martinovic3@gmail.com

Primljeno 19. travnja 2010., prihvaćeno 3. rujna 2010.



Slika 1. Dijagnostika i tretman penetrirajuće ozljede srca.

Figure 1. Diagnosis and treatment of penetrating cardiac injuries.

jevo još jedna ubodna rana čiji kanal ide prema kralježnici i ostavlja dojam ozljede korijena lumbalnih živaca, a isto tako i glutealno lijevo utvrdi se ubodna rana s obilnim krvarenjem.

U prijamnoj ambulanti ozljeđenik je hitno intubiran, oksigeniran, uspostavljeni su venski putovi, ordiniran Ringerov laktat i uveden intravezikalni kateter iz kojeg je dolazila bistra mokraća. Nakon tih prvih radnji ozljeđenik je hitno, s izraženim znakovima teškoga hemoragičnog šoka i tamponade srca, prevezen u operacijsku dvoranu tako da je nakon petnaestak minuta od prijma u kirurškoj ambulati bio na operacijskom stolu te se pristupilo kirurškom zahvatu najprije na srcu. Lijevo anterolateralnom torakotomijom utvrđen je masivni hematotoraks, laceracija perikarda te lijevog atrija u dužini od oko 3 centimetra. Digitalnom kompresijom rana je na srcu tamponirana i tako je krvarenje uspješno kontrolirano do postavljanja šavova na miokardu. Rana lijevog atrija je, zatim, postavljanjem pojedinačnih neresorptivnih šavova suturirana, dok je perikard ostavljen otvorenim. Uz istodobni nadomjestak izgubljenog volumena krvi, bolesnik je uskoro hemodinamski koliko-toliko prihvatljivo stabiliziran nakon čega se prišlo eksploraciji abdomena te je utvrđeno krvarenje iz razderotine velikog omentuma koje je postavljanjem ligatura zaustavljeno. Revidirana je, zatim, rana lumbalne regije i, kako nije utvrđena lezija lumbalnih živaca, samo je zaustavljeno krvarenje, a rana suturirana, što je učinjeno i s ozljedom u glutealnoj regiji.

Postoperacijski tijek bolesnika, uz ekstubaciju drugog dana nakon obrade ozljeda, protekao je bez komplikacija, a srčani je ritam cijelo to vrijeme bio zadovoljavajuće stabilan i uskoro postao uredan. Elektrokardiogram, učinjen sedmoga postoperacijskog dana, pokazao je urednu funkciju srca, a nisu se očitovali ni znakovi posttraumatskog perikarditisa. Tijekom kirurških zahvata i u postoperacijskom vremenu bolesnik je primio osam jedinica krvi, a bolnicu je napustio dvadeseti postoperacijski dan u klinički zadovoljavajućem

stanju. Valja napomenuti kako je u postoperacijskom vremenu utvrđen i osteomijelitis stopala što je predstavljalo, zapravo, reaktivaciju već postojećega kroničnog osteomijelitisa tog dijela lijeve noge.

Rasprava

Penetrirajuće ozljede srca kirurški su izazov s obzirom na iskustvo zbog niske incidencije takvih ozljeda, dramatičnog tijeka dijagnostike i sveobuhvatnoga kirurškog liječenja, kao i zbog visokog mortaliteta. Procjenjuje se da svega oko 20% osoba s takvim ozljedama stiže kirurgu s još uvijek, makar i minimalno, održanim vitalnim funkcijama. Većina takvih ozljeda uzrokuje trenutačnu ili brzu smrt zbog iskrvarenja, tamponade srca, laceracije koronarnih arterija ili valvularnog aparata ili, opet, zbog prekida nekog od glavnih provodnih putova kardijalnih impulsa.⁶ Među ozljeđenima koji stignu kirurgu s još uvijek izraženim znakovima vitalnih funkcija preživljavanje se približava stopi od oko 74%, kako to iznosi Duke (2001).³ Kako bi se postiglo tako visoko preživljavanje osoba s ozljedama srca i okolnih struktura, potrebna je promptna dijagnostika, brz transport ozljeđenoga u operacijsku dvoranu te brzi i učinkoviti postupci kako u održavanju i stabiliziranju osnovnih vitalnih funkcija tako i kirurškom zbrinjavanju ozljeda.^{2,3,7}

Prema algoritmu inicijalne procjene suspektne penetrirajuće ozljede srca u nestabilnog ranjenika iznesenog na slici 1., a u cilju početne hemodinamske stabilizacije tako ranjene osobe, može se napraviti perikardiocenteza ili supsifoidna fenestracija.^{8,9} Budući da Beckova klinička trijada perikardijalne tamponade često nedostaje, na umu treba imati iznesene dijagnostičko-terapijske mjere. No, ne treba gubiti dragocjeno vrijeme na detaljnu dijagnostiku. Metoda izbora u kirurškome terapijskom pristupu srčanim ozljedama jest lijeva torakotomija ili medijana sternotomija. Naime, lijeva anterolateralna torakotomija omogućava dobar pristup na perikard, srce i aortu, a ako zatreba, omogućuje učinkovitu primjenu i »cross campinga«. Medijana sternotomija, pak, omogućuje dobar uvid u anteriorne strukture srca te priležćih tkiva i organa.¹⁰

U prikazanog bolesnika primijenili smo pristup anterolateralnom torakotomijom zbog lokalizacije zadanih ozljeda. Perikard je uzdužno incidiran i k tomu smjerom toka freničnog živca kako bi se izbjegla mogućnost njegove ozljede. Atrijalno je krvarenje, u početnom zbrinjavanju ozljede srca, kontrolirano pritiskom prsta na mjesto krvarenja, a ispod samog prsta postupno su postavljena četiri pojedinačna neresorptivna šava. Pri postavljanju šavova važno je izabrati i adekvatnu veličinu kirurške igle zbog skućenoga radnog prostora. Kontrola bi se krvarenja mogla postići i primjenom Foleyeva katetera s balonom ili kožnog staplera.^{10,11} U konačnici, primjena operacijske tehnike ovisi o iskustvu kirurga koji u takvim slučajevima zbrinjava rane.

Moguće rane postoperacijske komplikacije obuhvaćaju koagulopatiju, sepsu, stanje naglo nastalog šoka, poremećaje srčanog ritma, infarkt miokarda, encefalopatiju, a kasne uključuju i septalni defekt, smetnje provođenja, infekciju rana, kostohondritis i postkardijalni sindrom. U postoperacijskom vremenu nastaju, nerijetko, već nakon nekoliko dana, intrakardijalni šantovi, ventrikularne dekompenzacije, valvularne i atrijalne aneurizme te posttraumatski endokarditis.^{3,4,12,13} Od trenutka ozljeđivanja i kirurškog zbrinjavanja ozljeda protekle su dvije godine. Tijekom tog vremena ozljeđenik, uz budno praćenje liječnika, nije imao nijednu od nabrojanih mogućih ni ranih ni kasnih komplikacija.

Primjer sveobuhvatnog zbrinjavanja prikazanog ozljeđenika s multiplim ubodnim ranama i konačnog ishoda njegova liječenja zorno upozorava na učinkovitost kako brze dijagnostike tako i sustavno postavljenog slijeda kirurškog pristupa vraćanju i stabilizaciji poremećenih vitalnih funkcija te slijeda izvršenih kirurških zahvata.

Zaključak

Penetrirajuće ozljede srca zaista su dijagnostički i terapijski izazov. Očituju se hemoragičnim šokom i/ili tamponadom srca. Prema izvješćima medicinskog tiska preživljavanje se kreće između 7% i 65% ozlijeđenih, što ovisi upravo o učinkovitosti brze dijagnostike i transporta ozlijeđenog u operacijsku dvoranu. U prethospitalnom pristupu tako ozlijeđenima treba se držati principa »scoop and go«, a urgentna anterolateralna torakotomija ili medijana sternotomija uz perikardiotomiju i šav srčanog mišića moguće su definitivno zbrinjavanje. Kombinirane ozljede više tjelesnih organa i šupljina popraćene ozljedama srca imaju visok mortalitet pa je stoga rano prepoznavanje penetrirajuće ozljede srca od bitne važnosti za preživljavanje ozlijeđenoga, što potvrđuje i izneseni primjer.

LITERATURA

1. Colucci SW, Braunwald E. Tumori srca, srčane manifestacije sistemskih bolesti i traumatske ozljede srca. U: Ivančević Ž, Rumboldt Z, Bergovec M, Silobrić V, Bruketa D, ur. Harisonovi Principi interne medicine. 1. hrv. izd. Split: Placebo d.o.o.; 1997, str. 961–64.
2. Wal MJ, Mattox KL, Chen CD, Baldwin JC. Acute management of complex cardiac injuries. J Trauma 1997;42(5):905–12.
3. Duke JC. Penetrating cardiac trauma. ITACCS 2001;74–6.
4. Saadia R, Degiannis E, Levy RD. Management of combined penetrating cardiac abdominal trauma. Injury 1997;28(5–6):343–7.
5. Ivatury RR. The injured heart. U: Mattox KL, Feliciano DV, Moore EE, ur. Trauma, 5. izd. New York: McGraw-Hill; 2004, str. 755–75.
6. Rashid MA. Cardiac injuries: a ten-year experience. Europ J Surg 2000;166:18–21.
7. Brian E, Barden MD, Raleigh B, Kent MD. Multiple penetrating injuries to the heart diagnosed with ultrasonography. Southern Med J 2001;94(6):644–5.
8. Brewster SA, Thirlby RC, Snyder H. Subxiphoid pericardiac window and penetrating cardiac trauma. Arch Surg 1988;123(8):937–41.
9. Andrade-Alegre R, Mon L. Subxiphoid pericardiac window in the diagnosis of penetrating cardiac trauma. Ann Thorax Surg 1994;58(4):1139–41.
10. Poh KK, Tan HC, Chia BL, Lim YT. A case of broken heart from blunt trauma. Singapore Med J 2002;43(8):423–5.
11. Mittel V, Aleese P, Young S, Cohen M. Penetrating cardiac injuries. Ann Surg 1999;65(5):444–8.
12. Rizoli SB, Mantovani M, Baccarin V, Vieira RW. Penetrating heart wounds. Int Surg 1993;78(3):229–30.
13. Baron LH, Matthew AL, Greg JM, Brent DG, Shyla TH, Suzan SB. Complex cardiac stab wound. BUMC Proceedings 2001;14:239–40.

Vijesti News



 Hrvatsko društvo za humanu genetiku
Hrvatski liječnički zbor

 Hrvatsko društvo za rijetke bolesti
Hrvatskog liječničkog zbora



11. međunarodna konferencija

OSTEOGENESIS IMPERFECTA

od 2. do 5. listopada 2011. godine
u hotelu Dubrovnik Palace (Masarykov put 20) u Dubrovniku.

Konferencija će obuhvatiti sve aspekte ove vrlo teške multisistemске, doživotne, rijetke bolesti i to od istraživanja na animalnim modelima i najnovijih proboja u poznavanju patoloških procesa i postignuća u primjeni terapijskih pristupa. Predviđena su plenarna pozvana predavanja međunarodnih stručnjaka, te usmene prezentacije i sekcija postera.

Rok za slanje sažetaka 1. travnja 2011. godine.

Novije obavijesti o prijavi sudjelovanja i potankosti o pisanju i slanju sažetka mogu se naći na stranici:
www.conventa.hr/osteogenesis.imperfecta.2011

Konferenciju organiziraju tri društva Hrvatskoga liječničkog zbora:

- Hrvatsko društvo za humanu genetiku,
- Hrvatsko društvo za rijetke bolesti,
- Hrvatskog društvo za dječju ortopediju

i Internacionalno društvo za primjenjene biološke znanosti.

Tehnička podrška (PCO): Conventa grupa d.o.o.
HR – 10000 Zagreb, Croatia
Email: sanja.suhic@conventa.hr