

ARTROSKOPIJA KUKA

HIP ARTHROSCOPY

TOMISLAV SMOLJANOVIĆ, MAJA PRUTKI, KLEMEN STRAŽAR,
STJEPAN ČURIĆ, ALAN MAHNIK, IVAN BOJANIĆ*

Deskriptori: Zglob kuka – kirurgija, patologija; Artroskopija – metode, komplikacije; Zglobne bolesti – kirurgija

Sažetak. Artroskopija kuka intenzivno se razvija posljednjih desetak godina te ubrzano preuzima primat u liječenju raznih ozljeda i oštećenja i u samom kuku i u njegovoj neposrednoj blizini. Osnovna prednost artroskopske kirurgije kuka prema klasičnoj otvorenoj metodi operacijskog liječenja jest u izbjegavanju otvorene dislokacije kuka čime se smanjuje morbiditet bolesnika te ubrzavaju rehabilitacija i povratak svakodnevnim aktivnostima. Uspješnost artroskopskog zahvata ovisi o pravilnoj indikaciji za zahvat, iskustvu i vještini operatera, pravilno provedenoj rehabilitaciji te suradljivosti bolesnika, kao i o njegovim realnim očekivanjima. Osnovnim indikacijama za artroskopiju kuka danas se smatraju ozljede i oštećenja acetabularnog labruma i/ili zglobne hrskavice, femoroacetabularni sindrom sraza, ozljede i oštećenja ligamenta glave femura, slobodna i strana zglobna tijela te različite bolesti sinovijalne membrane (sinovijalna hondromatoza, pigmentirani vilonodularni sinovitis i druge upalne artropatije poput reumatoidnog artritisa). U ovom članku opisujuemo indikacije, tehniku, komplikacije, kao i perspektivu artroskopije kuka, uz detaljan pregled suvremenih literaturnih podataka.

Descriptors: Hip joint – surgery, pathology; Arthroscopy – methods, adverse effects; Joint diseases – surgery

Summary. In the last ten years, hip arthroscopy has been developing intensively and it is rapidly gaining primacy in the treatment of various injuries and damages to the hip itself and its immediate vicinity. The basic advantage of hip arthroscopy surgery versus classic open surgery is avoiding an open dislocation of the hip and, thus, reducing patient's morbidity and accelerating his/her rehabilitation, which leads to a quicker return to everyday activities. The success of arthroscopic surgery depends on the correct indication for the surgery and on the experience and the skill of the operator. It also depends on the properly conducted rehabilitation and the patient's compliance, as well as on the patient's realistic expectations. Indications for hip arthroscopy today are the following: injury and damage to acetabular labrum and/or articular cartilage, femoroacetabular impingement syndrome, injuries and damages to the ligament of the femoral head, loose and foreign joint bodies as well as different conditions of synovial membrane (synovial chondromatosis, pigmented villonodular synovitis and other inflammatory arthropathy such as rheumatoid arthritis). In this article we describe the indications, technique, complications and the prospect of hip arthroscopy, with a detailed overview of contemporary literature data.

Liječ Vjesn 2013;135:246–256

Razvojni put artroskopije kuka bio je u odnosu na artroskopije drugih velikih zglobova znatno usporen. Prvi su pokušaji bili obeshrabrujući pa je tako primjerice Burman 1931. godine istaknuo da se centralni dio zgloba kuka uopće ne može artroskopirati.¹ No, valja istaknuti da je te zahvate činio na truplima, i to bez distrakcije zgloba. Razvoju artroskopije kuka značajno je pridonio Ejnard Eriksson koji se 80-ih godina bavio istraživanjem distraktibilnosti zgloba kuka i upozoravao na mogućnost artroskopske vizualizacije zgloba kuka.² Zbog dubine u kojoj je smješten zglob kuka i posljedično otežanoga kliničkog pregleda, kao i zbog velikog rizika od nastanka avaskularne nekroze (u daljem tekstu AVN) glave femura pri otvorenom operacijskom liječenju kuka (i do 18%),³ patološka stanja u kuku (osim izraženih degenerativnih promjena i promjena vezanih uz rast i razvoj djece) ostala su dugo vremena nepoznata. Razvoj magnetske rezonancije (dalje u tekstu MR) krajem 20. stoljeća omogućio je uvid u unutarzglobne promjene u kuku.⁴ Drugu veliku prekretnicu u razumijevanju bolesti i oštećenja u kuku učinili su Ganz i sur.³ 90-ih godina razvivši svoju operacijsku tehniku otvorenog pristupa uz dislokaciju kuka s minimalnim rizikom od nastanka AVN glave femura. »Siguran« ulazak u zglob kuka omogućio je bolje razumijevanje

uzroka nastanka bolesti i oštećenja u zglobu kuka⁵ te dao izniman poticaj razvoju artroskopije kuka. Ovaj pregledni rad ima za cilj prikazati današnje mogućnosti artroskopske kirurgije zgloba kuka.

Indikacije i kontraindikacije

Artroskopija kuka relativno je mlada kirurška tehnika zbog čega sve njezine mogućnosti još nisu potpuno prepoznate. Osim toga, i sam razvoj artroskopije kuka pridonosi upoznavanju niza patoloških stanja o kojima se do sada vrlo malo znalo, što dodatno širi indikacije ove operacijske

* Klinika za ortopediju, Medicinski fakultet Sveučilišta u Zagrebu, KBC Zagreb (doc. dr. sc. Tomislav Smoljanović, dr. med.; Alan Mahnik, dr. med.; prim. doc. dr. sc. Ivan Bojanić, dr. med.), Klinički zavod za dijagnostičku i intervencijsku radiologiju, Medicinski fakultet Sveučilišta u Zagrebu, KBC Zagreb (dr. sc. Maja Prutki, dr. med.), Ortopedska klinika, Univerziteti klinički centar Ljubljana, Ljubljana, Slovenija (doc. dr. sc. Klemen Stražar, dr. med.), Medicinski fakultet Sveučilišta u Zagrebu (Stjepan Čurić, dr. med.)

Adresa za dopisivanje: Dr. sc. T. Smoljanović, Klinika za ortopediju Medicinskog fakulteta Sveučilišta u Zagrebu, Klinički bolnički centar Zagreb, Šalata 7, 10000 Zagreb

Primljeno 19. prosinca 2012., prihvaćeno 13. srpnja 2013.

metode. Osnovne indikacije za artroskopiju kuka, od kojih će najučestalije biti i detaljnije prikazane u ovom radu, danas obuhvaćaju ozljede i oštećenja acetabularnog labruma (dalje u tekstu labrum),⁶ ozljede i oštećenja zglobne hrskavice,⁷ femoroacetabularni sindrom sraza (engl. *FemoroAcetabular Impingement*, dalje u tekstu FAI),⁸ ozljede i oštećenja ligamenta glave femura,⁹ slobodna¹⁰ i strana zglobna tijela¹¹ te različite bolesti sinovijalne membrane (sinovijalna hondromatoza, pigmentirani vilonodularni sinovitis i druge upalne artropatije poput reumatoidnog artritisa).¹² Osim navedenoga, artroskopija kuka može se rabiti i u liječenju adhezivnog kapsulitisa kuka,¹³ nestabilnosti kuka,¹⁴ sinovijalne plike u perifernom¹⁵ i centralnom dijelu zgloba,¹⁶ unutarzglobnih tumora poput osteoidnog osteoma,¹⁷ lipoma,¹⁸ sinovijalnog hemangioma,¹⁹ gigantocelularnog tumora,²⁰ kao i u liječenju septičkog artritisa kuka.²¹ Opisana je i primjena artroskopije kuka kao pomoć pri redukciji glave femura u djece koja su prohodala s razvojnim poremećajem kuka²² te pri kontroli tijekom redukcije i fiksacije posklizla glave femura.²³

Razvojem suvremenih dijagnostičkih metoda artroskopija kuka danas se rijetko rabi u dijagnostičke svrhe. No, i dalje se rabi u slučajevima kad se uzrok tegoba u području kuka ne može utvrditi kliničkom, radiološkom i laboratorijskom obradom,²⁴ primjerice kod bolnih stanja nakon ugradnje TEP kuka.²⁵ Usporedo s razvojem artroskopije kuka razvija se i niz endoskopskih zahvata kojima se liječe izvanzglobne bolesti kao što su sindrom škljocavog kuka koji može biti uzrokovan preskokom traktusa iliotibijalisa preko velikog trohantera²⁶ ili preskokom tetive mišića iliopsoasa (engl. *psoas impingement*),²⁷ ruptura i kalcificirajući tendinitis tetiva mišića gluteusa minimusa i medijusa²⁸ te rektusa femoris,²⁹ burzitis velikog trohantera,³⁰ sindrom sraza femura sa spinom ilijakom anterior inferior³¹ te sindrom mišića piriformisa.³²

Specifična anatomija zgloba kuka otežava artroskopiranje kuka jer je za razliku od drugih zglobova prisutna relativno velika udaljenost od kože do zgloba te zbog toga što se u centralni dio ne može ući instrumentima bez prikladne distrakcije zgloba. Pritom treba imati na umu da je distrakcija zgloba kuka ograničena i silom distrakcije (više) i njezinim trajanjem (manje) kako bi se izbjegle komplikacije, i to u prvom redu oštećenja živaca i krvnih žila.³³ Jedina apsolutna kontraindikacija za artroskopiju kuka jest ankilozna kuka.³⁴ U kontraindikacije ubrajaju se i lokalna bakterijska upala, tumor koštanog tkiva u blizini zgloba, slaba kvaliteta kosti te refleksna simpatička distrofija, nerealna očekivanja bolesnika te nesprijetnost bolesnika za suradnju tijekom poslijeoperacijske rehabilitacije. U relativne kontraindikacije ubrajaju se stanja poput kontraktura kuka, protruzije acetabuluma i tzv. duboki kuk (lat. *coxa profunda*) koja mogu znatno otežati izvođenje artroskopije kuka ako se zglob ne može dovoljno distrahirati. Također ubrajamo u relativne kontraindikacije i razvoj degenerativnih promjena u kuku, jer je uočeno da ishod artroskopskog liječenja kod takvih bolesnika ne zadovoljava te im se savjetuje ugradnja TEP kuka kao »konačno« rješenje.³⁵ U bolesnika s izraženijom displazijom kuka nakon artroskopske labrektomije povećan je rizik od nastanka nestabilnosti zgloba, jer je u njih labrum bitan pasivan stabilizator zgloba.³⁶ Nažalost, u takvih je bolesnika čak i nakon refiksacije labruma uočen povećan rizik od bržeg razvoja degenerativnih promjena.³⁷ Kao poseban problem istaknuli bismo artroskopiju kuka u pretih osoba u kojih i posebno izrađeni produljeni kirurški instrumenti mogu biti nedovoljno dugi i čvrsti za ulaz u zglob kuka.

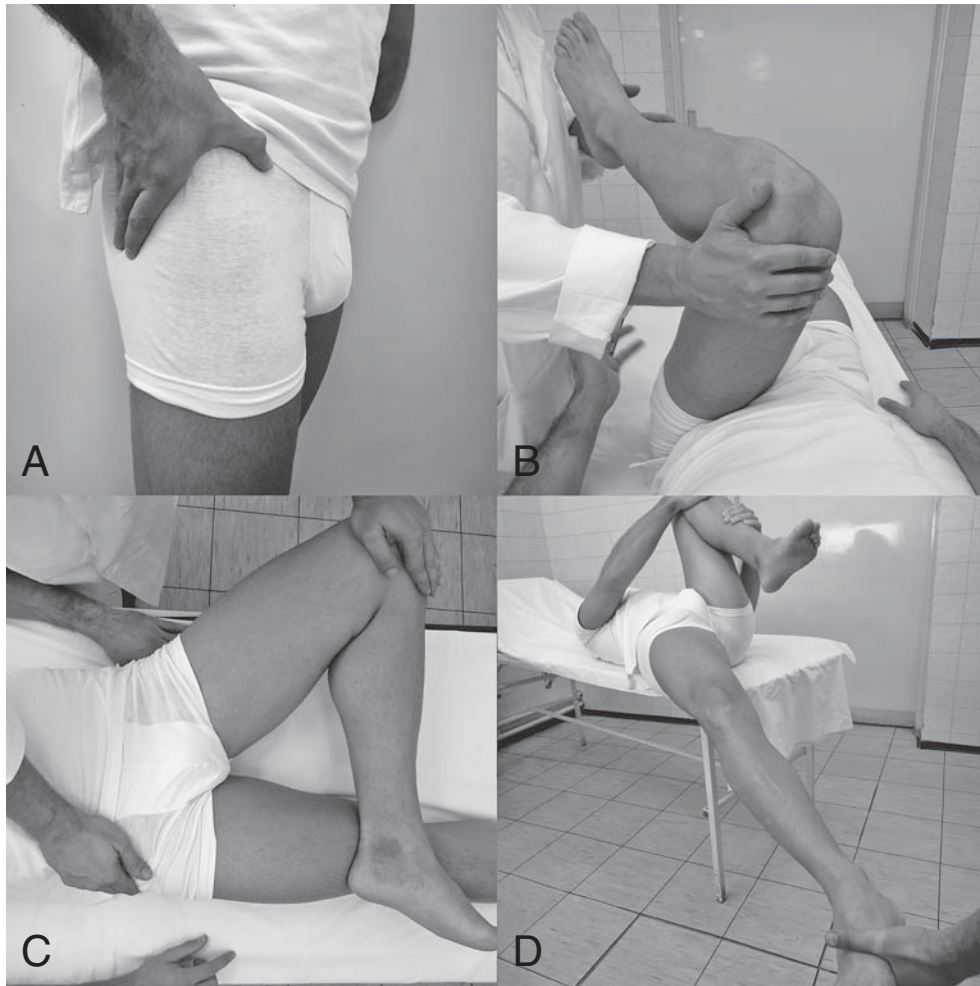
Klinički pregled i dijagnostička obrada

Kuk je kompleksan zglob okružen »debelim« slojem mišića i ligamenata, a njegov temeljiti klinički pregled uz pomno uzetu anamnezu od iznimne je važnosti za odluku o daljnjim dijagnostičkim postupcima i postupku liječenja.³⁸ Uredan i bezbolan opseg kretanja u svim smjerovima kuka postiže se samo u skladu ravnoteže mišićnotetivnih, ligamentarnih i koštanih struktura. Bitno je istaknuti da tegobe u području kuka mogu izazvati i patološke promjene u susjednim dijelovima lokomotornog sustava (kralježnica, susjedni zglobovi, trbušna stijenka i prepona), ali i u genitourinarnom te neurovaskularnom sustavu.

Opisan je niz kliničkih testova za ispitivanje patoloških stanja u zglobu kuka i oko njega. Bolesnik se pregledava dok stoji, tijekom hoda, potom sjedeći te naposljetku ležeći, i to na leđima, boku i potrbuške. U stojećem položaju provjeri se postojanje razlike u duljini nogu, dok se pri hodu provjerava da li i na koji način bolesnik šepa. Uvijek se traži od bolesnika da jednim prstom pokuša pokazati mjesto gdje osjeća najjaču bolnost (slika 1.a). Gubitak unutarnje rotacije u kuku jedan je od prvih znakova mogućeg unutarzglobnog poremećaja. Rotacije u zglobu kuka najpreciznije je izmjeriti u sjedećem položaju bolesnika kad je kuk u 90° fleksije, jer su tada sjedne kvrge fiksirane, čime se dobiva dostatna stabilnost i mogućnost reproducibilnosti testa za precizno mjerenje i usporedbu s drugim kukom.

U položaju bolesnika na leđima čine se testovi kojima je cilj razlučiti unutarzglobne od izvanzglobnih uzroka tegoba u području kuka, a u ovom će radu opis biti ograničen samo na najosnovnije. Prvo se odredi opseg kretanja u kuku, primarno fleksije, vodeći pritom računa o mogućem postojanju fleksijske kontraktura kuka. Kod sumnje na prednji FAI s ozljedama labruma ili bez njih čini se test fleksije, adukcije i unutarnje rotacije (engl. *Flexion, ADduction, Internal Rotation*, dalje u tekstu FADIR) (slika 1.b). Pozitivan test FADIR označen je pojavom boli s prednje strane kuka za koju bolesnik tvrdi da odgovara njegovim tegobama. Pojava boli u kuku ili ograničenje opsega kretanja pri testu fleksije, abdukcije i vanjske rotacije (engl. *Flexion, ABduction, External Rotation*, dalje u tekstu FABER), poznat i kao Patrickov test, može biti povezana s neskladom koštano-vezivnih struktura u stražnjem lateralnom dijelu acetabuluma (slika 1.c). No, pojava boli pri izvođenju testa FABER u stražnjem dijelu zdjelice može biti povezana i s patološkim promjenama u sakroilijakalnom (SI) zglobu, dok boli s prednje strane kuka, u preponi, osim na ozljede prednjeg labruma mogu upućivati i na istegnuće mišića iliopsoasa. Stražnji FAI i ozljede stražnjeg labruma ispituju se testom sraza stražnjeg ruba (engl. *posterior rim impingement test*) (slika 1.d). Ako se bolesnik žali uz boli i na osjet preskoka u području kuka, potrebno je razlučiti je li riječ o vanjskom, unutrašnjem ili unutarzglobnom sindromu škljocavog kuka. Dok se vanjski sindrom škljocavog kuka (preskok traktusa iliotibijalisa preko velikog trohantera) često vidi i čuje s vanjske strane kuka, a unutrašnji (preskok tetive mišića iliopsoasa) samo čuje s prednje strane kuka, unutarzglobni (ozljede labruma, hrskavice, slobodna zglobna tijela, nestabilan zglob i sl.) ne čuje se i ne vidi, već samo osjeti u dubini kuka pri određenim kretanjima kao što su primjerice one u Fitzgeraldovim testovima za leziju labruma (slika 2).

Ako se unatoč temeljito provedenom kliničkom pregledu ne može razjasniti je li uzrok bolesnikovih tegoba u zglobu kuka ili izvan njega, čini se lidokainski test pod kontrolom ultrazvuka (UZ) ili rendgena (slika 3.a). Ako desetak minuta nakon aplikacije lokalnog anestetika u zglob kuka



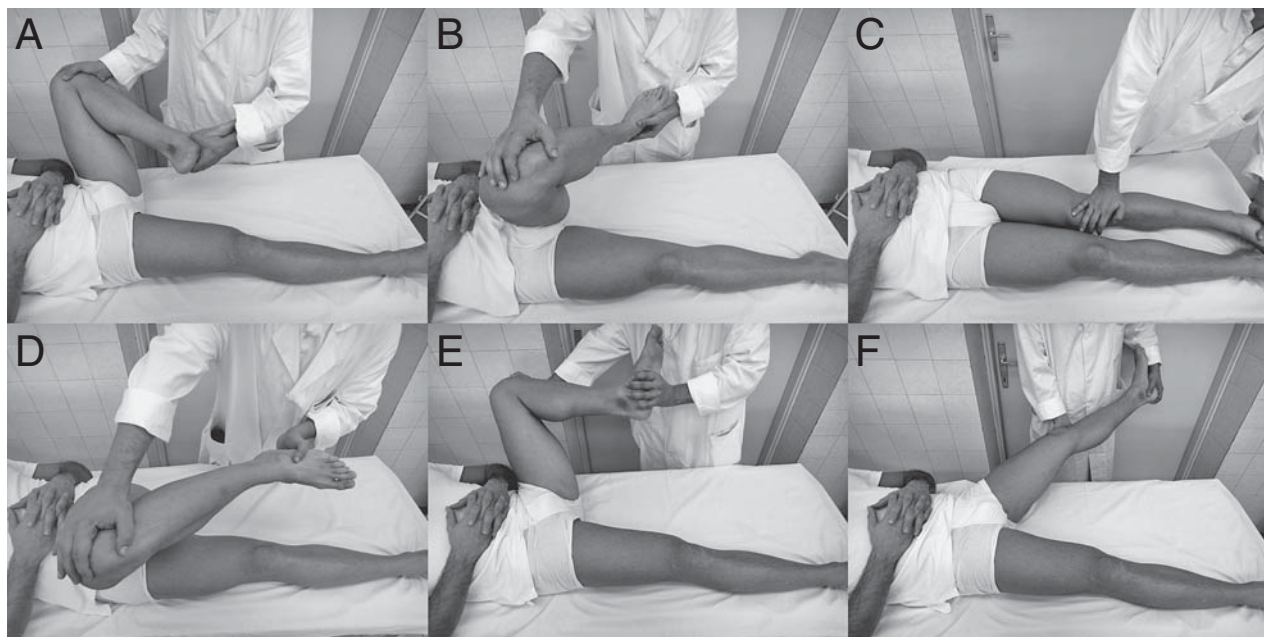
Slika 1. a) Bolesnici koji se žale na bol u kuku lokaliziraju je tako da dlan postave na kuk, i to tako da palcem pokažu prednji dio kuka, a ostalim prstima stražnji dio kuka opisujući tako C-znak; b) Test fleksije, adukcije i unutarnje rotacije (engl. Flexion, ADduction, and Internal Rotation (FADIR) test) čini se u položaju bolesnika na leđima. Stupanj fleksije i snaga pritiska prilikom unutarnje rotacije i adukcije određuju se prema funkcionalnim zahtjevima bolesnika te njegovim tegobama; c) Za izvođenje testa fleksije, abdukcije i vanjske rotacije (engl. Flexion, ABduction, and External Rotation (FABER) test) postavi se lateralni dio stopala ispitivane noge na prednji dio natkoljenice neispitivane noge, tzv. »položaj četvorke«. Potom ispitivač jednom rukom potiskuje unutrašnji dio koljena i natkoljenice noge koja se ispituje prema stolu za pregled, dok istodobno drugom rukom stabilizira zdjelicu pritiskom na prednji dio krila ilijačne kosti; d) Za izvođenje testa sraza stražnjeg ruba bolesnik leži na leđima na rubu stola držeći suprotnu nogu u maksimalnoj fleksiji kuka i koljena. Ispitivač čini ekstenziju, abdukciju i vanjsku rotaciju noge koja se ispituje.

Figure 1. a) Patients who complain of pain in the hip usually point to the localization of the pain by placing their palm on the hip in a way where their thumb points to the anterior part of the hip, and the other fingers point to the posterior part of the hip describing the C-sign; b) The Flexion, ADduction, and Internal Rotation (FADIR) test is performed on patients in the supine position. The degree of hip flexion and the force of pressure during internal rotation and adduction is determined upon the functional requirements of the patient as well as the patient's complaints; c) To perform the Flexion, ABduction, and External Rotation (FABER) test, the lateral side of the patient's symptomatic foot should be placed on the anterior part of the patient's thigh of the non-testing leg, i.e. in a »figure 4« position. The examiner then presses down on the medial side of the symptomatic knee and thigh as he is stabilizing the pelvis by exerting pressure on the frontal part of the contralateral iliac wing; d) To perform the posterior rim impingement test, the patient lies on his back at the edge of the table holding the opposite leg in the maximum hip and knee flexion. The examiner passively brings the affected leg into extension, abduction, and external rotation.

potpuno nestanu ili se znatno smanje boli prisutne pri izvođenju kliničkih testova prije aplikacije anestetika, test je pozitivan i uzrok bolesnikovih tegoba u samom je zglobu. Zbog potencijalne hondrotoksičnosti lokalnog anestetika, a i invazivnosti samog testa, u bolesnika s FAI može se zamjenski primijeniti Ribasov kompresijsko-dekompresijski test (slika 3.b).³⁹

Uvijek valja načiniti anteroposteriornu (dalje u tekstu AP) rendgensku snimku zdjelice, a ne samo rendgensku snimku jednog kuka, jer se samo na snimci zdjelice (zbog centralnog položaja žarišta izvora rendgenskih zraka) mogu točno ocjenjivati znakovi važni za dijagnozu FAI poput pri-

mjerice znaka preklapanja ruba acetabuluma (engl. *cross-over sign*) (slika 4.a). Dodatno se na toj snimci ocjenjuju degenerativne promjene kuka (zbog čega se preporučuje snimku učiniti u stojećem položaju bolesnika), kongruentnost zglobnih tijela, natkrivenost glave femura, dubina acetabuluma, izgled glave femura (u slučaju AVN), SI zglobovi te prikazani dio lumbalne kralježnice. Osim AP snimke zdjelice uvijek valja načiniti modificiranu snimku kuka po Dunnu (anteroposteriorna snimka kuka u položaju bolesnika na leđima dok je natkoljenica u 45° fleksije i 20° abdukcije) radi ocjene prednje strane prijelaza glave u vrat femura (slika 4.b). Dodatno se čini i snimka lažnog profila



Slika 2. Fitzgeraldovi testovi za oštećenje labruma smatraju se pozitivnima ako se prilikom njihova izvođenja pojavi bol u ispitivanom kuku, i to ili s preskokom u kuku ili bez njega. Test za ispitivanje oštećenja prednjeg dijela labruma čini se u položaju bolesnika na leđima, i to tako da se kuk iz položaja a) fleksije, vanjske rotacije i abdukcije premjesti b) i c) u ekstenziju, unutarnju rotaciju i adukciju. Pri testu za ispitivanje oštećenja stražnjeg dijela labruma kuk se iz položaja d) fleksije, unutarnje rotacije i adukcije premjesti u e) i f) ekstenziju, vanjsku rotaciju i abdukciju.

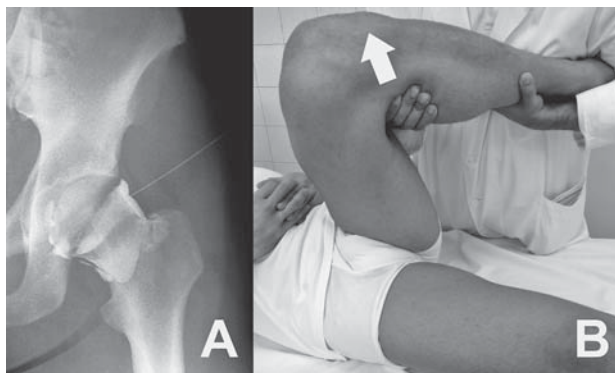
Figure 2. Fitzgerald's tests for labral tears are considered to be positive if there is pain either with or without a «click» in the symptomatic hip. The test for the anterior labral tear is performed on a patient in the supine position by moving a) a flexed, externally rotated, and fully abducted hip into b) and c) extension, internal rotation and adduction. Testing the posterior labral tear d) a flexed, internally rotated, and fully adducted hip is being placed into e) and f) extension, external rotation and abduction.

kuka kako bi se procijenila prednja natkrivenost glave femura, ali i početne degenerativne promjene u kuku koje se najprije razvijaju u superolateralnom dijelu zgloba.

Zlatni standard dijagnostičke obrade kuka u slučaju kliničke sumnje na unutarzglobnu patologiju danas je MR s unutarzglobnom ili intravenskom primjenom kontrasta (gadolinij) (engl. *Magnetic Resonance Arthrography*, dalje u tekstu MRA) (slika 4.c).^{40,41} No, unatoč izvrsnoj pozitivnoj predikcijskoj vrijednosti u dijagnosticiranju ozljeda labruma i promjena zglobne hrskavice MRA ima ograničenu osjetljivost.⁴² Stoga se ističe da negativan nalaz MRA u slučaju kliničke sumnje na leziju labruma ne odbacuje mogućnost njezina postojanja i tada liječnik sam donosi odluku o daljnjem liječenju takvog bolesnika. U dvojbim situacijama kad klinička slika i simptomatologija nisu u skladu s nalazom MR-a od koristi mogu biti kompjutorizirana tomografija (CT) i scintigrafija kosti tehnecijem.

Artroskopska operacijska tehnika

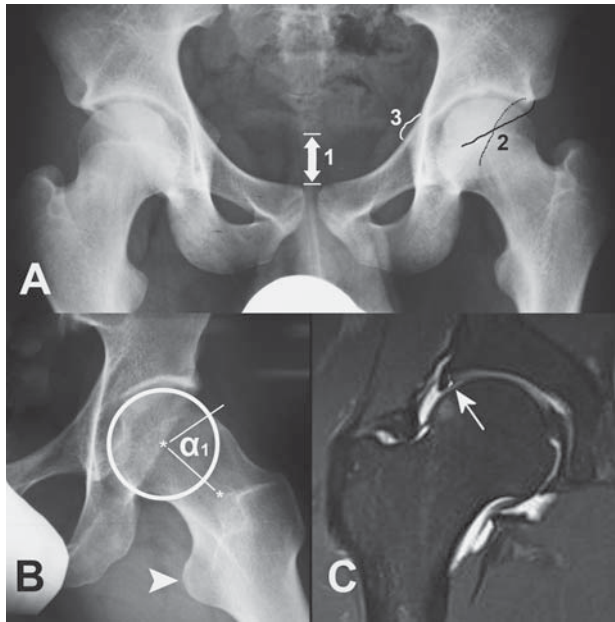
Artroskopija kuka čini se u ležećem položaju bolesnika ili na leđima ili na boku.³⁸ Položaj na leđima (slika 5) odgovara većini kirurga jer se u tom položaju obavlja većina kirurških zahvata u kuku čime im je olakšana orijentacija tijekom artroskopije, a i za trakciju kuka nije potrebno imati posebno prilagođenu opremu, već se rabi standardni stol za trakciju. Osim toga, u tom je položaju omogućena mobilizacija kuka pa se tijekom operacije može dinamički ispitati postoji li sraz između vrata femura i ruba acetabuluma. Jedina prednost položaja na boku jest ta što se u pretilih bolesnika masno tkivo silom težom jednostavnije razmiče s velikog trohantera koji je primarni orijentir za uvođenje instrumenata.



Slika 3. a) Lidokainski test činimo uvijek pod kontrolom rendgena. Spinalnom iglom od 22G injicira se unutar zgloba kontrastno sredstvo pomiješano s lidokainom, a test se smatra pozitivnim ako nakon 10-ak minuta dođe do znatnog smanjenja tegoba u bolesnikovu kuku; b) Ribasov kompresijsko-dekompresijski test može zamijeniti lidokainski test. Čini se identično kao i test FADIR dok se ne pojavi bol u kuku (kompresija), a onda se u tom položaju učini trakcija natkoljenice i na taj način rastereti kuk. Test se smatra pozitivnim ako to rasterećenje trenutačno smanji bol u kuku.

Figure 3. a) The lidocaine test is always performed under x-ray control. Contrast medium mixed with lidocaine is administered into the hip joint by a 22G spinal needle, and the test is considered positive if the patient's hip symptoms significantly diminish after 10 minutes; b) Ribas' compression-decompression test can replace the lidocaine test. It is performed the same way as the FADIR test until the patient starts to feel pain in the examined hip (compression). Femoral traction is then induced, and by that the decompression of investigated hip is achieved. If immediate pain relief is reported by the patient, the test is considered positive.

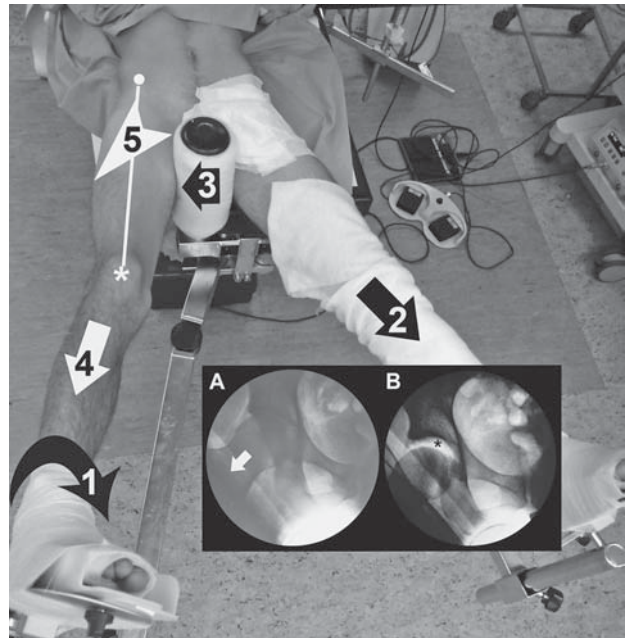
Sama artroskopija kuka može se činiti na dva načina. Uobičajeno se zglob kuka prvo distrahiru (8 do 10 mm) te se



Slika 4. a) Tehnički ispravno učinjena anteroposteriorna rendgenska snimka zdjelice (vrh koccigisa nalazi se unutar 2 cm od pubične simfize (1) na kojoj se može uočiti retroverzija acetabuluma s pomoću znaka preklapanja stražnjeg (isprekidana crta) i prednjeg ruba (puna crta) acetabuluma (engl. cross-over sign) (2) te znaka spine ishijadične kosti (3); b) Modificirana snimka kuka po Dunnu rabi se za procjenu asferičnosti prednjeg dijela glave femura. Asferičnost glave femura određuje se α -kutom čiji je vrh u centru glave femura. Krakove α -kuta čine os vrata femura i linija koja spaja centar rotacije s točkom gdje se sastaju kružnica koja okružuje glavu femura i prednji dio vrata femura. Vrh strelice pokazuje mali trohanter koji upućuje na stražnji dio femura. Ako je α -kut veći od 60° , smatra se patološkim;⁹⁸ c) MR artrografija kuka (koronarni presjek), strelica pokazuje mjesto rupture anterosuperiornog dijela labruma.

Figure 4. a) Technically adequate anteroposterior radiograph of a pelvis (tip of coccyges is within 2 cm from the pubic symphysis) (1) allows assessment of acetabular retroversion by a cross-over sign in which the dashed line presents the posterior acetabular wall and the continuous line presents the anterior acetabular wall (2), and ischial spine sign (3); b) the Modified Dunn view is used for assessment of anterior femoral head asphericity. The size of the asphericity is determined by α angle whose tip is in the centre of the femoral head. Arms of the α angle are formed by the femoral neck shaft, and by the line which connects the centre of the femoral head with a point where the femoral head circle and the anterior femoral neck outline meet. The tip of the arrow points at the trochanter minor, i.e. posterior part of the femur. If α angle is greater than 60° , it is considered pathological;⁹⁸ c) MRA of a hip (coronal section), the arrow points at the anterosuperior labral rupture.

potom pod kontrolom dijaskopa uđe instrumentima u centralni dio zgloba, a poslije se nakon popuštanja trakcije, i to u fleksiji kuka čini artroskopija perifernog dijela zgloba. Thierry Boyer i Alexis Nogier iz Pariza (voditelji edukacijskog programa »Inside the hip«; www.healthforhealth.org) popularizirali su drugu operacijsku tehniku pod nazivom »prvo periferija« (engl. *periphery first*). Tom se operacijskom tehnikom prvo ulazi u periferni dio zgloba kuka koji je u fleksiji od 40-ak stupnjeva (kontrola dijaskopa pritom najčešće nije potrebna) (slika 6), a poslije se pod kontrolom artroskopa načini potrebna trakcija kuka i uvedu instrumenti u centralni dio zgloba. Time se smanjuje intraoperacijsko izlaganje bolesnika ionizirajućem zračenju, sila potrebna za distrakciju zgloba, trajanje trakcije te rizik od iatrogenih ozljeda hrskavice i labruma tijekom artroskopije kuka.⁴³ Zbog tih se prednosti u Klinici za ortopediju KBC-a Zagreb (dalje u tekstu Klinika) artroskopije kuka čine u položaju na



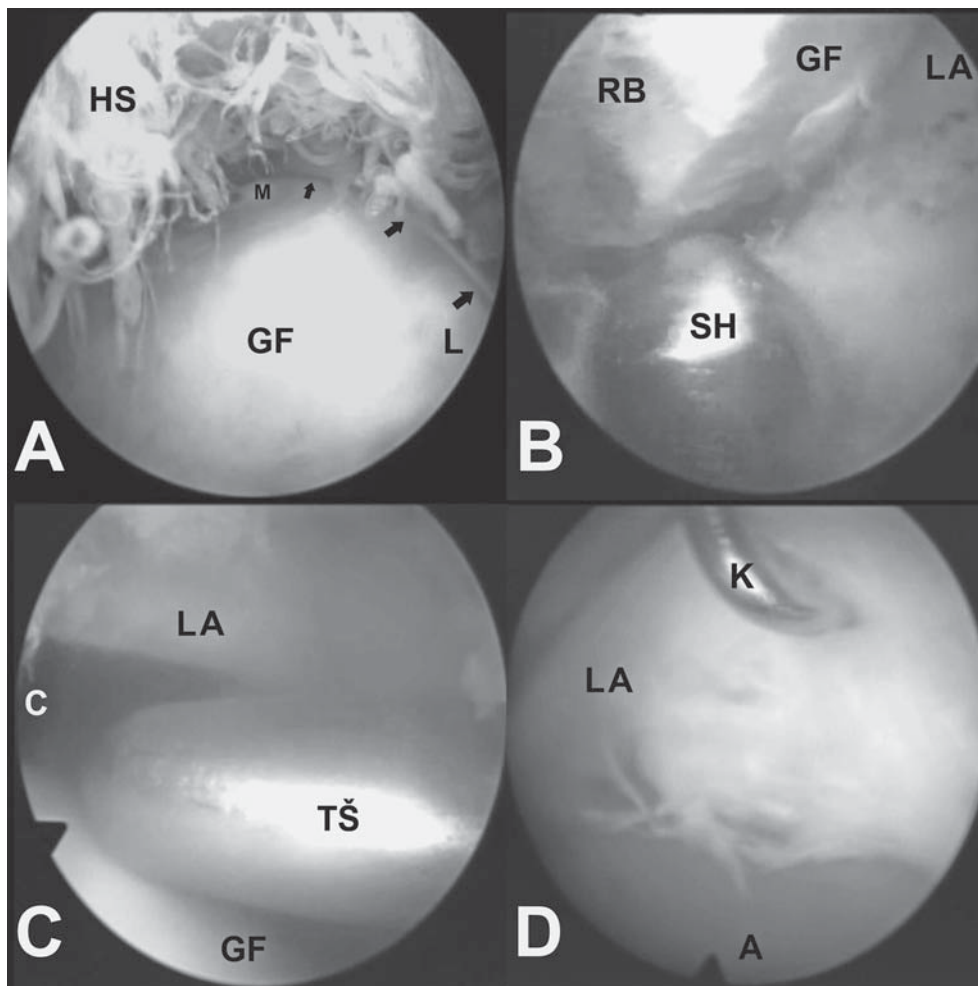
Slika 5. Prije početka artroskopije kuka bolesnik se smješta na traksijski stol. Noga koja se operira postavlja se u 10-ak stupnjeva abdukcije, neutralnu fleksiju-ekstenziju i rotaciju. Neutralna rotacija (usmjerenje patelle (bijela *) prema gore) postiže se prikladnom unutarnjom rotacijom noge koja se operira (1). Noga koja se ne operira postavi se u 45 do 60° abdukcije i blago se istegne (2) kako bi služila kao kontratrakcija za lateralizaciju natkoljenice noge koja se operira (3). Sama trakcija povlači nogu koja se operira prema distalno (4). Na taj se način stvara željeno vektorsko usmjerenje trakcije operirane noge prema distalno i lateralno, tj. u smjeru vrata femura (broj 5 te bijela strelica na manjoj slici A). Linija koja spaja spinu ilijaku anterior superior (\circ) s patelom (bijela *) označava sigurnosnu granicu tijekom artroskopije kuka jer se medijalno od te linije nalaze femoralne neurovaskularne strukture. Prije pranja operacijskog polja pod kontrolom dijaskopa provjeri se distraktibilnost operiranog kuka (manje slike A i B). Na slici B vidljiv je vakuumski fenomen koji obično nastaje distrakcijom kuka (crna *).

Figure 5. The patient is placed on a traction table before hip arthroscopy. The leg to be operated on is placed at a 10 degree angle of abduction, neutral flexion-extension and rotation. Neutral rotation (patella is pointed straight upward (white *)) is achieved by appropriate internal rotation of the leg to be operated on (1). The other leg is positioned at a 45° to 60° angle of abduction and it is gently pulled (2) to serve as countertraction for femoral lateralization of the leg to be operated (3). Leg traction pulls the leg to be operated distally (4). Appropriate vector of force for desired lateral and distal distraction (in the direction of the femoral neck shaft) of the leg to be operated is achieved by that (number 5 and white arrow at smaller figure A). The line which connects the superior anterior iliac spine (\circ) and patella (white *) presents the safety margin during hip arthroscopy as femoral neurovascular structures are situated medially from the line. Before the operative field is washed, distractibility of the hip is checked (smaller figures A and B). Vacuum phenomenon which usually arises from hip traction is visible on the figure B (black *).

leđima prvo ulazeći u periferni dio zgloba kuka te će osnove te tehnike i biti prikazane u ovom radu.

Anestezija za artroskopiju kuka može biti opća ili spinalna, ali valja istaknuti da je uz spinalnu anesteziju uvijek potrebna i dodatna mišićna relaksacija. Veoma je važno tijekom zahvata bolesnika uvesti u hipotenziju kako bi se smanjilo krvarenje, a time poboljšala vizualizacija. Unutarzglobna vizualizacija može se poboljšati i povišenjem tlaka i protoka tekućine kojom se distendira zglob, no to povećava opasnost od ekstravazacije tekućine u okolno tkivo i nastanka komplikacija vezanih uz to.

Dok artroskopske zahvate na drugim zglobovima činimo standardnim instrumentima, za artroskopiju kuka načinjene



Slika 6. Artroskopski prikaz kuka: a) Periferija kuka neposredno nakon ulaska u zglob: GF – glava femura, HS – hipertrofična sinovija, M – medijalno, L – lateralno, strelice pokazuju labrum koji pranja na glavu femura; b) Resekcija asferičnog dijela glave femura: LA – labrum, GF – glava femura, RB – resecirani »bump«, SH – motorizirani instrument (engl. shaver); c) Ulaz u centralni dio zgloba kuka (C) pod kontrolom artroskopa: GF – glava femura, LA – labrum, TŠ – tupi šipka; d) Izgled rupture labruma: LA – labrum, A – acetabulum, K – sonda za ispitivanje.

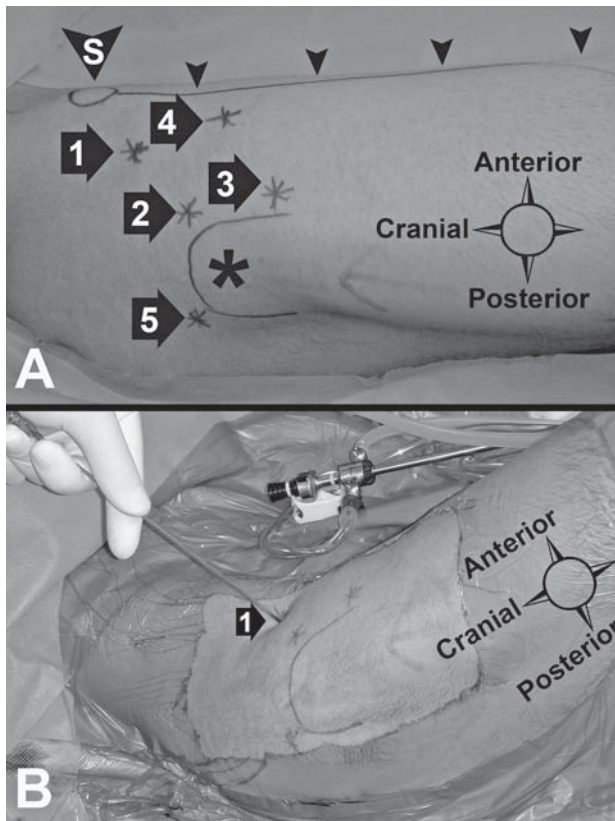
Figure 6. Arthroscopic view of the hip: a) Periphery of hip joint immediately upon entering the joint: GF – femoral head, HS – hypertrophic synovial tissue, M – medial, L – lateral, arrows are pointing at labrum which seals to the femoral head; b) Resection of aspherical part of femoral head: LA – labrum, GF – femoral head, RB – resected »bump«, SH – shaver; c) Entrance to the central part of the hip joint (C) under arthroscopic control: GF – femoral head, LA – labrum, TŠ – blunt rod; d) Presentation of a labral rupture: LA – labrum, A – acetabulum, K – joint probe.

su produžene optike, košuljice za optike i instrumenti. Osim toga, kako bi se osigurala primjerena vidljivost unutar zgloba kuka, uvijek se tijekom zahvata rabe optike i od 30° i od 70° zakrivljenosti. Naime, mijenjanjem optika tijekom zahvata osigurava se odličan pregled cijelog zgloba unatoč njegovoj ograničenoj pokretljivosti. Da bi se optika i instrumenti uveli u zglob kuka, potrebno je s pomoću posebno izrađenih kanuliranih opturatora načiniti otvor u zglobnoj čahuri i postupno ga povećavati. Nakon stvaranja otvora potrebnog promjera u zglob se uvode optika i instrumenti te se počinje artroskopijom kuka. Uvođenje i izmjena instrumenta tijekom zahvata olakšani su uporabom prikladnih kanila i žljebova posebno načinjenih za artroskopiju kuka.

Prije početka zahvata sterilnim flomasterom označi se spina ilijaka anterior superior (dalje u tekstu SIAS) te se od nje povuče ravna linija do središta patele. Ona služi kao sigurnosna granica tijekom artroskopije kuka jer se medijalno od nje nalazi femoralni krvožilni snop čije oštećenje tijekom zahvata izbjegavamo držeći se lateralno od linije. Potom se s lateralne strane natkoljenice označi i veliki

trohanter, a zatim ovisno o tim orijentirima i mjesta ulaza u zglob (slika 7). Pri činjenju portala prvo se vrh duge igle uvede u zglob kuka, a zatim se preko te igle u zglob uvede žica vodilica. Nožem se uz žicu vodilicu razreže samo koža i površni dio potkožja u duljini od 1 cm s ciljem da se smanji rizik od ozljeđivanja osjetnih femoralnih živaca, primjerice lateralnoga kutanog femoralnog živca (lat. *n. cutaneus femoris lateralis*).

Kao što je već istaknuto danas se u Klinici artroskopija kuka počinje u periferiji zgloba. U zglob se uvodi optika kroz proksimalni anterolateralni ulaz prilikom čega je kuk u položaju od 40-ak stupnjeva fleksije. Potom se pod kontrolom artroskopa čini srednji anterolateralni ulaz kroz koji se uvode instrumenti u zglob. Zglob kuka može se tada pomicati u svim željenim smjerovima olakšavajući tako pregled i rad u perifernom dijelu zgloba. Nakon što se završi s artroskopijom perifernog dijela zgloba kuk se ispruža do 15-ak stupnjeva fleksije te se aducira kako bi se stvorio lateralni potisak držača na proksimalni medijalni dio natkoljenice. Potom se čini trakcija noge koje se kuk operira sve dok pod



Slika 7. Arthroscopijski ulazi koji se rabe prilikom artroskopije kuka: a) Sigurna linija između spine ilijake anterior superior (S) i patele označena je vrhovima strelica. Ulazi se čine samo lateralno od sigurne linije. Uobičajeni ulazi jesu: proksimalni (1), srednji (2), distalni anterolateralni ulaz (3), anteriorni ulaz (4) i posteriorni ulaz (5). Zvijezda (*) označava veliki trohanter; b) Ulaz u periferiju kuka kroz proksimalni anterolateralni ulaz (1) – kuk se nalazi u 40-ak stupnjeva fleksije, a vrh igle usmjeren je prema distalno, medijalno i posteriorno, tj. prema anterolateralnom dijelu prijelaza glave u vrat femura.

Figure 7. Arthroscopic portals used for hip arthroscopy: a) Safety line between superior anterior iliac spine (1) and patella is marked by arrowheads. Portals are made strictly on the lateral side of the safety line. Commonly used portals are: proximal (1) medial (2) and distal anterolateral portal (3), anterior portal (4) and posterior portal (5). The star (*) is pointing at greater trochanter; b) Entrance to the periphery of the hip joint through the proximal anterolateral portal (1) – hip is placed at about 40° angle of flexion, and the tip of the needle is directed distally, medially and posteriorly, i.e. towards the anterolateral part of the femoral head neck junction.

kontrolom artroskopa smještenog u proksimalnom anterolateralnom ulazu ne bude moguće uvesti tupu metalnu šipku iz srednjeg anterolateralnog ulaza u centralni dio zgloba između labruma i glave femura. Navedenim se izbjegavaju iatrogena oštećenja labruma i hrskavice te prekomjerna trakcija. Tada se iz proksimalnog anterolateralnog ulaza izvadi artroskopska optika te se preko tupe metalne šipke prvo uvede artroskopska košuljica, a zatim i optika u centralni dio zgloba. Ovisno o potrebama načine se potom anteriorni, distalni anterolateralni i posterolateralni ulazi. Pri činjenju anteriornog ulaza treba ostati lateralno od sigurnosne linije kako bi se izbjeglo oštećenje femoralnoga krvožilnog snopa, dok pri činjenju posterolateralnog ulaza noga treba biti u neutralnoj rotaciji jer vanjska rotacija pomiče veliki trohanter prema straga i izlaže ishijadični živac (lat. *n. ischiadicus*) povećanom riziku od ozljeđivanja. Nakon završetka artroskopije centralnog dijela zgloba kuka otpušta

se trakcija te se još jedanput može učiniti dinamičko testiranje kuka pod kontrolom optike. Postavi se unutarzglobna drenaža te se neresorptivnim šavovima zašije koža ulaznih mjesta.

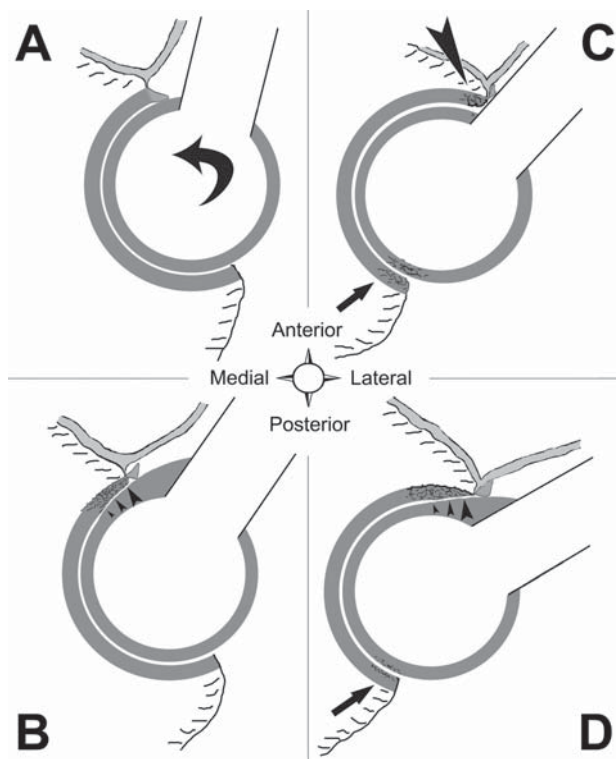
Noga se prvih dana nakon operacije nastoji zadržati u ekstenziji i unutarnjoj rotaciji. Neki rabe i zaštitnu ortoza koja ograničava fleksiju i abdukciju operiranog kuka u hodu te ortoza koja prevenira vanjsku rotaciju operirane noge u snu bolesnika.⁴⁴ Neovisno o uporabi ortoza, nakon vađenja drenova savjetuje se svakodnevno kontinuirano pasivno razgibavanje (kinetek) tijekom 2 do 4 tjedna s ciljem da se onemogući stvaranje unutarzglobnih priraslica. Bolesnici hodaju uz pomoć štaka, a opterećenje na operiranu nogu ovisi o unutarzglobnom nalazu i učinjenoj operaciji. Radi prevencije ektopičnih osifikacija bolesnicima se daje indometacin u dozi od 75 mg na dan tijekom 5 tjedana.^{45,46}

Femoroacetabularni sindrom sraza

Ganz i sur.^{3,47} prepoznali su da deformacije vrata femura i/ili acetabuluma, uzrokujući sraz između vrata femura i ruba acetabuluma, dovode do oštećenja labruma i acetabularne hrskavice, što se klinički očituje pojavom boli i ograničenja kretanja u kuku te su nazvali taj sindrom FAI. Ubrzo su povezali i posljedice FAI s nastankom degenerativnih promjena u kuku,⁴⁸ što je privuklo veliku pozornost liječnika koji se bave liječenjem bolesti kuka i od tada je počeo eksponencijalni porast broja istraživanja o FAI. Dva su osnovna uzroka FAI (slika 8).³⁹ Jedan je deformacija prijelaza glave u vrat femura, što se u anglosaskoj literaturi naziva »cam« (engl. *cam* – *ekscentrični kotač, brijeg*) (slika 4.b), dok je drugi deformacija ruba acetabuluma, što se naziva »pincer« (engl. *pincer* – *stisnuti, obuhvatiti*). Istodobno mogu biti prisutne obje deformacije, što onda nazivamo mješovitim oblikom FAI. Tako su primjerice Byrd i Jones izvjestili da je od 100 bolesnika operiranih zbog FAI njih 63% imalo *cam*, 18% *pincer*, a 19% mješoviti oblik FAI.⁴⁹ Uočeno je da se simptomatski *cam* FAI češće javlja u muškaraca u dobi od 30-ak godina života, dok je *pincer* FAI učestaliji u žena u dobi od 40-ak godina života. Bitno je istaknuti da *cam* FAI dovodi do znatno većih oštećenja zglobne hrskavice od *pincer* FAI na mjestu sraza. No, ima ljudi koji imaju radiološke kriterije za FAI, a nemaju simptome vezane uz FAI.⁵⁰

Iako sraz između vrata femura i ruba acetabuluma teoretski može nastati u svim dijelovima kuka, ipak se najčešće događa u anterolateralnom dijelu zgloba (gdje je obično smještena *cam*-deformacija) pri fleksiji i različitim stupnjevima unutarnje rotacije kuka.⁵¹ Zbog toga je u tih bolesnika često prisutno ograničenje unutarnje rotacije u flektiranom položaju kuka. Bolesnici s FAI obično se žale na bol u preponi nakon tjelesne aktivnosti koja se širi distalno prema medijalnoj strani koljena. Ta se bol u preponi katkad javlja i samo nakon dužeg sjedenja s flektiranim kukom. Obično su bolesnici svjesni ograničenja kretanja u kuku i prije pojave boli.

Liječenje FAI primarno je usmjereno na korekciju koštanih deformacija koje uzrokuju sraz, a potom i na liječenje oštećenja labruma i hrskavice. Premda je zlatni standard u liječenju FAI otvorena toaleta kuka, artroskopsko liječenje danas daje usporedive rezultate uz brži oporavak i bolje kratkoročne rezultate.⁵² Byrd i Jones⁴⁹ izvjestili su o dobrim i odličnim rezultatima u 79% artroskopski operiranih bolesnika s FAI čija je prosječna životna dob u času operacije bila 34 godine. No, autori te studije istaknuli su zabrinutost što je čak 97% bolesnika imalo oštećenja acetabularne hr-



Slika 8. Shematski prikaz femoroacetabularnog sraza (engl. Femoro Acetabular Impingement (FAI)): a) Ako postoji uredan prijelaz glave u vrat femura i uredna orijentacija (anteverzija) acetabuluma, pri kretanju kuka (zavijena strelica) ne dolazi do FAI; b) Ako postoji asferičnost prijelaza glave u vrat femura (engl. cam), taj nesferični dio glave utiskuje se u acetabulum i oštećuje labrum i hrskavicu acetabuluma (vrhovi strelica). Navedeni tip FAI naziva se »cam FAI«; c) Ako prednji rub acetabuluma previše obuhvaća glavu femura (engl. pincer), dolazi do rubnog kontakta između vrata femura i ruba acetabuluma, što oštećuje labrum na mjestu kontakta (velika glava strelice), a može dovesti i do oštećenja hrskavice na drugoj strani acetabuluma (strelica). Navedeni tip FAI naziva se »pincer FAI«. d) Ako su obje deformacije istodobno prisutne, riječ je o mješovitom obliku FAI u kojem nastaju oštećenja i labruma i acetabularne hrskavice s jedne strane (vrhovi strelica) te oštećenja hrskavice s druge strane acetabuluma (strelica).

Figure 8. Schematic presentation of FAI: a) If there is a normal femoral head-neck junction and normal acetabular orientation (anteversion), there will be no FAI within hip movements (curved arrow); b) If there is asphericity at femoral head-neck junction (cam), the aspherical part of the femoral head enters acetabulum and damages the labrum and acetabular cartilage (arrowheads). That type of FAI is called »cam FAI«; c) If the anterior acetabular rim overly covers femoral head (pincer), there will be contact between the femoral neck and acetabular rim which damages labrum at the place of the contact (large arrowhead); and it can also cause cartilage injury on the other side of the acetabulum (arrow). That type of impingement is called »pincer FAI«; d) If both of the deformations are simultaneously present, it is so called mixed FAI. In that type of FAI, labral and acetabular chondral injuries (arrowheads) occur on one side of the acetabulum and chondral injuries occur on the other side of the acetabulum (arrow).

skavice, a 92% bolesnika oštećenje labruma. Odlični rezultati opisani su i u liječenju FAI u 60 adolescenata.⁵³ Ponovna artroskopija kuka bila je potrebna u 8 djevojčica (13%) zbog – kako se pokazalo – fibroznih priraslica između čahure i labruma. Tijekom prosječnoga trogodišnjeg poslijeoperacijskog praćenja (od 2 do 5 godina) modificirani Harris Hip Score narastao je sa srednjih 57 na 91 ($p < 0,001$). Liječenje FAI nije rezervirano samo za sportaše i mlade. No, svakako treba istaknuti da se lošiji rezultati liječenja očekuju u bolesnika koji imaju uznapredovale degenerativne promjene

(primjerice kad je širina zglobne pukotine na rendgenskim snimkama kuka 2 mm ili manje)⁵⁴ i ako tegobe traju dulje od 6 mjeseci⁵⁵ te je u takvim slučajevima češće potrebna ranija ugradnja TEP kuka.³⁵

Izolirane ozljede i oštećenja labruma

Acetabularni je labrum hrskavično-vezivna struktura koja obrubljuje acetabulum i čini granicu između centralnog i perifernog dijela zgloba.⁵⁶ Na poprečnom presjeku labrum je trokutasta oblika, a razlikuje se njegova hrskavična i kapsularna strana (treća strana labruma »drži se« koštanog acetabularnog ruba). Obično nema makroskopski vidljivog prijelaza između zglobne hrskavice acetabuluma i hrskavične strane labruma. S druge strane, između zglobne čahure kuka i kapsularne strane labruma nalazi se kapsulo-labralni recessus u kojem se nalazi dobro vaskularizirano rahlo vezivno tkivo. Labrum nema intrinzičke vaskularizacije, već krvnu opskrbu dobiva iz radijalno usmjerenih grana periacetabularnog krvožilnog prstena koji se nalazi s kapsularne strane na spoju labruma i kosti.⁵⁷ Vaskularizacija labruma smanjuje se od kapsularne prema hrskavičnoj strani. Za razliku od meniska u koljenu, acetabularni je labrum izrazito dobro inerviran, što podupire mišljenje da i izolirana ozljeda labruma može biti primarni uzrok boli u kuku. Neoštećeni labrum ima više funkcija. Pridonosi stabilnosti kuka stvarajući negativan tlak u centralnom dijelu zgloba u slučaju distrakcije zglobnih tijela. Kod opterećenja zgloba smanjuje opterećenje zglobnih površina tako što poput brtve usporava izlaz zglobne tekućine iz centralnog dijela zgloba.

Ozljede labruma najčešći su intraoperacijski nalaz u bolesnika kojima se čini artroskopija kuka te najčešći uzrok mehaničkih tegoba u kuku.⁵⁶ Rupture labruma uglavnom se događaju pri jačoj traumi (npr. dislokacije ili sublukacije kuka),⁵⁸ ili kao posljedica koštanih abnormalnosti (npr. razvojni poremećaj kuka, FAI),⁵⁹ a rijetko mogu biti i izoliran problem u kuku (posljedica naglih iznenadnih rotacija s fleksijom kuka).⁶⁰ Poremećaj funkcije labruma nastao njegovom rupturom može uzrokovati povećano opterećenje zglobne hrskavice i brži razvoj degenerativnih promjena u kuku.⁵⁶

Bolesnici s rupturom labruma obično se žale na umjerenu do jaku bol u preponi koja je povezana s aktivnosti, a kod 71% bolesnika bol se javlja i noću.⁵⁸ Ovisno o dijelu acetabuluma gdje je smještena ruptura labruma (najčešće je to u prednjem dijelu acetabuluma), sraz između vrata femura i ruba acetabuluma pri prije navedenim kliničkim testovima (primjerice testom FADIR) može uzrokovati bolnost ili pojačanje bolnosti, a katkad i preskok u kuku te time učvrstiti kliničku sumnju na rupturu labruma. MR ili MRA mogu potvrditi da je riječ o rupturi labruma, no negativan nalaz i dalje ne isključuje postojanje rupture labruma⁴² te se u dvojbjenim slučajevima savjetuje načiniti lidokainski test.

Artroskopsko liječenje ruptura labruma sastoji se ili od resekcije puknutog dijela labruma, tzv. labrektomije, ili od refiksacije labruma za rub acetabuluma.⁵⁶ Oštećenja i rupture smještene unutar labruma obično se moraju odstraniti, dok se rupture labruma na spoju labruma za rub acetabuluma nastoje refiksirati s pomoću koštanih sidara jer je uočeno da refiksacije labruma u odnosu na labrektomije daju bolje srednjoročne rezultate.⁶¹ No, još je rano davati konačne sudove o nužnosti i racionalnosti rekonstrukcije labruma jer postoje izvještaji o dugoročnim dobrim rezultatima bez degenerativnih promjena i 16 godina nakon labrektomije.⁶²

Izolirana oštećenja hrskavičnog pokrova acetabulumu ili glave femura

Mnoštvo je uzroka koji mogu uzrokovati klinički značajna oštećenja zglobne hrskavice u kuku koja zahtijevaju operacijsko liječenje, a mogu biti akutna, kronična, traumatska i atraumatska.³⁸ Ovisno o debljini sloja hrskavice koji je oštećen razlikuju se djelomična i potpuna oštećenja. Akutna oštećenja hrskavice nastaju dislokacijom ili subluksacijom zgloba kuka ili pak direktnim udarcem u kuk (udarac u veliki trohanter u smjeru osi vrata femura). Kronična oštećenja mogu nastati kao posljedica rupture labruma, FAI, slobodnih zglobnih tijela, zlovojnog poremećaja kuka, posljedice poskliza (epifizeolize) glave femura, AVN glave femura ili degenerativnih promjena. Klinička slika oštećenja hrskavice vezana je uz uzrok nastanka oštećenja i ne postoji specifičan klinički test kojim bi se potvrdila ili odbacila mogućnost postojanja oštećenja hrskavice kuka. MR je važna dijagnostička metoda u procjeni oštećenja hrskavice, ali ima malu osjetljivost u otkrivanju ranih promjena. Novije MR-tehnike, poput dGEMRIC (engl. *delayed gadolinium-enhanced MRI of cartilage*), omogućuju analizu mikrostrukture hrskavice, odnosno najranije promjene, ali za sada se one rabe većinom u istraživačke svrhe.⁶³

Mogućnosti artroskopskog liječenja oštećenja hrskavice u kuku, identično kao i u drugim zglobovima, ovise o uzroku i opsegu oštećenja.⁷ Jedan od najčešće činjenih postupaka u liječenju oštećenja hrskavice kuka jesu abrazijska hondroplastika ili mikrofrakture kojima se potiče stvaranje fibrokartilaginog tkiva koje nadomješta oštećenu hrskavicu.⁶⁴ Metoda mikrofrakture pokazala se i u kuku sigurnom i djelotvornom metodom liječenja hrskavičnih oštećenja. Osim mikrofrakture artroskopski se u liječenju hrskavičnih oštećenja čini i transplantacija autolognih hondrocita,⁶⁵ lijepljenje nestabilne hrskavice fibrinskim ljepilom,⁶⁶ ispunjavanje defekata hrskavice i suphondralnih cista sintetičkim materijalima,⁶⁷ no i tu će trebati pričekati dugoročne rezultate liječenja.

Sinovijalne bolesti kuka

Artroskopskom sinoviektomijom mogu se liječiti sinovitis kuka različita uzroka kao što su primjerice sinovitis uzrokovan reumatoidnim artritismom, hemofilijom, hondrokalcinozom, bakterijskom infekcijom te sinovitis u sklopu pigmentiranoga vilonodularnog sinovitisa i sinovijalne (osteo)hondromatoze.¹² Opisana je i uspješna primjena artroskopije kuka u dvojbjenim slučajevima tranzitornog sinovitisa u kuku.⁶⁸ Dobrobit sinoviektomije jest ublažavanje boli i povrat funkcije zgloba, kao i sprječavanje daljnje destrukcije zgloba. Prednosti činjenja artroskopske sinoviektomije kuka pred klasičnom artrotomijom očituju se u manjem broju recidiva, bržem oporavku i manjem riziku od komplikacija.^{69,70} No, današnjom operativnom tehnikom artroskopije kuka potpuna sinoviektomija katkad nije izvodiva te se artroskopska sinoviektomija povremeno mora kombinirati i s otvorenim sinoviektomijom.³⁸ Posebno su teško pristupačni posteriorni i posteroinferiorni dio zgloba pa se konačna odluka o načinu liječenja sinovijalnih bolesti (artroskopski ili otvoreno) donosi zasebno za svakog bolesnika.

Ozljede i oštećenja ligamenta glave femura

Ligament glave femura (lat. *ligamentum capitis femoris*) koji se još naziva i okruglim ligamentom (lat. *ligamentum teres*) povezuje vrh glave femura s oba kraja acetabularne

udubine (lat. *fossa acetabuli*) i transverzalnim ligamentom (lat. *ligamentum transversum acetabuli*) koji premošćuje acetabularnu incizuru. Taj ligament pridonosi stabilnosti kuka kad je zglob u vanjskoj rotaciji i fleksiji te u unutarnjoj rotaciji i ekstenziji, a njegova ozljeda može uzrokovati osjećaj nestabilnosti u kuku.⁷¹ Osim toga, u bolesnika s rupturama ligamenta glave femura javlja se i bol »duboko« u preponi te mehaničke smetnje u smislu blokada, preskoka i škljocaja u zglobu kuka.⁷² Kako su navedeni simptomi svojstveni i drugim unutarzglobnim poremećajima, a MRA ima nisku preciznost i osjetljivost u postavljanju dijagnoze,⁷³ ozljede ligamenta glave femura otkrivaju se uglavnom intraoperacijski, i to u 3,9% artroskopija kuka.²⁴ Rupture ligamenta glave femura klasificiraju se na dva načina. Gray i Villar⁹ razlikuju potpune, djelomične ili degenerativne rupture ligamenta glave femura, dok ih Boster i sur.⁷³ klasificiraju na one gdje ruptura zahvaća manje od 50% poprečnog presjeka ligamenta, one gdje ruptura zahvaća više od 50% poprečnog presjeka ligamenta te potpune rupturama ligamenta.

Artroskopsko čišćenje promijenjenog⁷⁴ ili ostataka puknutog ligamenta glave femura^{72,75} pokazalo se barem kratkoročno vrlo uspješnim načinom liječenja. No, važnost koju taj ligament ima za osjećaj stabilnosti kuka,⁷⁶ pogotovo u bolesnika sa slabije razvijenim ili oštećenim pasivnim stabilizatorima kuka,⁷⁷ doveo je do razvoja artroskopskih tehnika rekonstrukcije ligamenta glave femura.^{78,79}

Komplikacije

Ako se pravilno čini, artroskopija kuka može se smatrati sigurnom operacijskom metodom s niskom učestalosti komplikacija (od 1,4%⁸⁰ do 4%⁸¹), koje su uglavnom blage i prolazne poput neuropraksije, krvarenja iz ulaza, hematoma te puknuća instrumenata u tijelu bolesnika. No, iako iznimno rijetko, opisana je i pojava klinički važnih komplikacija poput iatrogenih ozljeda labruma⁸² i hrskavice koje se najčešće događaju prilikom postavljanja ulaza, trajnog oštećenja živca ishijadičusa,⁸³ prijeloma gležnja,⁸⁴ bakterijske infekcije zgloba,⁸⁰ okluzije arterija potkoljenice,⁸⁵ duboke venske tromboze,⁸⁶ tromboembolije,⁸⁷ AVN glave femura,^{88,89} akutnih poslijeoperacijskih dislokacija kuka,⁹⁰ a i postupnih subluksacija glave femura.⁹¹ Problem koji ugrožava život jest ekstravazacija tekućine upotrijebljene tijekom artroskopije kuka u abdomen bolesnika⁹² koja može rezultirati abdominalnim kompartmentskim sindromom,⁹³ pleuralnim izljevom⁹⁴ i srčanim arestom.⁹⁵

Navedene osobitosti i ograničenja kod artroskopije kuka dodatno naglašavaju važnost dobre artroskopske vještine. Tako su primjerice Konan i sur.⁹⁶ uočili postojanje dugotrajne krivulje učenja artroskopije kuka pri kojoj od 30. do 70. operiranog bolesnika u iskusnog ortopeda dolazi do smanjenja učestalosti komplikacija i trajanja operacija. Osim toga, valja istaknuti i pojavu većeg broja infekcija nakon artroskopije kuka u ustanovama u kojima se činilo manje od 50 artroskopija na godinu, dok je njihova učestalost bila znatno manja u ustanovama u kojima se činilo više od 100 takvih zahvata na godinu.⁹⁷

Zaključak

Artroskopija kuka tijekom proteklog se desetljeća ukorijenila u svakodnevnoj ortopedskoj praksi. Uspješnost artroskopskog zahvata ovisi o pravilnoj indikaciji za kirurški zahvat, pravilno provedenoj rehabilitaciji te suradljivosti bolesnika, kao i njegovim realnim očekivanjima. Naime,

neke bolesti u zglobu kuka ne mogu se riješiti artroskopski, a tada se ni uz najbolju kiruršku tehniku i opremu neće postići rezultat kojim će bolesnik biti zadovoljan. Kako bi se poboljšao ishod operacija i smanjila učestalost komplikacija, artroskopije kuka treba činiti u centrima gdje se takvi zahvati učestalo čine.

LITERATURA

- Burman MS. Arthroscopy or the direct visualization of joints: an experimental cadaver study. 1931. *Clin Orthop Relat Res* 2001;(390):5–9.
- Eriksson E, Arvidsson I, Arvidsson H. Diagnostic and operative arthroscopy of the hip. *Orthopedics* 1986;9:169–76.
- Ganz R, Gill TJ, Gauthier E, Ganz K, Krügel N, Berlemann U. Surgical dislocation of the adult hip a technique with full access to the femoral head and acetabulum without the risk of avascular necrosis. *J Bone Joint Surg Br* 2001;83:1119–24.
- Genant HK, Jergeson HE, Heller M i sur. Magnetic resonance imaging of the hip. *Hip* 1985:150–5.
- Holgersson S, Brattström H, Mogensen B, Lidgren L. Arthroscopy of the hip in juvenile chronic arthritis. *J Pediatr Orthop* 1981;1:273–8.
- Suzuki S, Awaya G, Okada Y, Maekawa M, Ikeda T, Tada H. Arthroscopic diagnosis of ruptured acetabular labrum. *Acta Orthop Scand* 1986; 57:513–5.
- Sampson TG. Arthroscopic treatment for chondral lesions of the hip. *Clin Sports Med* 2011;30:331–48.
- Clohisey JC, McClure JT. Treatment of anterior femoroacetabular impingement with combined hip arthroscopy and limited anterior decompression. *Iowa Orthop J* 2005;25:164–71.
- Gray AJ, Villar RN. The ligamentum teres of the hip: an arthroscopic classification of its pathology. *Arthroscopy* 1997;13:575–8.
- Keene GS, Villar RN. Arthroscopic loose body retrieval following traumatic hip dislocation. *Injury* 1994;25:507–10.
- Gupta RK, Aggarwal V. Late arthroscopic retrieval of a bullet from hip joint. *Indian J Orthop* 2009;43:416–9.
- Krebs VE. The role of hip arthroscopy in the treatment of synovial disorders and loose bodies. *Clin Orthop Relat Res* 2003;(406):48–59.
- Byrd JW, Jones KS. Adhesive capsulitis of the hip. *Arthroscopy* 2006; 22:89–94.
- Philippon MJ. The role of arthroscopic thermal capsulorrhaphy in the hip. *Clin Sports Med* 2001;20:817–29.
- Atlihan D, Jones DC, Guanche CA. Arthroscopic treatment of a symptomatic hip plica. *Clin Orthop Relat Res* 2003;(411):174–7.
- Katz LD, Haims A, Medvecky M, McCallum J. Symptomatic hip plica: MR arthrographic and arthroscopic correlation. *Skeletal Radiol* 2010; 39:1255–8.
- Khapchik V, O'Donnell RJ, Glick JM. Arthroscopically assisted excision of osteoid osteoma involving the hip. *Arthroscopy* 2001;17:56–61.
- Margheritini F, Villar RN, Rees D. Intra-articular lipoma of the hip. A case report. *Int Orthop* 1998;22:328–9.
- Kim SJ, Cho SH, Ko DH. Arthroscopic excision of synovial hemangioma of the hip joint. *J Orthop Sci* 2008;13:387–9.
- Singh PJ, Constable L, O'Donnell J. Arthroscopic excision of a giant-cell tumour of the ligamentum teres. *J Bone Joint Surg Br* 2009;91:809–11.
- Nusem I, Jabur MK, Playford EG. Arthroscopic treatment of septic arthritis of the hip. *Arthroscopy* 2006;22:902 e1–3.
- Kitano T, Imai Y, Morita M i sur. New treatment method for developmental dysplasia of the hips after walking age: arthroscopic reduction with limboplasty based on the findings of preoperative imaging. *J Orthop Sci* 2010;15:443–51.
- De Jong A, van Riet R, Van Melkebeek J. Arthroscopically assisted reduction of an unstable severe slipped capital femoral epiphysis: a case report. *Acta Orthop Belg* 2012;78:271–4.
- Baber YF, Robinson AH, Villar RN. Is diagnostic arthroscopy of the hip worthwhile? A prospective review of 328 adults investigated for hip pain. *J Bone Joint Surg Br* 1999;81:600–3.
- Bajwa AS, Villar RN. Arthroscopy of the hip in patients following joint replacement. *J Bone Joint Surg Br* 2011;93:890–6.
- Ilizaliturri VM Jr, Martinez-Escalante FA, Chaidez PA, Camacho-Galindo J. Endoscopic iliotibial band release for external snapping hip syndrome. *Arthroscopy* 2006;22:505–10.
- Ilizaliturri VM Jr, Villalobos FE Jr, Chaidez PA, Valero FS, Aguilera JM. Internal snapping hip syndrome: treatment by endoscopic release of the iliopsoas tendon. *Arthroscopy* 2005;21:1375–80.
- Voos JE, Rudzki JR, Shindle MK, Martin H, Kelly BT. Arthroscopic anatomy and surgical techniques for peritrochanteric space disorders in the hip. *Arthroscopy* 2007;23:1246 e1–5.
- Yang JH, Oh KJ. Endoscopic treatment of calcific tendinitis of the rectus femoris in a patient with intractable pain. *J Orthop Sci* 2012. [u tisku].
- Wiese M, Rubenthaler F, Willburger RE, Fennes S, Haaker R. Early results of endoscopic trochanter bursectomy. *Int Orthop* 2004;28: 218–21.
- Larson CM, Kelly BT, Stone RM. Making a case for anterior inferior iliac spine/subspine hip impingement: three representative case reports and proposed concept. *Arthroscopy* 2011;27:1732–7.
- Martin HD, Shears SA, Johnson JC, Smathers AM, Palmer JJ. The endoscopic treatment of sciatic nerve entrapment/deep gluteal syndrome. *Arthroscopy*. 2011;27:172–81.
- Telleria JJ, Safran MR, Gardi JN, Harris AH, Glick JM. Risk of Sciatic Nerve Traction Injury During Hip Arthroscopy – Is It the Amount or Duration?: An Intraoperative Nerve Monitoring Study. *J Bone Joint Surg Am*. 2012;94:2025–32.
- Nord RM, Meislin RJ. Hip arthroscopy in adults. *Bull NYU Hosp Jt Dis* 2010;68:97–102.
- Philippon MJ, Schroder E, Souza BG, Briggs KK. Hip arthroscopy for femoroacetabular impingement in patients aged 50 years or older. *Arthroscopy* 2011;28:59–65.
- Parvizi J, Bican O, Bender B i sur. Arthroscopy for labral tears in patients with developmental dysplasia of the hip: a cautionary note. *J Arthroplasty* 2009;24:110–3.
- Matsuda DK, Khatod M. Rapidly progressive osteoarthritis after arthroscopic labral repair in patients with hip dysplasia. *Arthroscopy* 2012;28:1738–43.
- Sekiya JK, Safran M, Ranawat AS, Leunig M. Techniques in hip arthroscopy and joint preservation: expert consult. Kindle Edition. Philadelphia: Elsevier Health; 2010.
- Marin-Pena O. Femoroacetabular impingement. Berlin: Springer-Verlag; 2012.
- Smith TO, Hilton G, Toms AP, Donell ST, Hing CB. The diagnostic accuracy of acetabular labral tears using magnetic resonance imaging and magnetic resonance arthrography: a meta-analysis. *Eur Radiol* 2010; 21:863–74.
- Zlatkin MB, Pevsner D, Sanders TG, Hancock CR, Ceballos CE, Herrera MF. Acetabular labral tears and cartilage lesions of the hip: indirect MR arthrographic correlation with arthroscopy – a preliminary study. *AJR Am J Roentgenol* 2010;194:709–14.
- Keeney JA, Peelle MW, Jackson J, Rubin D, Maloney WJ, Clohisey JC. Magnetic resonance arthrography versus arthroscopy in the evaluation of articular hip pathology. *Clin Orthop Relat Res* 2004;(429):163–9.
- Rupp R, Duggan B. Peripheral versus central compartment starting point in hip arthroscopy for femoroacetabular impingement. *Orthopedics* 2012;35:e148–53.
- Enseki KR, Martin R, Kelly BT. Rehabilitation after arthroscopic decompression for femoroacetabular impingement. *Clin Sports Med* 2010;29:247–55.
- Randelli F, Pierannunzi L, Banci L, Ragone V, Aliprandi A, Buly R. Heterotopic ossifications after arthroscopic management of femoroacetabular impingement: the role of NSAID prophylaxis. *J Orthop Traumatol* 2010;11:245–50.
- Bedi A, Zbeda RM, Bueno VF, Downie B, Dolan M, Kelly BT. The incidence of heterotopic ossification after hip arthroscopy. *Am J Sports Med* 2012;40:854–63.
- Myers SR, Eijer H, Ganz R. Anterior femoroacetabular impingement after periacetabular osteotomy. *Clin Orthop Relat Res* 1999;(363): 93–9.
- Ganz R, Parvizi J, Beck M, Leunig M, Nötzli H, Siebenrock KA. Femoroacetabular impingement: a cause for osteoarthritis of the hip. *Clin Orthop Relat Res* 2003;(417):112–20.
- Byrd JW, Jones KS. Arthroscopic management of femoroacetabular impingement: minimum 2-year follow-up. *Arthroscopy* 2011;27:1379–88.
- Bardakos NV, Villar RN. Predictors of progression of osteoarthritis in femoroacetabular impingement: a radiological study with a minimum of ten years follow-up. *J Bone Joint Surg Br* 2009;91:162–9.
- Imam S, Khanduja V. Current concepts in the diagnosis and management of femoroacetabular impingement. *Int Orthop* 2011;35:1427–35.
- Zingg PO, Ulbrich EJ, Buehler TC, Kalberer F, Poutawera VR, Dora C. Surgical hip dislocation versus hip arthroscopy for femoroacetabular impingement: clinical and morphological short-term results. *Arch Orthop Trauma Surg* 2013;133:69–79.
- Philippon MJ, Eijnisman L, Ellis HB, Briggs KK. Outcomes 2 to 5 years following hip arthroscopy for femoroacetabular impingement in the patient aged 11 to 16 years. *Arthroscopy* 2012;28:1255–61.
- Larson CM, Giveans MR, Taylor M. Does arthroscopic FAI correction improve function with radiographic arthritis? *Clin Orthop Relat Res* 2010;469:1667–76.
- Aprato A, Jayasekera N, Villar R. Timing in hip arthroscopy: does surgical timing change clinical results? *Int Orthop* 2012;36:2231–4.
- Safran MR. The acetabular labrum: anatomic and functional characteristics and rationale for surgical intervention. *J Am Acad Orthop Surg* 2010;18:338–45.
- Kalhor M, Horowitz K, Beck M, Nazparvar B, Ganz R. Vascular supply to the acetabular labrum. *J Bone Joint Surg Am* 2010;92:2570–5.

58. *Burnett RS, Della Rocca GJ, Prather H, Curry M, Maloney WJ, Clohisey JC.* Clinical presentation of patients with tears of the acetabular labrum. *J Bone Joint Surg Am* 2006;88:1448–57.
59. *Wenger DE, Kendall KR, Miner MR, Trousdale RT.* Acetabular labral tears rarely occur in the absence of bony abnormalities. *Clin Orthop Relat Res* 2004;(426):145–50.
60. *McCarthy J, Noble P, Aluisio FV, Schuck M, Wright J, Lee JA.* Anatomy, pathologic features, and treatment of acetabular labral tears. *Clin Orthop Relat Res* 2003;(406):38–47.
61. *Larson CM, Giveans MR, Stone RM.* Arthroscopic debridement versus refixation of the acetabular labrum associated with femoroacetabular impingement: mean 3.5-year follow-up. *Am J Sports Med* 2012;40:1015–21.
62. *Nakamura Y, Ohishi H, Kishiya M, Toh S.* Arthroscopic partial limbectomy for labral injury of the hip: a case with a 16-year follow-up. *J Bone Joint Surg Br* 2012;94:1148–50.
63. *Jazrawi LM, Alaia MJ, Chang G, Fitzgerald EF, Recht MP.* Advances in magnetic resonance imaging of articular cartilage. *J Am Acad Orthop Surg* 2011;19:420–9.
64. *Crawford K, Philippon MJ, Sekiya JK, Rodkey WG, Steadman JR.* Microfracture of the hip in athletes. *Clin Sports Med* 2006;25:327–35.
65. *Fontana A, Bistolfi A, Crova M, Rosso F, Massazza G.* Arthroscopic treatment of hip chondral defects: autologous chondrocyte transplantation versus simple debridement – a pilot study. *Arthroscopy* 2011;28:322–9.
66. *Stafford GH, Bunn JR, Villar RN.* Arthroscopic repair of delaminated acetabular articular cartilage using fibrin adhesive. Results at one to three years. *Hip Int* 2011;21:744–50.
67. *Field RE, Rajakulendran K, Strambi F.* Arthroscopic grafting of chondral defects and subchondral cysts of the acetabulum. *Hip Int* 2011;21:479–86.
68. *Shetty VD, Shetty GM.* Arthroscopic view of transient synovitis of the hip joint: a case report. *Knee Surg Sports Traumatol Arthrosc* 2009;17:1003–5.
69. *Lee JB, Kang C, Lee CH, Kim PS, Hwang DS.* Arthroscopic treatment of synovial chondromatosis of the hip. *Am J Sports Med* 2012;40:1412–8.
70. *Blitzer CM.* Arthroscopic management of septic arthritis of the hip. *Arthroscopy* 1993;9:414–6.
71. *Martin RL, Palmer I, Martin HD.* Ligamentum teres: a functional description and potential clinical relevance. *Knee Surg Sports Traumatol Arthrosc* 2011;20:1209–14.
72. *Byrd JW, Jones KS.* Traumatic rupture of the ligamentum teres as a source of hip pain. *Arthroscopy* 2004;20:385–91.
73. *Botser IB, Martin DE, Stout CE, Domb BG.* Tears of the ligamentum teres: prevalence in hip arthroscopy using 2 classification systems. *Am J Sports Med* 2011;39 Suppl:117S–25S.
74. *Romero A, Hutchinson M.* Bilateral symptomatic hypertrophic ligamentum teres of the hip in a young athlete. *BMJ Case Rep* 2009;2009 pii: ber08.2008.0725.
75. *Haviv B, O'Donnell J.* Arthroscopic debridement of the isolated Ligamentum Teres rupture. *Knee Surg Sports Traumatol Arthrosc* 2010;19:1510–3.
76. *Phillips AR, Bartlett G, Norton M, Fern D.* Hip stability after ligamentum teres resection during surgical dislocation for cam impingement. *Hip Int* 2012;22:329–34.
77. *Mei-Dan O, McConkey MO, Brick M.* Catastrophic failure of hip arthroscopy due to iatrogenic instability: can partial division of the ligamentum teres and iliofemoral ligament cause subluxation? *Arthroscopy* 2012;28:440–5.
78. *Simpson JM, Field RE, Villar RN.* Arthroscopic reconstruction of the ligamentum teres. *Arthroscopy* 2011;27:436–41.
79. *Philippon MJ, Pennock A, Gaskill TR.* Arthroscopic reconstruction of the ligamentum teres: Technique and early outcomes. *J Bone Joint Surg Br* 2012;94:1494–8.
80. *Clarke MT, Arora A, Villar RN.* Hip arthroscopy: complications in 1054 cases. *Clin Orthop Relat Res* 2003;(406):84–8.
81. *Kowalczyk M, Bhandari M, Farrokhyar F i sur.* Complications following hip arthroscopy: a systematic review and meta-analysis. *Knee Surg Sports Traumatol Arthrosc* 2012. [u tisku]
82. *Domb B, Hanypsiak B, Botser I.* Labral penetration rate in a consecutive series of 300 hip arthroscopies. *Am J Sports Med* 2012;40:864–9.
83. *Bruno M, Longhino V, Sansone V.* A catastrophic complication of hip arthroscopy. *Arthroscopy* 2011;27:1150–2.
84. *Schiffman ED, McCarthy JC, Kwon JY.* Ankle fracture following hip arthroscopy. *Orthopedics* 2012;35:e1290–2.
85. *Said HG, Steimer O, Kohn D, Dienst M.* Vascular obstruction at the level of the ankle joint as a complication of hip arthroscopy. *Arthroscopy* 2011;27:1594–6.
86. *Alaia MJ, Zuskov A, Davidovitch RI.* Contralateral deep venous thrombosis after hip arthroscopy. *Orthopedics* 2011;34:e674–7.
87. *Salvo JP, Troxell CR, Duggan DP.* Incidence of venous thromboembolic disease following hip arthroscopy. *Orthopedics* 2010;33:664.
88. *Sener N, Gogus A, Akman S, Hamzaoglu A.* Avascular necrosis of the femoral head after hip arthroscopy. *Hip Int* 2011;21:623–6.
89. *Scher DL, Belmont PJ Jr, Owens BD.* Case report: Osteonecrosis of the femoral head after hip arthroscopy. *Clin Orthop Relat Res* 2010;468:3121–5.
90. *Matsuda DK.* Acute iatrogenic dislocation following hip impingement arthroscopic surgery. *Arthroscopy* 2009;25:400–4.
91. *Benali Y, Katthagen BD.* Hip subluxation as a complication of arthroscopic debridement. *Arthroscopy* 2009;25:405–7.
92. *Kocher MS, Frank JS, Nasreddine AY i sur.* Intra-Abdominal Fluid Extravasation During Hip Arthroscopy: A Survey of the MAHORN Group. *Arthroscopy* 2012;28:1654–60 e2.
93. *Fowler J, Owens BD.* Abdominal compartment syndrome after hip arthroscopy. *Arthroscopy* 2010;26:128–30.
94. *Verma M, Sekiya JK.* Intrathoracic fluid extravasation after hip arthroscopy. *Arthroscopy* 2010;26:S90–4.
95. *Bartlett CS, DiFelice GS, Buly RL, Quinn TJ, Green DS, Helfet DL.* Cardiac arrest as a result of intraabdominal extravasation of fluid during arthroscopic removal of a loose body from the hip joint of a patient with an acetabular fracture. *J Orthop Trauma* 1998;12:294–9.
96. *Konan S, Rhee SJ, Haddad FS.* Hip arthroscopy: analysis of a single surgeon's learning experience. *J Bone Joint Surg Am* 2011;93 Suppl 2:52–6.
97. *Meyer E, Weitzel-Kage D, Sohr D, Gastmeier P.* Impact of department volume on surgical site infections following arthroscopy, knee replacement or hip replacement. *BMJ Qual Saf* 2011;20:1069–74.
98. *Philippon M, Dewing C, Briggs K, Steadman JR.* Decreased femoral head-neck offset: a possible risk factor for ACL injury. *Knee Surg Sports Traumatol Arthrosc* 2012. [u tisku]

