

27. Power C, Maguire D, McAnena OJ, and Callearly J. Use of the ultrasonic dissecting scalpel in laparoscopic cholecystectomy. *Surg Today* 2000; 30:959–62.
28. Bischof G, Zacherl J, Imhof M, Jakesz R, Fugger R. Use of the harmonic scalpel (Ultracision) in laparoscopic antireflux surgery. *Zentralbl Chir* 1999;124(2):163–6.
29. Kathy S, Hajdu Z, Molnar M, Bagi R. Use of harmonic scalpel for division of short gastric vessels at laparoscopic Nissen fundoplication. A new method. *Acta Chir Hung* 1997;36:156–7.
30. Laycock WS, Trus TL, Hunter JG. New technology for the division of short gastric vessels during laparoscopic Nissen fundoplication. A prospective randomized trial. *Surg Endosc* 1996;10:71–3.
31. Msika S, Deroide G, Kianmanesh R, Iannelli A, Hay JM, Fingerhut A, Flamant Y. Harmonic scalpel in laparoscopic colorectal surgery. *Curr Surg* 2001;58:319–22.
32. Lorenz EP, Konradt J, Ehren G, Ernst F. Laparoscopic rectum resection with truncal ligation of the inferior mesenteric artery and mesorectal excision. *Zentralbl Chir* 1998;1234:746–51.
33. Galloway SW, Yeung EC, Lau JY, Chung SC. Laparoscopic gastric resection for bleeding metastatic choriocarcinoma. *Surg Endosc* 2001;15:100.
34. Cugat E, Hoyuela C, Rodriguez-Santiago JM, Marco C. Laparoscopic ultrasound guidance for laparoscopic resection of benign gastric tumors. *J Laparoendosc Adv Surg Tech A* 1999;9:63–7.
35. Cherqui D, Husson E, Hammoud R, Malassagne B, Stephan F, Bensaid S, Rotman N, Fagniez PL. Laparoscopic liver resections: a feasibility study in 30 patients. *Am Surg* 2000;66:1037–40.
36. Rothenberg SS. Laparoscopic splenectomy using the harmonic scalpel. *J Laparoendosc Surg* 1996;6:S61–3.
37. Jamshidi M, Chang E, Smaroff G, Mehta J, Ghani A. Laparoscopic fenestration and modified marsupialization of posttraumatic splenic cysts using a harmonic scalpel. *Surg Endosc* 2001;15:758.
38. Bokor L, Hajdu Z, Kathy S, Szegedi Z, Bagi R. Laparoscopic fenestration of symptomatic solid spleen cyst with harmonic scalpel instrument. *Acta Chir Hung* 1997;36:39–40.
39. Kockerling F, Schneider C, Reck T, Scheuerlein H, Hohenberger W. Laparoscopic fenestration of non-parasitic liver cysts. *Zentralbl Chir* 1997; 122:1145–9.
40. Perko Z, Čala Z, Košuta D, Velnić D, Cvitanović B, Rašić Ž. Usporedba otvorene i laparoskopске apendektomije. *Liječ Vjesn* 1996;118:291–5.
41. Čala Z, Velnić D, Cvitanović B, Rašić Ž, Perko Z. Laparoscopic cholecystectomy; result after 1000 procedures. *Acta Med Croat* 1996;50:147–9.
42. Huang X, Feng Y, Huang Z. Complications of laparoscopic cholecystectomy in China: ana analysis of 39,238 cases. *Chin Med J* 1997;110: 704–6.
43. De Palma GD, Galloro G, Iuliano G, Puzziello A, Persico A, Persico F, Masone S, Persico G. Leaks from laparoscopic cholecystectomy. *Hepato-gastroenterology* 2002;49:924–5.
44. Čala Z, Perko Z, Velnić D. Usporedba rezultata laparoskopskih kolecistektomija učinjenih na uobičajeni način i onih s manjim brojem troakara. *Liječ Vjesn* 2000;122:1–5.
45. Hambley R, Hebda PA, Abell E, Cohen BA, Jegasothy BV. Wound healing of skin incisions produced by ultrasonically vibrating knife, scalpel, electrosurgery, and carbon dioxide laser. *J Dermatol Surg Oncol* 1988;14: 1213–17.
46. Maas SM, Hage JJ, Cuesta MA, Bloemena E. Total laparoscopic ultrasonic dissection: is the colonic anastomosis safe? *Surg Laparosc Endosc* 1998; 8:404–5.
47. Hensman C, Baty D, Willes RG, Cuschieri A. Chemical composition of smoke produced by high-frequency electrosurgery in a closed gaseous environment. *Surg Endosc* 1998;12:1017–9.
48. Ott DE, Moss E, Martinez K. Aerosol exposure from an ultrasonically activated (Harmonic) device. *J Am Assoc Gynecol Laparosc* 1998;5: 29–32.
49. Nduka CC, Poland N, Kennedy M, Dye J, Darzi A. Does the ultrasonically activated scalpel release viable airborne cancer cells? *Surg Endosc* 1998;12:1031–4.
50. Čala Z. Laparoscopic cholecystectomy: an original three-trocar technique. *World J Surg* 1996;20:117–8.

MINIMALNO INVAZIVNA PARATIROIDEKTOMIJA VOĐENA SONDOM

MINIMALLY INVASIVE RADIOGUIDED PARATHYROIDECTOMY

KSENIJA KOVAČIĆ, MIRA MISJAK, VLADIMIR PETRIC, SUNČICA NOVOSEL, ZVONKO KUSIĆ*

Deskriptori: Paratiroidektomija – metode; Kirurški postupci, minimalni, invazivni – metode; Hiperparatiroidizam – scintigrafija, kirurgija; Adenom – scintigrafija, kirurgija; Paratiroidni tumori – scintigrafija, kirurgija

Sažetak. Paratiroidektomija vođena sondom tehnika je koja omogućava izravan pristup na patološki izmijenjenu paratiroidnu žlijezdu koja je znatno aktivnija od okoline. Zahvat je stoga minimalno invazivan i kraći od standardnoga. U Klinici za onkologiju i nuklearnu medicinu već neko vrijeme postoji takva sonda, pa je zahvaljujući dobroj suradnji s Internom i ORL klinikom, 16. travnja 2002. godine izvršena prva takva operacija u Hrvatskoj. Do sada je tom metodom operirano 15 bolesnika. Svi bolesnici imali su dokazani primarni hiperparatiroidizam. Dva sata prije operacije injiciran im je u venu 99m-Tc-SESTAMIBI (700 MBq). Snimanje je obavljeno 10 i 80 minuta kasnije. Nakon toga bolesnik odlazi u operacijsku dvoranu. U radu iznosimo svoja prva iskustva u primjeni ove metode, kao i zapažanja u vezi s odabirom bolesnika.

Descriptors: Parathyroidectomy – methods; Surgical procedures, minimally invasive – methods; Hyperparathyroidism – radionuclide imaging, surgery; Adenoma – radionuclide imaging, surgery; Parathyroid neoplasms – radionuclide imaging, surgery

Summary. The use of a hand-held gamma probe during the operation allows a direct approach to the parathyroid adenoma, which is more active than the thyroid. This procedure is significantly less morbid and can be performed in shorter time than standard neck exploration. Hand-held gamma probe already existed at the Department of Oncology and Nuclear Medicine. As

* Klinika za onkologiju i nuklearnu medicinu, KB »Sestre milosrdnice«, Zagreb (doc. dr. sc. Ksenija Kovačić, dr. med.; Sunčica Novosel, dr. med.; akademik Zvonko Kusić), Klinika za unutarnje bolesti, KB »Sestre milosrdnice«, Zagreb (prof. dr. sc. Mira Misjak, dr. med.), Klinika za bolesti uha,

grla i nosa, KB »Sestre milosrdnice«, Zagreb (prof. dr. sc. Vladimir Petric, dr. med.)

Adresa za dopisivanje: Doc. dr. K. Kovačić, Klinika za onkologiju i nuklearnu medicinu, KB »Sestre milosrdnice«, Vinogradska cesta 29, 10000 Zagreb
Primljeno 15. listopada 2003., prihvaćeno 17. rujna 2004.

a result of a very good cooperation with Department of Internal medicine and Department of Otorhinolaryngology, for the first time in our country minimally invasive radioguided parathyroidectomy was performed on April 16th, 2002. Until now, 15 patients with primary hyperparathyroidism underwent this type of operation. 700 MBq ^{99m}Tc -SESTAMIBI was injected two hours before the planned operative procedure. Preoperative scintigraphy was performed 10 and 80 minutes after the administration of radiopharmaceutical. This study deals with our first experience of intra-operative localization of parathyroid adenomas using a hand-held gamma probe, as well as our observations concerning the selection of the patients.

Liječ Vjesn 2004;126:250–253

Zahvaljujući napretku u laboratorijskoj dijagnostici, primarni hiperparatiroidizam (pHPT) otkriva se sve ranije, a adenomi koji se operiraju sve su manji. Uspjeh u liječenju ovisi o točno definiranom položaju jedne ili više povećanih paratiroidnih žlijezda (PŽ) te o njihovu uspješnom odstranjenju.

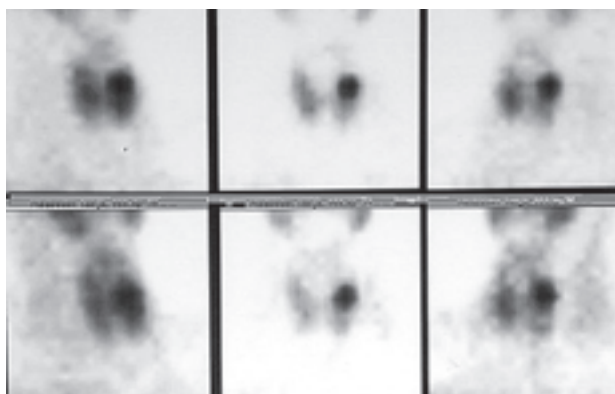
Prikaz paratiroidnih žlijezda s obzirom na veličinu i smještaj već niz godina predstavlja izazov u nuklearnomedicinskoj dijagnostici. Početkom 80-ih godina u upotrebi je bila dvoizotopna metoda s ^{201}Tl -kloridom i ^{99m}Tc -pertehnetatom dajući prihvatljive, ali ne i posve zadovoljavajuće rezultate. Desetak godina kasnije počinje se primjenjivati metoda s jednim radiofarmakom ^{99m}Tc -SESTAMIBI (Cardiolite tvrtke Du Pont), temeljena na različitoj kinetici radiofarmaka za štitnjaču odnosno tkivo promijenjene paratiroideje.¹⁻³ To znači da će se aktivitet iz štitnjače »isplaviti« nakon nekog vremena, a zadržati se u adenomu paratiroidne žlijezde, koji na taj način postaje još aktivniji u odnosu na okolinu, pa zato i uočljiviji na scintigramu, odnosno dostupniji detekciji sondom. Zahvaljujući tomu, metoda dosta precizno omogućuje određivanje položaja (tipičnog ili ektopičnog), veličine i broja patološki izmijenjenih paratiroidnih žlijezda. Prema nalazu scintigrama određuje se vrsta zahvata – standardni ili upotreba sonde.⁴

U Klinici za onkologiju i nuklearnu medicinu već neko vrijeme postoji takva sonda, što i nama omogućuje izvođenje minimalno invazivne paratiroidektomije vođene sondom (MIRP – minimally invasive radio guided parathyroidectomy). Zahvaljujući vrlo dobroj suradnji s Internom i ORL klinikom naše Bolnice, prvi takav zahvat u Hrvatskoj učinjen je 16. travnja 2002. godine.

Materijal i metoda

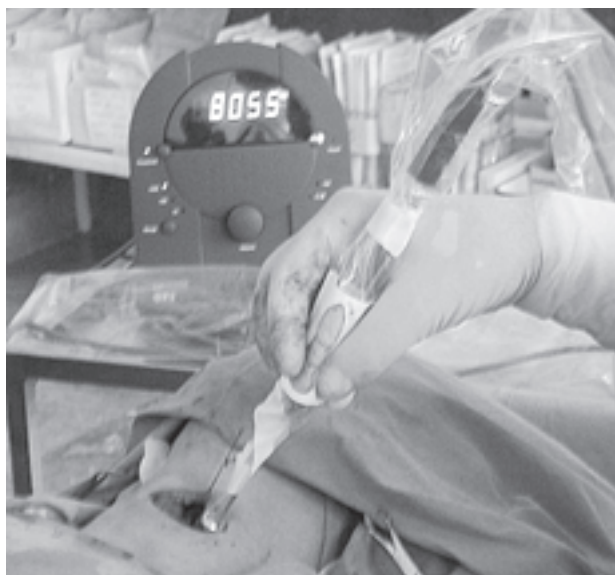MIRP je do sada učinjen u 15 bolesnika – 12 žena i 3 muškarca u dobi od 34 do 81 godine. Svima je bio dokazan primarni hiperparatiroidizam (pHPT). Trinaest bolesnika operirano je prvi put, jedan drugi, a jedan treći put.

Bolesnicima je dva sata prije predviđenog zahvata injicirano u venu 700 MBq ^{99m}Tc -SESTAMIBI (Cardiolite). Snimanje je obavljeno gama-kamerom Siemens – Dyacam spojenom na računalo 10 i 80 minuta nakon injiciranja. Upotrijebili smo niskoenergetski kolimator visoke moći rezolucije. Snimani su vrat i prsni koš u AP projekciji te prednjoj polukosoj desnoj i lijevoj projekciji, radi preciznijeg određivanja položaja adenoma (sl. 1a). Naime, ako se adenom na polukosim projekcijama ne »pomiješa« s jedne strane vrata na drugu, to znači da je smješten dublje u vratu. Nakon snimanja, aktivitet nad vratom provjerimo i sondom (NAVIGATOR – GPS System), da se orijentiramo o razlici u broju impulsa između okolnog tkiva, štitnjače i adenoma. Nakon toga bolesnik se upućuje u operacijsku salu. Operaciji osim kirurškog tima prisustvuje i liječnik specijalist nuklearne medicine, koji vodi operatera u upotrebi sonde. Sonda je u sterilnoj navlaci tako da se njome može direktno pristupiti u samo operacijsko polje. Vrlo je bitno da se usmjeri okomito na plohu koju mjerimo, a nikako se ne smije usmjeriti prema srcu, s obzirom na to da se radiofarmak nakuplja i u srčanom mišiću. Kada operater nađe i odstrani adenom, prije slanja na hitni PHD izmjere se impulsi nad njim, a zatim ponovno nad vratom (sl. 1b, 1c, 1d). Kada se uvjerimo da je broj impulsa znatno opao, nema više potrebe za daljnjim pretraživanjem vrata i zahvat se može završiti.



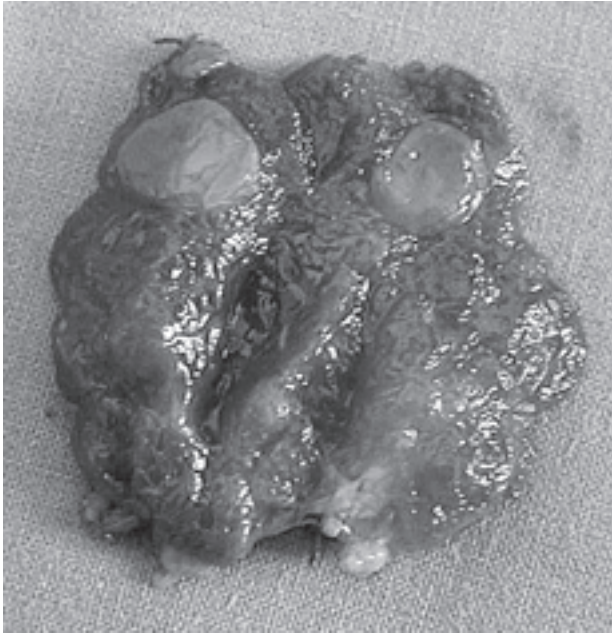
Slika 1a. Scintigram paratiroidnih žlijezda učinjen preoperativno s ^{99m}Tc -SESTAMIBI u nekoliko projekcija, 10 min (gornji red) i 80 min (donji red) nakon injiciranja radiofarmaka. Na ranim snimkama vidi se relativno homogen prikaz štitnjače s intenzivnom fokalnom nakupinom u projekciji gornjeg pola lijevog lobusa. Na kasnoj snimci aktivitet iz štitnjače se »isplavio«, tako da je fokalna nakupina sada još uočljivija. Ni na polukosim projekcijama ne može je se odvojiti od štitnjače – suspektan smještaj unutar lobusa

Figure 1a. Preoperative ^{99m}Tc -SESTAMIBI scintigram – multiple views – 10 min (top row) and 80 min (bottom row) after injection of radiopharmaceutical. Uniform thyroid uptake with more intense focal uptake in the left upper lobe on early images. Late images demonstrate »wash out« from the thyroid, but intense focal uptake in the left upper lobe. On the oblique views it couldn't be separated from the thyroid lobe – intrathyroid localization was suspicious

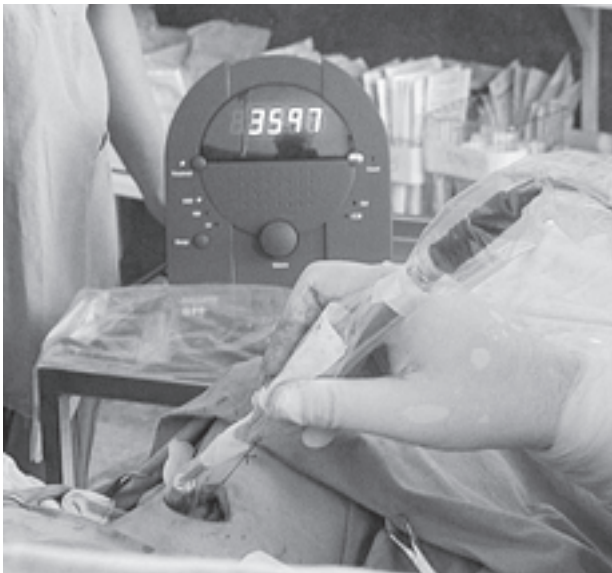

Slika 1b. Intraoperacijska sonda u sterilnoj navlaci na mjestu s najvećim brojem impulsa, a što se registrira na ekranu

Figure 1b. Hand-held gamma probe in sterile drape in operation field over the place with the most intense activity – on the screen the number of counts



Slika 1c. Odstranjen je lijevi lobus štitnjače, u gornjem polu unutar njega smješten adenom paratiroideje (15 mm u promjeru)
Figure 1c. The preparation of the left thyroid lobe with parathyroid adenoma located intrathyroidal (15 mm in diameter)



Slika 1d. Pad broja impulsa nakon odstranjenja adenoma
Figure 1d. Decrease in number of counts after the removal of the parathyroid adenoma

Analizirajući scintigrame, odredili smo i tzv. indeks P/T (paratiroideja/štitnjača).^{5,2} U omjer smo stavili broj impulsa u prikazanom adenomu PŽ i broj impulsa u štitnjači, i na ranoj i na kasnoj statičkoj snimci, promatrajući promjenu njegove vrijednosti.

Rezultati

Od 15 bolesnika, 12 je na scintigramu imalo jasno solitarno žarište, što je upućivalo na adenom koji je kasnije i histološki potvrđen. Težina izvađenih adenoma kretala se od 0,36 grama do 7,97 grama (prosječno 3 grama). Dimenzije najmanjeg ade-

noma bile su 1,2 × 0,6 × 0,6 cm, a najvećeg 4,5 × 4,0 × 0,8 cm. U deset bolesnika smještaj im je bio tipičan, dok su se u dva bolesnika nalazili unutar lobusa štitnjače.

U jedne bolesnice scintigrafski nalaz bio je negativan, ali smo unatoč tomu zahvat započeli sondom, nadajući se da ćemo možda u direktnom pristupu moći izdiferencirati mjesta pojačanog aktiviteta. Kako nisu izmjerena mjesta koja bi odskakala po broju impulsa od štitnjače, odnosno okoline, zahvat je nastavljen i završen standardnom kirurškom metodom. PHD je pokazao da se radilo o hiperplaziji svih paratiroidnih žlijezda.

U dva bolesnika na scintigramu je nađeno nekoliko žarišta patološkog nakupljanja radiofarmaka; zahvat je započet sondom, ali je izmjerena aktivnost bila nepouzdana, s obzirom na to da je prošlo više od tri sata od injiciranja radiofarmaka, a to je vrijeme kada se razlika u aktivitetu između paratiroideje i štitnjače ponovno smanjuje, pa sonda više nije pouzdana. Stoga je u ovih bolesnika zahvat završen standardnom tehnikom. Jedan od njih imao je tri hiperplastične PŽ prikazane i na scintigramu. Drugi je bolesnik na scintigramu patološko nakupljanje radiofarmaka imao na dva mjesta – distalnije i lateralno od donjeg pola desnog lobusa štitnjače i uz donji pol lijevog lobusa štitnjače. Odstranjen je samo ovaj drugi čvor, za koji je PHD pokazao da se radi o adenomu Hürthleovih stanica, dakle lažno pozitivnom scintigramu. Čvor smješten distalnije i lateralno od donjeg pola desnog lobusa u ovom aktu nije odstranjen. P/T indeks za oba čvora pokazivao je porast vrijednosti – za izvađeni sa 1,22 na 1,27 (2%), a za drugi smješten atipično s 0,59 na 0,70 (8%).

Inače vrijednosti indeksa na ranoj snimci kretale su se od 0,92 do 2,23, a na kasnoj od 1,06 do 2,20. U 12 bolesnika zabilježen je porast vrijednosti indeksa na kasnoj snimci u odnosu na ranu, dok je u dva zabilježen pad.

Rasprava

Uspjeh u liječenju bolesnika s primarnim hiperparatiroidizmom ovisi o točno definiranoj položaju jedne ili više povećanih paratiroidnih žlijezda (PŽ) te njihovu uspješnom odstranjenju. To nije čudno kada se zna da tipičan položaj svih četiriju žlijezda postoji u 80–90% slučajeva, jedna manje može biti u 3–5% slučajeva, više od 4 mogu postojati u 10%–12%.^{1,3}

Sve do početka devedesetih godina prihvatljive rezultate u prikazu PŽ-a davala je dvoizotopna metoda uz uporabu 201-Tl-klorid i 99m-Tc-pertehnetata. Od 1989. u upotrebi je jednoizotopna metoda s 99mTc-SESTAMIBI temeljena na različitoj kinetici radiofarmaka za štitnjaču i PŽ.¹⁻³

To znači da se aktivitet iz štitnjače nakon nekog vremena isplavi, a ostaje u patološki promijenjenoj PŽ. Valja naglasiti patološki izmijenjenoj PŽ stoga što se pokazalo da obično povećanje, bez hiperfunkcije, SESTAMIBI »ne vidi«. ^{4,6} Radiofarmak nakupljaju metabolički aktivne stanice i deponiraju ga unutar mitohondrija, a u skladu s produkcijom adenozintrifosfata. Najveći omjer mitohondrija po stanici nađen je u oksifilnim stanicama. Smatra se da se SESTAMIBI koncentrira unutar stanice zahvaljujući aktivnom transportu i pasivnoj difuziji, procesu koji je olakšan negativnim transmembranskim potencijalom koji je prisutan u metabolički hiperaktivnim stanicama. Dodatni mehanizam je i intramitohondrijska sekvencijacija. Paratiroidni adenomi stvaraju paratiroidni hormon i zato postaju radioaktivni. Normalne PŽ zbog povišenog kalcija u serumu postaju metabolički inaktivne pa i ne nakupljaju radiofarmak.^{1,4,6,7}

99m-Tc-SESTAMIBI ima poluzivot oko 6,5 sati, a iz adenoma »izlazi« unutar 3 sata nakon injiciranja. Nakon toga vremena obično se više ne može pouzdano registrirati razlika u aktivitetu u odnosu na štitnjaču, jer se postiže tzv. drugi inter-

val ekvivalencije. Vrlo rijetko postoji i raniji »izlazak« radiofarmaka, tako da na kasnoj snimci imamo lažno negativan nalaz.⁴ Smatra se da se to može dogoditi u hiperplaziji. Da bismo to izbjegli, kasnu statičku snimku napravimo između 80. i 90. minute nakon injiciranja. Isto tako treba napomenuti da se većina tumora PŽ prikaže već i na ranom scintigramu – u 10–15 minuta nakon injiciranja.⁸ To nam omogućuje da odredimo i rani P/T indeks i usporedimo ga s kasnim.

Sporiji »izlazak« radiofarmaka iz štitnjače može biti razlogom lažno pozitivnog nalaza na kasnoj snimci, a to je najčešće slučaj sa čvorovima u štitnjači, folikularnom adenomu, folikularnom karcinomu, Hürthleovu adenomu/karcinomu.^{1,9} U tom slučaju postoji porast vrijednosti P/T indeksa kao što je bio i slučaj u našem lažno pozitivnom nalazu. Mi smo imali premalen broj slučajeva da bismo mogli izvoditi detaljnije zaključke, ali ipak smatramo da je porast vrijednosti P/T indeksa češće nađen u slučaju tumora PŽ. Iako bi pad vrijednosti indeksa govorio u prilog čvora u štitnjači, ne smije se zaboraviti ni činjenica da u pojedinim tumorima PŽ postoji ubrzano ispijanje radiofarmaka. Neki autori navode da u takvim adenomima nisu nađene oksifilne stanice. Dok je prikaz adenoma na scintigramu gotovo pravilo, za hiperplastične PŽ rezultati su različiti. U hiperplaziji žlijezde su u pravilu manje od adenoma, pa se može dogoditi da ih scintigram »ne vidi«. To se međutim ponajprije odnosi na primarnu hiperplaziju. U sekundarnu hiperplaziju one su veće pa ih je i lakše prikazati. Karcinomi PŽ i metastaze u limfne čvorove također nakupljaju radiofarmak, pa se smatra da bi upotreba intraoperacijske sonde mogla pomoći u pronalaženju metastaza u limfnim čvorovima bilo prilikom već prvog ili pri ponavljanim zahvatima.^{1,5,10}

Scintigrafija s ^{99m}Tc-SESTAMIBI pokazala se boljom od svih dosadašnjih metoda nuklearnomedicinskog prikaza patološki izmijenjenih PŽ. Metoda je jednostavna, pouzdana, neinvazivna i zato bi trebala svakako biti dio rutine u njihovoj lokalizaciji. Za razliku od UZ ili CT, koji prikazu samo masu u odnosu na druge okolne strukture, scintigram će dati podatke o njezinoj metaboličkoj aktivnosti. On će nadalje utjecati i na izbor zahvata – sondom ili standardni.^{10–12}

Operacija upotrebom intraoperacijske sonde može se izvesti na dva načina. Jedan je da se dva sata prije zahvata bolesniku injicira radiofarmak, napravi se scintigram u dva vremena u već ranije navedene tri projekcije radi točne lokalizacije. Bolesnik nakon toga odlazi u operacijsku salu gdje se sondom u sterilnoj navlaci direktno pristupi u polje operacije, nađe mjesto najvećeg aktiviteta, a nakon odstranjenja tvorbe ponovno se provjeri aktivnost na vratu. Ako je došlo do pada aktivnosti, zahvat se završava bez daljnjeg pretraživanja vrata.

Druga je mogućnost da se scintigram uopće ne radi, već se radiofarmak injicira praktički tijekom uvođenja bolesnika u anesteziju, a neki prakticiraju i dodatno injiciranje za vrijeme samog zahvata. Aktivitet se izmjeri sondom nad četiri kvadranta u području vrata i u gornjem medijastinumu, te se počine zahvatom iznad mjesta najveće aktivnosti.⁸

Mi se koristimo prvim načinom jer smatramo da ima prednosti: prema nalazu scintigrama odmah se određuje da li će se zahvat izvoditi sondom ili standardno; u slučaju solitarnog fokusa ide se na zahvat sondom, a zahvaljujući scintigramu, operater direktno pristupa na mjesto gdje se nalazi tumor. Time je postignut cilj zahvata sondom – direktan pristup i najmanje moguće trajanje, a što je posebice važno za bolesnike koji spadaju u ugroženu skupinu kada je u pitanju anestezija. Takav pristup smatramo da ima i prednosti pred ovim drugim osobito

u slučajevima opetovanih zahvata, a pogotovo kada je položaj patološki izmijenjene PŽ ektopičan.

Zaključak

Minimalno invazivna paratiroidektomija vođena sondom metoda je koja traje znatno kraće od klasične eksploracije vrata, manje je invazivna pa je i oporavak bolesnika brži, a smanjuje i mogućnost ponavljanja zahvata. Neki autori idu tako daleko da cijeli zahvat izvode u lokalnoj anesteziji. Ovo je osobito važno za one bolesnike za koje anestezija predstavlja rizik.

Svi naši bolesnici operirani su u općoj anesteziji, a što se tiče odabira bolesnika smatramo da se treba pridržavati nekih pravila.

U svih bolesnika kojima je dokazan primarni HPT scintigrafiju paratiroidnih žlijezda treba napraviti neposredno prije operacije, jer će nalaz scintigrama odrediti vrstu zahvata.

Ako scintigram pokaže jasan solitarni fokus aktivnosti, bilo da je smješten tipično ili ektopično, treba se odlučiti za zahvat uz upotrebu sonde.

Ako nema jasnog solitarnog fokusa pojačanog nakupljanja radiofarmaka, izvrši se standardna paratiroidektomija.

Ako je bolesnik već ranije, iz bilo kojeg razloga operirao vrat ili se radi o bolesnicima s recidivirajućim ili perzistirajućim HPT-om, a zbog mogućnosti visokog postotka ektopije odnosno postojanja priraslica od prethodnog zahvata, scintigrafiju PŽ svakako treba učiniti, jer mogućnost zahvata sondom operateru će znatno olakšati i ubrzati posao.

Kirurški zahvat treba planirati tako da se izvede unutar 3 sata nakon injiciranja radiofarmaka, jer je u to vrijeme najveća razlika u aktivitetu između adenoma, štitnjače i okoline.

Ako na scintigramu postoji više žarišta patološkog nakupljanja radiofarmaka, treba se odlučiti za standardni zahvat, osim ako neko od njih nije smješteno ektopično.

LITERATURA

1. *Mc Biles M, Lambert AT, Cote MG, Ilim SY.* Sestamibi Parathyroid Imaging. *Sem Nucl Med* 1995;3:221–34.
2. *Staudenherz A, Telfeyan D, Steiner E, Niederle B, Leizha T, Kletter K.* Scintigraphic Pitfalls in Giant Parathyroid Glands. *J Nucl Med* 1995;36:467–69.
3. *Geatti O.* Parathyroid Scintigraphy. *Q J Nucl Med* 1999;43:207–16.
4. *Costello D, Norman J.* Minimally invasive radioguided parathyroidectomy. *Surg Oncol Clin N Am* 1999;3:555–64.
5. *Ishibashi M, Nishida H, Hiromatshu Y, Kojima K, Tabuchi E, Hayabuchi N.* Comparison of Technetium-99m-MIBI, Technetium-99m-Tetrofosmin, Ultrasound and MRI for Localization of Abnormal Parathyroid Glands. *J Nucl Med* 1998;39:320–24.
6. *Piga M, Bilasco P, Sattal L i sur.* Double-Phase Parathyroid Technetium-99m-MIBI Scintigraphy to Identify Functional Autonomy in Secondary Hyperparathyroidism. *J Nucl Med* 1996;37:565–69.
7. *Bernard F, Lefebvre B, Beuvon F, Langlois MF, Bisson G.* Rapid Wash-out of Technetium-99m-MIBI from a large Parathyroid Adenoma. *J Nucl Med* 1995;36:241–43.
8. *Bonjer HJ, Bruining HA, Pols HAP i sur.* Intraoperative nuclear guidance in benign hyperparathyroidism and parathyroid cancer. *Eur J Nucl Med* 1997;24:246–51.
9. *Hindie E, deLaabriolle-Vaylet C, Melliere D i sur.* Parathyroid gland radionuclide scanning – methods and indications. *Joint Bone Spine* 2002;69:28–36.
10. *Berna L, Caixas A, Piera J i sur.* Technetium-99m-Methoxyisobutylisonitrile in Localization of Ectopic Parathyroid Adenoma. *J Nucl Med* 1996;37:631–33.
11. *Pijpers R, van Loon B-JP, Roos JC, Hoekstra OS.* Technetium-99m-Sestamibi/Thallium-201 Mismatch of Thyroid and Parathyroid Adenoma in Chronic Renal Failure. *J Nucl Med* 1995;36:826–28.
12. *Jeanguillaume C, Urena P, Hindie C i sur.* Secondary Hyperparathyroidism: Detection with I-123-Tc-99m-Sestamibi Subtraction Scintigraphy versus US. *Radiology* 1998;207:207–13.