



# Kožne promjene uzrokovane nošenjem zaštitne opreme i sredstvima za dezinfekciju tijekom pandemije COVID-19

## Skin changes caused by the use of personal protective equipment and disinfectants during the COVID-19 pandemic

Mislav Mokus<sup>1</sup>, Suzana Ljubojević Hadžavdić<sup>2</sup>

<sup>1</sup> Medicinski fakultet Sveučilišta u Zagrebu

<sup>2</sup> Klinika za dermatovenerologiju, Medicinski fakultet Sveučilišta u Zagrebu, Klinički bolnički centar Zagreb

### Deskriptori

COVID-19 – prevencija;  
KONTAKTNI DERMATITIS – etiologija;  
KONTAKTNI ALERGIJSKI DERMATITIS – etiologija;  
IRITATIVNI DERMATITIS – etiologija;  
DERMATOZE LICA – etiologija; AKNE – etiologija;  
MASKE – neželjeni učinci;  
ZAŠTITNE RUKAVICE – neželjeni učinci;  
OSOBNJA ZAŠTITNA OPREMA – neželjeni učinci;  
DEZINFICIJENSI – neželjeni učinci;  
ZDRAVSTVENI DJELATNICI

### Descriptors

COVID-19 – prevention and control;  
DERMATITIS, CONTACT – etiology;  
DERMATITIS, ALLERGIC CONTACT – etiology;  
DERMATITIS, IRRITANT – etiology;  
FACIAL DERMATOSES – etiology;  
HAND DERMATOSES – etiology;  
ACNE VULGARIS – etiology; MASKS – adverse effects;  
GLOVES, PROTECTIVE – adverse effects;  
PERSONAL PROTECTIVE EQUIPMENT – adverse effects;  
DISINFECTANTS – adverse effects;  
HEALTH PERSONNEL

**SAŽETAK.** Nošenje zaštitne opreme i higijena ruku pripadaju u temeljne mjere prevencije širenja pandemije COVID-19. Pritom su pojedina zanimanja, poglavito zdravstveni radnici, izložena dugotrajnom kontaktu sa zaštitnom opremom, što može rezultirati brojnim kožnim promjenama, bilo kao novonastale promjene na koži ili pogoršanje postojećih dermatoza. Okluzivni učinak zaštitnih maski, uz pritisak i trenje, može dovesti do suhoće kože lica i pojave odnosno pogoršanja postojeće *acne vulgaris* („maskne“). Učestalo pranje ruku sapunima, dezinficijensima i antisepticima može dovesti ne samo do suhoće kože ruku, nego i do kontaktnoga iritativnog dermatitisa, pri čemu deterdženti i topla voda čine kombinaciju mehaničkih i kemijskih iritansa. Puder koji se nalazi unutar nekih rukavica također može imati iritativni učinak. Zaštitne maske, naočale i odijela zbog svojega okluzivnog učinka narušavaju zaštitnu kožnu barijeru, što također može dovesti do kontaktnoga iritativnog dermatitisa. Kontaktni alergijski dermatitis nešto se rjeđe javlja od kontaktnoga iritativnog dermatitisa, a predstavlja kasni tip preosjetljivosti na alergene koji se nalaze u zaštitnoj opremi (poglavito u maskama i rukavicama) te sredstvima za dezinfekciju. Rijetko se može javiti i kontaktna urtikarija kao posljedica korištenja zaštitne opreme, a najčešći je uzrok kontaktne urtikarije lateks koji se nalazi u zaštitnim rukavicama. Dugotrajno nošenje zaštitnih maski, naočala i štitnika za lice može dovesti i do mehaničkih oštećenja, od najblažih promjena kao što su crvenilo uz tragove na koži do mjehura, erozija i ulceracija. U ovom preglednom radu prikazani su rezultati dosadašnjih istraživanja o kožnim promjenama uzrokovanim nošenjem zaštitne opreme i sredstvima za dezinfekciju tijekom pandemije COVID-19.

**SUMMARY.** The use of personal protective equipment (PPE) and hand hygiene belong to essential preventive measures against the spread of the COVID-19 pandemic. Several professions, particularly health care workers, are exposed to prolonged contact with PPE, which may result in numerous skin changes, including new skin lesions and aggravations of the pre-existing skin diseases. Occlusive effects of protective masks, together with pressure and friction, may lead to the dryness of the facial skin and the appearance or flare-ups of preexisting acne (maskne). Frequent hand washing with soaps and detergents may result in both dryness of hands and irritant contact dermatitis since detergents and hot water represent the combination of mechanic and chemical irritants. Talcum powder in the gloves may have an additional irritative effect. Protective masks, goggles, and clothing impair the skin barrier due to their occlusive effect, leading to irritant contact dermatitis. Allergic contact dermatitis, which occurs less frequently than irritant contact dermatitis, is a delayed-type hypersensitivity reaction provoked by allergens present in PPE (particularly in masks and gloves) and disinfectants. Contact urticaria is a rare consequence of PPE, and the most common cause of contact urticaria is latex in protective gloves. Prolonged use of protective masks, goggles and face shields may also lead to mechanical injuries to the skin, which range from the mildest forms, such as skin redness and linear marks, to blisters, erosions and ulcerations. The results of up-to-date studies concerning skin changes caused by PPE are presented in this review article.

SARS-CoV-2 je ovijeni RNA-virus kuglasta oblika, promjera oko 100 nm, čiji genom čini jednolančana RNA duljine 29,9 kb.<sup>1</sup> Pripada u skupinu koronavirusa koji su pronađeni ne samo u čovjeka, nego i u brojnih životinja poput ljuskavaca, kornjača, zmija i šišmiša.<sup>2</sup> U šezdesetim godinama prošloga stoljeća izolirani su sojevi koronavirusa HCoV-229E i HCoV-OC43 i otkrilo se da su oni uzročnici obične prehlade te da stvaraju citopatski učinak i degenerativne promjene u sta-

ničnim kulturama.<sup>3</sup> Virus SARS-CoV smatra se uzročnikom epidemije SARS-a (engl. *severe acute respiratory syndrome*) u kineskoj regiji Guang-dong 2002. godi-

### Adresa za dopisivanje:

Prof. dr. sc. Suzana Ljubojević Hadžavdić, <https://orcid.org/0000-0002-3640-9567>  
Klinika za dermatovenerologiju, Medicinski fakultet Sveučilišta u Zagrebu, KBC Zagreb,  
Kišpatičeva 12, 10000 Zagreb, e-pošta: [suzana.ljubojevic@gmail.com](mailto:suzana.ljubojevic@gmail.com)

Primljeno 26. ožujka 2021., prihvaćeno 6. listopada 2021.

ne.<sup>4</sup> Godine 2012. u Jeddahu, u Saudijskoj Arabiji, zabilježen je slučaj bolesnika s MERS-om (engl. *Middle East respiratory syndrome*) i zatajivanjem bubrega, a uzročnik je identificiran i nazvan MERS-CoV.<sup>5</sup> Uskoro je otkriveno da se ovaj virus, koji je uzrokovao bolest s visokim mortalitetom, prenosi s deva na ljude te je zabilježeno više od 1700 slučajeva infekcije.<sup>6</sup> U prosincu 2019. godine u kineskom gradu Wuhanu zabilježen je novi soj koronavirusa, nazvan SARS-CoV-2, a bolest uzrokovana ovim virusom nazvana je COVID-19 (engl. *CORonaVirus Disease-19*).<sup>1</sup> Bolest COVID-19 brzo se proširila u cijelome svijetu poprimajući obilježja pandemije, te je do ožujka 2021. oboljelo 120.338.323 ljudi, a umrlo 2,663.244 ljudi diljem svijeta, od čega je u Hrvatskoj oboljelo 251.045, a preminulo 5.677 ljudi.<sup>7</sup>

SARS-CoV-2 prenosi se kapljičnim putem, ponajprije kašljanjem i kihanjem, ali i rukovanjem i preko površina na kojima se nalaze infektivne kapljice.<sup>8</sup> Virus SARS-CoV-2 veže se za receptor enzima konvertaze angiotenzina 2 (ACE2) pomoću glikoproteinskih izdanka na svojoj površini.<sup>9</sup> Inkubacija bolesti je prosječno 5,1 dan, odnosno u 95% slučajeva od 4,5 do 5,8 dana.<sup>10</sup> Klinički se manifestira suhim kašljem, vrućicom, dispnejom, bolovima u mišićima, glavoboljom, a može doći i do kongestije nosa s mogućom progresijom u pneumoniju, hemoptizu i dijareju.<sup>11</sup> Liječenje se temelji na potpornoj terapiji, glukokortikoidima, antivirusnim lijekovima i antibioticima za liječenje sekundarnih bakterijskih infekcija.<sup>12</sup> Do 14. ožujka 2021. u EU-u su odobrena ukupno četiri cjepiva za primjenu u borbi protiv pandemije uzrokovane virusom SARS-CoV-2 (*BioNTech i Pfizer, Moderna, AstraZeneca i Janssen Pharmaceutica NV*).<sup>13</sup>

Preventivne mjere podrazumijevaju održavanje socijalne distance od najmanje jednoga metra na otvorenom (preporučuje se da ova distanca bude veća u zatvorenom prostoru), nošenje maski, redovito pranje ruku, redovito čišćenje i dezinficiranje površina koje su često izložene dodirivanju. Zdravstveni radnici moraju nositi zaštitnu opremu koja uključuje masku za lice (medicinske – kirurške), filtrirajuće polumaske s ventilom i bez ventila (FFP2 i FFP3, masku N95, masku s ventilatorom), štitnik za lice, naočale, pregaču i rukavice, s tim da je obvezna higijena ruku prije stavljanja opreme i nakon njezina skidanja.<sup>14</sup> Pod pojmom „maska s filterom“ podrazumijevaju se maske/respiratori koji se prema regulatornim standardima u Sjedinjenim Američkim Državama klasificiraju oznakom N95, a u Europskoj uniji oznakom FFP (engl. *filtering facepiece*), pri čemu maske N95 i FFP2 imaju podjednaku razinu filtriranja čestica veličine 0,3 mikrometra (>94%).<sup>15,16</sup>

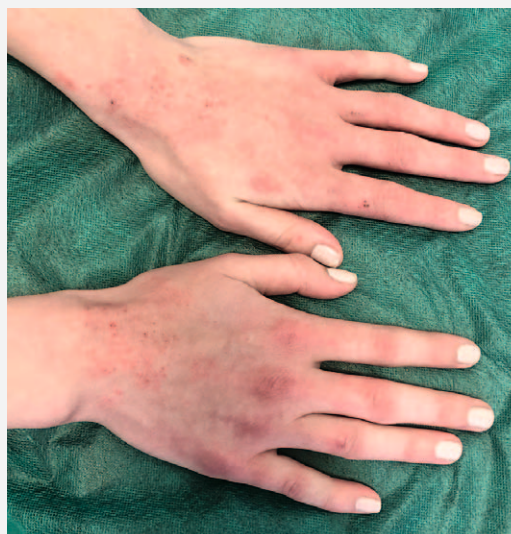Dokazano je da dugotrajna uporaba zaštitne opreme te sredstava za dezinfekciju povećava rizik od nastana-

ka novih kožnih promjena na prethodno zdravoj koži, ali i pogoršava već postojeće kožne promjene, posebice na koži lica i šaka.

### Kontaktni iritativni dermatitis

Kontaktni dermatitis, posebice šaka i lica, čini većinu kožnih bolesti povezanih s nošenjem zaštitne opreme, s tim da kontaktni iritativni dermatitis čini 80% svih slučajeva kontaktnog dermatitisa.<sup>17</sup> Kontaktni iritativni dermatitis klinički se javlja u vidu eritema, ljuštenja, edema, a povremeno i s vezikulama, ulceracijama i fisurama, uz subjektivne simptome svrbeža, peckanja i rjeđe bolnosti (slika 1). Deterdženti i topla voda čine kombinaciju kemijskih i mehaničkih iritansa koji uzrokuju oslobađanje proinflammatoryh citokina u keratinocitima.<sup>18</sup> Njihovo oslobađanje dovodi do promjena na razini stanice, dodatnog oslobađanja citokina i daljnje disfunkcije kožne barijere. Sapuni i deterdženti dovode do najviše incidencije dermatitisa jer oni smanjuju količinu zaštitnih lipida u koži i time ju čine sklonijom nastanku oštećenja.<sup>19</sup> Smatra se da su antiseptici na bazi alkohola sigurniji od deterdženata što se tiče pojave kontaktnoga iritativnog dermatitisa jer manje utječu na gubitak zaštitnih lipida te se preporučuje korištenje antiseptika uz naknadnu aplikaciju hidratantnih krema.<sup>20</sup>

Dugotrajno nošenje zaštitnih rukavica povezano je s okluzijom, znojenjem i maceracijom kože, što oštećuje zaštitnu epidermalnu barijeru i čini kožu šaka osjetli-



SLIKA 1. KONTAKTNI IRITATIVNI DERMATITIS U BOLESNICE S ATOPIJSKIM DERMATITISOM KOJI JE NASTAO KAO POSLJEDICA PROLONGIRANOG NOŠENJA ZAŠTITNIH RUKAVICA

FIGURE 1. IRRITANT CONTACT DERMATITIS DUE TO THE PROLONGED USE OF PROTECTIVE GLOVES IN A FEMALE PATIENT WITH ATOPIC DERMATITIS

vijom na iritanse koji se nalaze u zaštitnim rukavicama. Tome može pridonijeti nepotpuno sušenje kože nakon pranja prije stavljanja novih rukavica.<sup>21</sup> Osim toga, na nepotpuno osušenoj koži mogu zaostati tragovi sapuna i deterdženata koji su dodatni iritirajući čimbenici. Puder koji se nalazi unutar nekih zaštitnih rukavica te etilen oksid koji se koristi za sterilizaciju nekih zaštitnih rukavica također mogu uzrokovati kontaktni iritativni dermatitis.<sup>22</sup> Tako oštećena koža može olakšati prodor potencijalnih alergena te time dovesti do kontaktne senzibilizacije.<sup>23</sup>

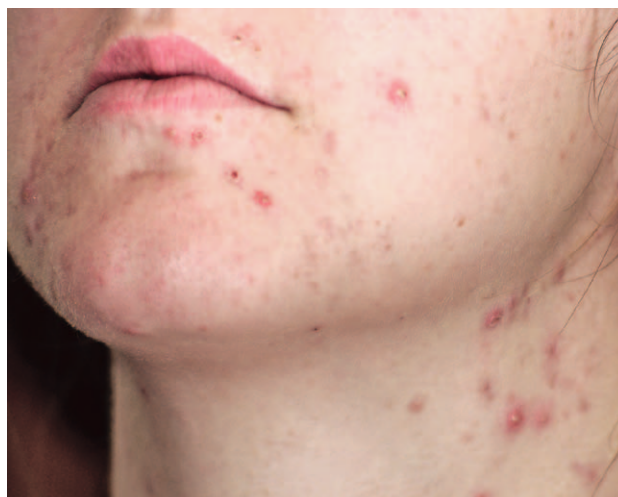Lan i suradnici su tijekom aktualne pandemije COVID-19 izvijestili kako je 97% zdravstvenih radnika razvilo kožne reakcije uzrokovane nošenjem zaštitne opreme.<sup>24</sup> Pritom je važan čimbenik bila duljina ekspozicije. Nošenje zaštitnih maski s filterom i zaštitnih naočala dulje od šest sati dnevno bilo je povezano s većim rizikom od oštećenja kože u usporedbi s kraćim vremenom ekspozicije.<sup>24</sup>

Zaštitne maske s filterom izrađene su od netkanog tekstila od polipropilena, a za optimalan učinak trebaju dobro prianjati uz lice. Zaštitne naočale također na svojim rubovima sadrže komponente koje osiguravaju njihovo dobro prianjanje na kožu. Sve navedeno može dovesti ne samo do mehaničkih oštećenja, nego i do iritativnog dermatitisa, koji je najčešće povezan s okluzijom i maceracijom kože. Promjene na koži često su praćene svrbežom.<sup>15</sup>

Zaštitni ogrtači i kombinezoni zbog svojega okluzivnog učinka potiču znojenje, koje može dovesti do kontaktnoga iritativnog dermatitisa, ali i pojave folikulitisa na koži, posebice leđa i pektoralno.<sup>25</sup> Kiseli pH znoja potiče upalnu reakciju posredovanu limfocitima Th-1 i Th-17, što inhibira izraženost filagrina i time oštećuje zaštitnu epidermalnu barijeru. Uz to, toplina dovodi do vazodilatacije i stimulira C-vlakna, što dovodi do svrbeža.<sup>26</sup>

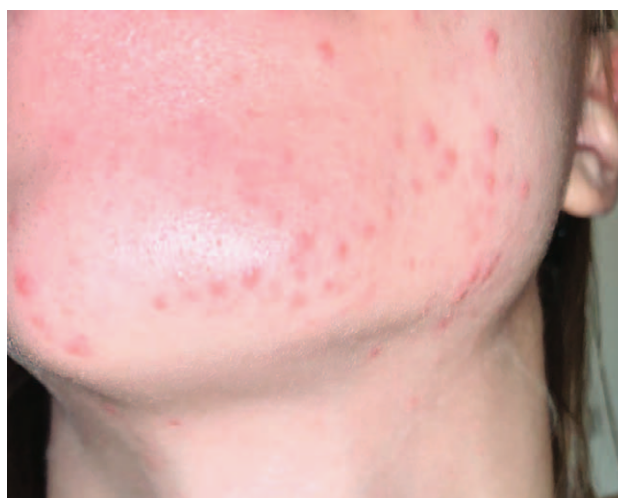## Akne

*Acne vulgaris* jedna je od najčešćih dermatoloških bolesti i njena se patogeneza temelji na međusobnoj interakciji četiriju glavnih čimbenika: folikularne hiperkeratinizacije, povećanog stvaranja sebuma, upale i proliferacije bakterije *Cutibacterium acnes*.<sup>27</sup> No, kada govorimo o utjecaju nošenja zaštitne opreme, bitno je naglasiti da su kontinuirani pritisak na kožu i pojava trenja dokazani kao odlučujući čimbenici u etiologiji ovog tipa *acne* jer uzrokuju okluziju pilosebacealnih folikula u osoba koje otprije boluju od *acne vulgaris* (slika 2).<sup>24</sup> Nadalje, smatra se da nošenje maski s filterom (npr. maski N95) uzrokuje pojavu toploga i vlažnoga aerosola u predjelu lica koji je pokriven maskom, a takav okoliš idealan je ne samo za pojavu *acne*, nego i za brojne druge dermatoze.<sup>15</sup> Kod zdravstvenih radnika koji nisu imali dijagnozu *acne vulgaris* u svojoj



SLIKA 2. POGORŠANJE VEĆ POSTOJEĆE AKNE ZBOG OKLUZIVNOG UČINKA MASKE

FIGURE 2. AGGRAVATION OF PRE-EXISTING ACNE DUE TO THE OKCLUSIVE EFFECT OF A PROTECTIVE MASK

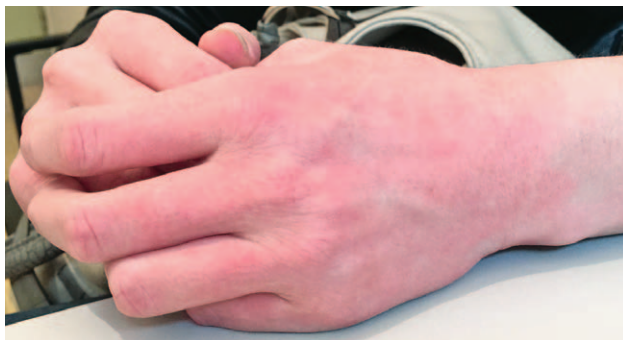

SLIKA 3. NOVONASTALA AKNE ZBOG OKLUZIVNOG UČINKA MASKE

FIGURE 3. NEWLY DEVELOPED ACNE CAUSED BY THE OKCLUSIVE EFFECT OF A PROTECTIVE MASK

anamnezi uočena je pojava *acne mechanica*, vrste akne koja se povezuje s dugotrajnim mehaničkim oštećenjem kožne barijere (slika 3).<sup>28</sup> Zanimljivo je da je s pojavom pandemije COVID-19 nastao i medicinski neologizam, „maskne“. *Maskne* je u biti varijanta *acne mechanica* koja se pojavljuje u području lica koje je pokriveno kirurškom maskom, N95 ili maskom od bilo kojega drugog materijala, a smatra se da je upravo pandemija dovela do njene globalne egzacerbacije. Prethodno opisani mikrookoliš koji se nalazi pod maskom pogoduje nastanku ove vrste *acne*, a tome još pridonosi uobičajeno mehaničko oštećenje kože uzrokovano nošenjem maski. Liječenje maskne temelji se na primjeni sredstava za čišćenje i hidratantnih krema





SLIKA 4. KONTAKTNI ALERGIJSKI DERMATITIS NA GUMENE ZAŠTITNE RUKAVICE

FIGURE 4. CONTACT ALLERGIC DERMATITIS TO RUBBER PROTECTIVE GLOVES

jer je to osnova za održavanje zdrave kožne barijere. Nadalje, preparati koji sadržavaju retinoide, sumpor, benzoil-peroksid ili salicilnu kiselinu trebaju se oprezno koristiti jer mogu izazvati iritativni kontaktni dermatitis. Kao zamjena preporučuju se preparati s protuupalnim komponentama, antioksidansima, regulatorima proizvodnje sebuma i sredstvima s antimikrobnim djelovanjem.<sup>29</sup>

### Kontaktni alergijski dermatitis

Kontaktni alergijski dermatitis je kasni (IV) tip preosjetljivosti na tvari iz okoliša. Postoje brojni alergeni u zaštitnoj opremi i sredstvima za dezinfekciju koji mogu izazvati kontaktni alergijski dermatitis. U rukavicama su to najčešće lateks, karbamati i benzotiazol (posebice merkaptobenzotiazoli) (slika 4).<sup>30</sup> Konzervansi (poput izotiazolinona i diazolidinila), mirisi te rjeđe surfaktanti čest su uzrok kontaktnoga alergijskog dermatitisa nakon pranja ruku sapunom, deterdžentima ili antisepticima.<sup>31</sup>

Zaštitne maske sadrže brojne alergene, a nalaze se u samoj tkanini ili na njezinim rubovima te u elastičnim trakama pomoću kojih se maska učvršćuje iza ušiju ili oko glave. Metalne žice kojima se maska učvršćuje na nosu mogu sadržavati nikal, kobalt i aluminij.<sup>32</sup> Iako metalne žice nisu u izravnom kontaktu s kožom, može doći do prijenosa iona spomenutih metala na kožu zbog dugotrajnog nošenja zaštitne maske, trenja i znojenja.<sup>33</sup> U tkaninama koje se nalaze u maskama N95 utvrđeno je postojanje formaldehida i konzervansa koji otpuštaju formaldehid, kao npr. kvaterniuma-15, koji mogu izazvati kontaktnu senzibilizaciju. U tkaninama kirurških maski utvrđeni su alergeni metildibromoglutaronitril i dibromocijanobutan, koji se nalaze u ljepilima koja se koriste u proizvodnji maski. Elastične trake sadrže akcelerator gume, uključujući tiuram, te antioksidanse za gumu kao što je N-izopropil-N-fenilparafenilendiamin.<sup>32,33</sup>

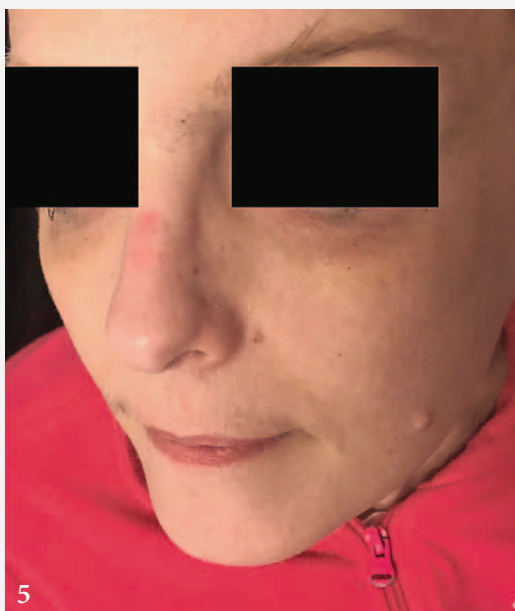
Kontaktni alergijski dermatitis može se klinički manifestirati eritemom, edemom, pojavom vezikula, lju-

skanjem kože i lihenifikacijom. Ako se bolesnik pojavi s ovim znakovima bolesti i još k tome ima odgovarajuću anamnezu, potrebno je napraviti epikutani test.<sup>34</sup> Ukoliko se potvrdi dijagnoza kontaktnoga alergijskog dermatitisa, potrebno je izbjegavati navedene alergene, a ukoliko to nije moguće, preporučuje se staviti dva sloja gaze ispod maske, koristiti komprese s fiziološkom otopinom i potom se savjetuje aplicirati hidratantnu kremu, koristiti antibiotsku mast (poput mupirocina) u slučaju kožne infekcije, a kod težih slučajeva kratkotrajno koristiti glukokortikoidne kreme.<sup>35</sup>

### Mehanička oštećenja kože

Zdravstveni radnici su najčešće izloženi dugotrajnom nošenju zaštitne opreme, uključujući zaštitne maske s filterom, rukavice, naočale i odijela. Međutim, u vrijeme aktualne pandemije COVID-19, brojna su druga zanimanja povezana s obvezom stalnog nošenja zaštitnih maski na radnom mjestu (npr. prodavači, vozači u javnom prijevozu). Kod njih se na mjestu kontakta sa zaštitnom opremom mogu javiti crvenilo i tragovi na koži kao posljedice dugotrajnog pritiska. S vremenom će oni prijeći u mjehure, erozije i ulceracije. Korijen nosa i obrazi najčešća su mjesta na kojima nastaju mehanička oštećenja (slike 5 i 6).<sup>24</sup> National Pressure Injury Advisory Panel (NPIAP) izdao je preporuke za prevenciju i liječenje mehaničkih oštećenja kože uslijed dugotrajnog nošenja maski N95.<sup>36</sup>

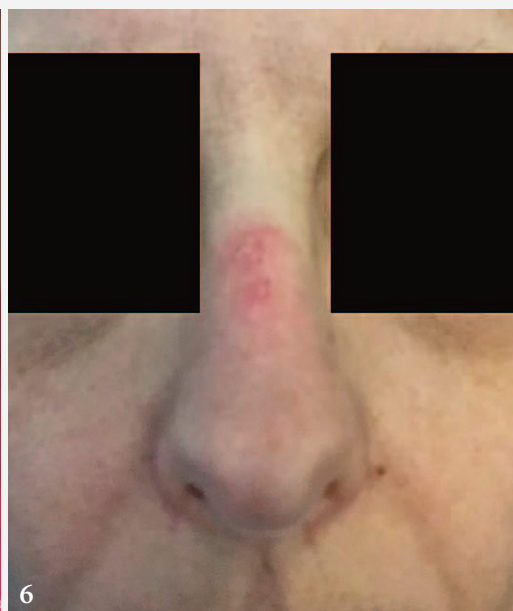
Prevencija mehaničkih oštećenja podrazumijeva redovitu higijenu kože (korištenje sredstava za čišćenje kože i hidratantnih krema) te primjenu tekućih zaštitnih sredstava za kožu, s time da se ona sredstva koja sadržavaju cijanoakrilate ne smiju koristiti na koži oko očiju. Masku se treba staviti na lice tek nakon što se ova sredstva osuše, a njihova funkcija je sprječavanje trenja na koži dok istovremeno ne uzrokuju spadanje maski. Ne preporučuje se korištenje vazelina, mineralnih ulja ili bilo kojega drugog sredstva koje može dovesti do sklizanja maske s mjesta, a posljedično time i njezine neučinkovitosti. NPIAP ne preporučuje korištenje tankih hidrokoloidnih pločica (obloga) ispod maski N95 jer i dalje ne postoje čvrsti dokazi može li to dovesti do povećanog rizika zaraze ili ne.<sup>25</sup> Ukoliko zdravstveni radnici ipak odluče koristiti hidrokoloidne pločice za prevenciju mehaničkih oštećenja, trebaju ih postaviti na korijen nosa, kožu iznad jagodičnih kostiju i iza ušiju. Jedna pločica na korijenu nosa smatra se dovoljnom. Ne preporučuje se stavljanje nekoliko pločica jedne na drugu jer bi to moglo dovesti do povećanog pritiska, a ukoliko se koriste pločice koje sadržavaju pjenu, vanjski sloj takvih pločica mora biti nepropustan. Uvijek je potrebno provjeriti propušta li maska N95 zrak na nekom mjestu, a posebice nakon postavljanja hidrokoloidnih pločica. Prema hidrokoloidnim pločicama potrebno se odnositi kao prema infektiv-



5

SLIKA 5. MEHANIČKA TRAUMA KORIJENA NOSA KOJA JE NASTALA KAO POSLJEDICA PROLONGIRANOG NOŠENJA MASKE

FIGURE 5. MECHANICAL TRAUMA OF THE NASAL ROOT INDUCED BY THE PROLONGED USE OF A FACE MASK



6

SLIKA 6. MEHANIČKA TRAUMA KORIJENA NOSA KOJA JE NASTALA KAO POSLJEDICA PROLONGIRANOG NOŠENJA MASKE

FIGURE 6. MECHANICAL TRAUMA OF THE NASAL ROOT INDUCED BY THE PROLONGED USE OF A FACE MASK

nom materijalu i samim time je nužno da zdravstveni radnici budu pažljivi pri njihovom skidanju. U sklopu prevencije mehaničkih oštećenja kože, NPAIP nadalje preporučuje da se maske skinu s lica na 15 minuta svaka dva sata u prostoru u kojem nema opasnosti od infekcije.<sup>25</sup> Ako to nije moguće, masku se može odignuti sa strane na 5 minuta svaka dva sata, s time da je pranje ruku obvezno prije i nakon svakog kontakta s maskom. S obzirom na to da su mehaničke ozljede uočene i kao posljedica nošenja kirurških maski i ostale zaštitne opreme, primjena hidrokolooidnih pločica je dozvoljena i u ovim slučajevima dokle god se ne narušava funkcija zaštitne opreme.

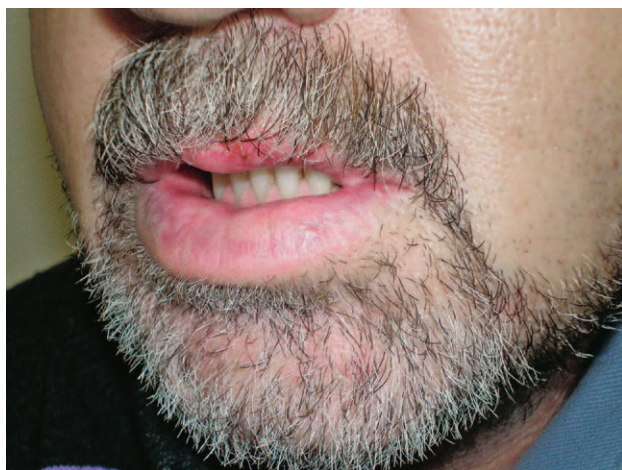Što se tiče liječenja kožnih abrazija, NPAIP preporučuje lokalno korištenje hidratantnih krema i tekućih sredstava za zaštitu kože.<sup>25</sup> Tanki okluzivni oblozi smiju se koristiti za liječenje otvorenih rana ako ne narušavaju funkciju maske.<sup>36</sup>

### Suhoća kože

U istraživanju kineskih znanstvenika koje je provedeno na 65 zdravstvenih radnika utvrđeno je da je 24,6% ispitanika prijavilo suhoću kože kao jedan od glavnih problema povezanih s nošenjem maski N95.<sup>15</sup> Britanska studija koja je opisivala dermatoze koje se pojavljuju kao posljedica nošenja kompletne zaštitne opreme, a ne samo maski N95, ukazuje na to da je

svoga 1% zdravstvenih radnika od njih 337 uključenih u studiju prijavilo suhoću kože kao svoju glavnu dijagnozu.<sup>37</sup> Smatra se da je suhoća kože, prije svega suhoća ruku, posljedica učestalog pranja ruku sapunom, dezinficijensima te uporabe antiseptika na bazi etanola. Upravo se neracionalno korištenje antiseptika smatra glavnim uzrokom povećane incidencije svih dermataza na koži dorzuma šaka i dlanova, a kao glavno terapijsko rješenje ovoga problema preporučuje se redovito korištenje hidratantnih krema nakon pranja ruku, s napomenom da bi ove kreme trebale imati odgovarajući udio lipidne komponente.<sup>38</sup> Hidratantne kreme koje se koriste za liječenje suhoće kože na području lica trebale bi pak imati što manji udio lipidne komponentne, odnosno okluziva (poput dimetikona ili mineralnih ulja) i emolijensa (poput lanolina, glicerol-stearata i sterola iz soje) jer primjena takvih krema može dovesti do egzacerbacije akne ako se primjenjuju na lice, ali i do kontaktne senzibilizacije kože lica i dlanova.<sup>28</sup>

*Cheilitis* (slika 7) se povezuje s učestalim lizanjem usnica, što je najčešće posljedica dehidracije. Opisani su brojni slučajevi *cheilitisa* u zdravstvenih radnika zbog nošenja zaštitne maske i po nekoliko sati i nemogućnosti unošenja adekvatne količine tekućine.<sup>39</sup> Preporučuje se redovit unos tekućine i korištenje balzama za usne.



SLIKA 7. CHELITIS NASTAO USLIJED DEHIDRACIJE KAO POSLJEDICA PROLONGIRANOG NOŠENJA MASKE  
FIGURE 7. CHELITIS CAUSED BY DEHYDRATION DUE TO THE PROLONGED USE OF A FACE MASK

### Kontaktna urtikarija

Iako rijetko, kao posljedica korištenja zaštitne opreme može nastati i kontaktna urtikarija. Mushtaq i sur. u svojem istraživanju navode da se kontaktna urtikarija pojavila u 4,9% slučajeva (5/101), dok su je O'Neill i sur. opisali u 3% slučajeva (11/397).<sup>37,38</sup> Rezultati istraživanja Pourani i sur. pokazali su da je 8,2% ispitanika zadovoljavalo kriterije za dijagnozu kontaktne urtikarije, no rezultati ovoga istraživanja su upitni jer dijagnozu nije postavio dermatovenerolog, nego se rezultati temelje na internetskoj anketi u kojoj su zdravstvenim radnicima postavljana pitanja o potencijalnoj dijagnozi kontaktne urtikarije te su im ponuđene fotografije pacijenata s kontaktnom urtikarijom.<sup>40</sup>

Najčešći uzrok kontaktne urtikarije jest lateks koji se nalazi u zaštitnim rukavicama.<sup>41</sup> Kontaktna urtikarija najčešće nastaje zbog izravnog kontakta kože s proteinima lateksa, ali lateks može biti i aeroalergen, pa se takva, aeroalergena (engl. *airborne*) urtikarija razvija već nekoliko minuta nakon raspakiranja rukavica.<sup>22</sup> Skupina talijanskih autora opisala je slučaj teške kontaktne urtikarije, koja je klinički oponašala kontaktni alergijski dermatitis, a pojavljivala se nakon nošenja maske, što dodatno govori o težini postavljanja dijagnoze kod nekih pacijenata i važnosti poznavanja diferencijalne dijagnoze.<sup>42</sup>

### Pogoršanje postojećih dermatoza

Rezultati istraživanja skupine kineskih autora pokazuju da je u 37,5% pacijenata sa seboreičnim dermatitisom došlo do egzacerbacije bolesti nakon nošenja maski.<sup>43</sup> Ista studija navodi da je došlo do egzacerbacije bolesti u 43,6% pacijenata s dijagnozom *acne* i u svih pacijenata s dijagnozom *rosacea*. Smatra se da bi uzroci egzacerbacije svih ovih bolesti mogli biti već spome-

nuti vlažni okoliš ispod maske koji pogoduje umnožavanju bakterija, okluzija pilosebacealnoga folikula, ruptura komedona pod utjecajem pritiska i trenja i lokalni poremećaji mikrocirkulacije u koži uslijed dugotrajnoga pritiska.<sup>35</sup>

### Zaključak

Teške posljedice još uvijek aktualne pandemije COVID-19 na globalnoj su razini nametnule potrebu usvajanja temeljnih mjera za sprječavanje širenja pandemije u općoj populaciji, uključujući nošenje zaštitne opreme, održavanje odgovarajuće fizičke udaljenosti među osobama i ispravnu higijenu ruku. Dugotrajno nošenje zaštitnih maski na radnom mjestu povezano je s brojnim zanimanjima. Pritom treba istaknuti činjenicu da zdravstveni radnici prolongirano nose profesionalnu zaštitnu opremu koja uključuje zaštitne maske s filterom, štitnike za lice, zaštitne naočale, rukavice i odijela, uz često pranje i dezinfekciju ruku. Stoga su u općoj populaciji, a poglavito među zdravstvenim radnicima, učestale kožne reakcije uzrokovane dugotrajnim nošenjem zaštitne opreme. One obuhvaćaju mehanička oštećenja, suhoću kože, iritativni i alergijski kontaktni dermatitis, kontaktnu urtikariju i pogoršanje postojećih dermatoza. Odgovarajućom njegom kože mogu se spriječiti ili ublažiti neželjeni učinci zaštitne opreme na kožu, a u slučaju pojave težih simptoma i duljeg trajanja kožnih promjena potrebno je obratiti se specijalistima dermatovenerologije radi pravodobnog i odgovarajućeg liječenja.

### LITERATURA

1. Wu F, Zhao S, Yu B, Chen YM, Wang W, Song ZG i sur. A new coronavirus associated with human respiratory disease in China. *Nature*. 2020;579(7798):265–9.
2. Lam TT-Y, Jia N, Zhang Y-W, Shum MH, Jiang JF, Zhu HC i sur. Identifying SARS-CoV-2-related coronaviruses in Malayan pangolins. *Nature*. 2020;583(7815):282–5.
3. Tyrrell DA, Bynoe ML. Cultivation of a novel type of common-cold virus in organ cultures. *Br Med J*. 1965;1(5448):1467–70.
4. Ksiazek TG, Erdman D, Goldsmith CS, Zaki SR, Peret T, Emery S i sur. A novel coronavirus associated with severe acute respiratory syndrome. *N Engl J Med*. 2003;348(20):1953–66.
5. Zaki AM, van Boheemen S, Bestebroer TM, Osterhaus ADME, Fouchier RAM. Isolation of a novel coronavirus from a man with pneumonia in Saudi Arabia. *N Engl J Med*. 2012;367(19):1814–20.
6. Azhar EI, El-Kafrawy SA, Farraj SA, Hassan AM, Al-Saeed MS, Hashem AM i sur. Evidence for camel-to-human transmission of MERS coronavirus. *N Engl J Med*. 2014;370(26):2499–505.
7. Coronavirus Update (Live): 120,306,910 cases and 2,662,735 deaths from COVID-19 virus Pandemic – Worldometer. Dostupno na: <https://www.worldometers.info/coronavirus/>. Pristupljeno 16. ožujka 2021.
8. Chan JF-W, Yuan S, Kok K-H, To KK, Chu H, Yang J i sur. A familial cluster of pneumonia associated with the 2019 novel



- coronavirus indicating person-to-person transmission: a study of a family cluster. *Lancet*. 2020;395(10223):514–23.
9. Letko M, Marzi A, Munster V. Functional assessment of cell entry and receptor usage for SARS-CoV-2 and other lineage B betacoronaviruses. *Nat Microbiol*. 2020;5(4):562–9.
  10. Lauer SA, Grantz KH, Bi Q, Jones FK, Zheng Q, Meredith HR *i sur*. The incubation period of coronavirus disease 2019 (COVID-19) from publicly reported confirmed cases: estimation and application. *Ann Intern Med*. 2020;172(9):577–82.
  11. Huang C, Wang Y, Li X, Ren L, Zhao J, Hu Y *i sur*. Clinical features of patients infected with 2019 novel coronavirus in Wuhan, China. *Lancet*. 2020;395(10223):497–506.
  12. Jin Y-H, Cai L, Cheng Z-S, Cheng H, Deng T, Fan YP *i sur*. A rapid advice guideline for the diagnosis and treatment of 2019 novel coronavirus (2019-nCoV) infected pneumonia (standard version). *Mil Med Res*. 2020;7(1):4.
  13. European Commission. Safe COVID-19 vaccines for Europeans. Dostupno na: [https://ec.europa.eu/info/live-work-travel-eu/coronavirus-response/safe-covid-19-vaccines-europeans\\_en](https://ec.europa.eu/info/live-work-travel-eu/coronavirus-response/safe-covid-19-vaccines-europeans_en). Pristupljeno 14. ožujka 2021.
  14. World Health Organisation. Coronavirus disease (COVID-19) advice for the public. Dostupno na: <https://www.who.int/emergencies/diseases/novel-coronavirus-2019/advice-for-public>. Pristupljeno 14. ožujka 2021.
  15. Hu K, Fan J, Li X, Gou X, Li X, Zhou X. The adverse skin reactions of health care workers using personal protective equipment for COVID-19. *Medicine (Baltimore)*. 2020;99(24):e20603.
  16. HZJZ. Klasifikacije i označavanje razine filtriranja kirurških i zaštitnih maski. Dostupno na: <https://www.hzjz.hr/sluzba-epidemiologija-zarazne-bolesti/klasifikacije-i-oznacavanje-razine-filtriranja-kirurških-i-zastitnih-maski/>. Pristupljeno 23. ožujka 2021.
  17. Jakasa I, Thyssen JP, Kezic S. The role of skin barrier in occupational contact dermatitis. *Exp Dermatol*. 2018;27(8):909–14.
  18. Rundle CW, Presley CL, Militello M, Barber C, Powell DL, Jacob SE *i sur*. Hand hygiene during COVID-19: Recommendations from the American Contact Dermatitis Society. *J Am Acad Dermatol*. 2020;83(6):1730–7.
  19. Wolfe MK, Wells E, Mitro B, Desmarais AM, Scheinman P, Lantagne D. Seeking clearer recommendations for hand hygiene in communities facing ebola: A randomized trial investigating the impact of six handwashing methods on skin irritation and dermatitis. *PLoS One*. 2016;11(12):e0167378.
  20. Siddharta A, Pfaender S, Vielle NJ, Dijkman R, Friesland M, Becker B *i sur*. Virucidal activity of World Health Organization-recommended formulations against enveloped viruses, including Zika, Ebola, and emerging Coronaviruses. *J Infect Dis*. 2017;215(6):902–6.
  21. Weido AJ, Sim TC. The burgeoning problem of latex sensitivity: Surgical gloves are only the beginning. *Postgrad Med*. 1995;98(3):173–84.
  22. Cleenerwerck MB. Update on medical and surgical gloves. *Eur J Dermatol*. 2010;20(4):434–42.
  23. Proksch E, Brasch J. Abnormal epidermal barrier in the pathogenesis of contact dermatitis. *Clin Dermatol*. 2012;30(3):335–44.
  24. Lan J, Song Z, Miao X, Li H, Li Y, Dong L, *i sur*. Skin damage among health care workers managing coronavirus disease-2019. *J Am Acad Dermatol*. 2020;82(5):1215–6.
  25. Den Boon S, Vallenas C, Ferri M, Norris SL. Incorporating health workers' perspectives into a WHO guideline on personal protective equipment developed during an Ebola virus disease outbreak. *F1000Res* 2018;7:45.
  26. Ibekwe PU, Ukonu BA. Impact of weather conditions on atopic dermatitis prevalence in Abuja, Nigeria. *J Natl Med Assoc*. 2019;111(1):88–93.
  27. Harper JC. Acne vulgaris: What's new in our 40th year. *J Am Acad Dermatol*. 2020;82(2):526–7.
  28. Teo W. The "Maskne" microbiome – pathophysiology and therapeutics. *Int J Dermatol*. 2021;60(7):799–809. doi: 10.1111/ijd.15425.
  29. Teo W-L. Diagnostic and management considerations for "maskne" in the era of COVID-19. *J Am Acad Dermatol*. 2021;84(2):520–1.
  30. Kadivar S, Belsito DV. Occupational dermatitis in health care workers evaluated for suspected allergic contact dermatitis. *Dermatitis*. 2015;26(4):177–83.
  31. Kersh AE, Helms S, de la Feld S. Glove-related allergic contact dermatitis. *Dermatitis*. 2018;29(1):13–21.
  32. Bhatia R, Sindhuja T, Bhatia S, Dev T, Gupta A, Bajpai M *i sur*. Iatrogenic dermatitis in times of COVID-19: a pandemic within a pandemic. *J Eur Acad Dermatol Venereol*. 2020;34(10):e563–e566. doi: 10.1111/jdv.16710.
  33. Yu J, Chen JK, Mowad CM, Reeder M, Hylwa S, Chisolm S *i sur*. Occupational dermatitis to facial personal protective equipment in health care workers: A systematic review. *J Am Acad Dermatol*. 2021;84(2):486–94.
  34. Gheisari M, Araghi F, Moravvej H, Tabary M, Dadkhahfar S. Skin reactions to non-glove personal protective equipment: an emerging issue in the COVID-19 pandemic. *J Eur Acad Dermatol Venereol*. 2020;34(7):e297–e298.
  35. Yan Y, Chen H, Chen L, Cheng B, Diao P, Dong L *i sur*. Consensus of Chinese experts on protection of skin and mucous membrane barrier for health-care workers fighting against coronavirus disease 2019. *Dermatol Ther*. 2020;33(4):e13310.
  36. National Pressure Injury Advisory Panel (NPIAP). Position statements on preventing injury with N95 masks. Dostupno na: [https://cdn.ymaws.com/npiap.com/resource/resmgr/position\\_statements/Mask\\_Position\\_Paper\\_FINAL\\_fo.pdf](https://cdn.ymaws.com/npiap.com/resource/resmgr/position_statements/Mask_Position_Paper_FINAL_fo.pdf). Pristupljeno 16. ožujka 2021.
  37. O'Neill H, Narang I, Buckley DA, Phillips TA, Bertram CG, Bleiker TO *i sur*. Occupational dermatoses during the COVID-19 pandemic: a multicentre audit in the UK and Ireland. *Br J Dermatol*. 2021;184(3):575–7.
  38. Mushtaq S, Terzi E, Recalcati S, Salas-Alanis JC, Amin S, Faizi N. Cutaneous adverse effects due to personal protective measures during COVID-19 pandemic: a study of 101 patients. *Int J Dermatol*. 2021;60(3):327–31.
  39. Singh M, Pawar M, Bothra A, Maheshwari A, Dubey V, Tiwari A *i sur*. Personal protective equipment induced facial dermatoses in healthcare workers managing Coronavirus disease 2019. *J Eur Acad Dermatol Venereol*. 2020;34(8):e378–e380.
  40. Pourani MR, Nasiri S, Abdollahimajd F. Prevalence of hand contact urticaria and related risk factors among healthcare workers during the COVID-19 pandemic: A self-reported assessment. *Dermatol Ther*. 2020;33(6):e14367.
  41. Valsecchi R, Leghissa P, Cortinovis R, Cologni L, Pomesano A. Contact Urticaria from latex in healthcare workers. *Dermatology*. 2000;201(2):127–31.
  42. Corazza M, Bencivelli D, Zedde P, Monti A, Zampino MR, Borghi A. Severe contact urticaria, mimicking allergic contact dermatitis, due to a surgical mask worn during the COVID-19 pandemic. *Contact Dermatitis*. 2021.
  43. Zuo Y, Hua W, Luo Y, Li L. Skin reactions of N95 masks and medial masks among health-care personnel: A self-report questionnaire survey in China. *Contact Dermatitis*. 2020;83(2):145–7.