



Dezmoidni tumor u ležištu štitnjače: prikaz bolesnika

Desmoid fibromatosis in thyroid bed: a case report

Ana Mijatović Karačić¹, Sanja Kusačić Kuna^{2✉}, Juraj Lukinović³, Marina Šeronja Kuhar⁴, Ivana Brnadić⁵, Dražen Huić²

¹Zavod za nuklearnu medicinu, Sveučilišna klinička bolnica Mostar, BiH

²Klinički zavod za nuklearnu medicinu i zaštitu od zračenja, Medicinski fakultet Sveučilišta u Zagrebu, Klinički bolnički centar Zagreb

³Klinika za bolesti uha, nosa i grla i kirurgiju glave i vrata, Medicinski fakultet Sveučilišta u Zagrebu, Klinički bolnički centar Zagreb

⁴Klinički zavod za dijagnostičku i intervencijsku neuroradiologiju, Medicinski fakultet Sveučilišta u Zagrebu, Klinički bolnički centar Zagreb

⁵Klinički zavod za patologiju i citologiju, Medicinski fakultet Sveučilišta u Zagrebu, Klinički bolnički centar Zagreb

Descriptors

DEZMOIDNI TUMOR – kirurgija, patologija, slikovna dijagnostika;
TUMORI GLAVE I VRATA – kirurgija, patologija, slikovna dijagnostika;
NODOZNA GUŠA – kirurgija; TIREOIDEKTOMIJA;
PARATIREOIDNI TUMORI – kirurgija;
ADENOM – kirurgija; ULTRASONOGRAFIJA;
MAGNETSKA REZONANCIJA

Descriptors

FIBROMATOSIS, AGGRESSIVE – diagnostic imaging, pathology, surgery;
HEAD AND NECK NEOPLASMS – diagnostic imaging, pathology, surgery;
GOITER, NODULAR – surgery; THYROIDECTOMY;
PARATHYROID NEOPLASMS – surgery;
ADENOMA – surgery; ULTRASONOGRAPHY;
MAGNETIC RESONANCE IMAGING

SAŽETAK. Dezmoidni tumori su rijetke benigne tvorbe podrijetla vezivnog tkiva koje sporo rastu, ne metastaziraju, ali mogu invadirati okolna tkiva. Cilj izvješća je prikaz bolesnice s dezmoidnim tumorom razvijenim u ležištu lijevog reznja štitnjače nakon prethodnoga operacijskog zahvata totalne tireoidektomije zbog multinodularne guše s ekstirpacijom adenoma paratireoidne žlijezde u istom aktu. Zbog promuklosti i osjećaja bolnosti u ležištu štitnjače dvije godine nakon inicijalnog zahvata kod bolesnice je učinjen kontrolni ultrazvuk vrata koji verificira slabo ograničen, nehomogen, pretežno izoehogen čvor tvrde konzistencije u ležištu lijevog reznja štitnjače koji je po svojim ehografskim karakteristikama bio suspektan na malignu promjenu. Ciljana citološka punkcija opisuje rijetke vretenaste stanice, ali bez drugih elemenata za pobližu diferencijaciju. Stoga je ultrazvučni pregled dopunjen drugim slikovnim radiološkim metodama (kompjutorizirana tomografija i magnetska rezonancija) koje postavljaju sumnju na paragangliom ili adenom paratireoidne žlijezde, ali se nije mogla sa sigurnošću isključiti ni promjena druge etiologije. Zbog navedenog kod bolesnice je preporučena kirurška ekscizija koja je bila zahtjevna zbog tvrdoće navedene tvorbe. Patohistološki nalaz je odgovarao ekstraabdominalnoj fibromatozi, odnosno dezmoidnom tumoru s mogućom pojavom recidiva. Iako je dezmoidni tumor općenito benigna bolest, ponekad može biti lokalno invazivan s infiltracijom okolnih struktura oponašajući sliku malignog procesa uz otežanu potpunu kiruršku eksciziju koja je terapija izbora. Štoviše, unatoč potpunom uklanjanju čest je recidiv bolesti pa bolesnike s dezmoidnim tumorom treba povremeno kontrolirati.

SUMMARY. Desmoid tumors are rare formations of fibroblastic origin thought benign and slow growing, but could be aggressive in behaviour invading the surrounding areas. The aim of this report is to present a case of a patient with desmoid tumor located in anterior cervical region mimicking malignant formation. A 69-year-old female patient with previous history of surgery due to multinodular goiter as well as primary hyperparathyroidism caused by parathyroid adenoma was scheduled to ultrasound of the neck due to hoarseness. Ultrasound revealed extremely hard, isoechoic, poorly defined nodule with calcification in thyroid bed suggestive of malignant tissue. The finding of fine needle aspiration cytology report showed rare spindle cells but was inconclusive. Other imaging techniques like computed tomography and magnetic resonance imaging were suggestive for paraganglioma or parathyroid adenoma, but another etiology could not be ruled out with certainty and complete surgical resection was recommended. Pathology report was consistent with fibromatosis, leading to the final diagnosis of extra-abdominal desmoid tumor. Although desmoid tumor is generally a benign disease, it can sometimes be locally aggressive invading the surrounding tissue and mimicking the picture of a malignant process with difficulties to remove surgically, as in our case. Moreover, even after complete excision, recurrence of the disease often occurs that should be kept in mind and such patients should be monitored periodically.

Dezmoidni tumor ili fibromatoza jest rijetka benigna novotvorina podrijetla vezivnog tkiva karakterizirana sporim rastom, ali s tendencijom infiltracije okolnog tkiva i recidiva bolesti, iako nema metastatski potencijal.¹ Tumor se pojavljuje češće kod žena, a predstavlja manje od 3% svih tumora mekog tkiva te 0,03% svih neoplazmi.² Većina tumora su sporadični s beta-katenin mutacijom, mogu se razviti u svim anatomske regijama, ali češće zahvaćaju udove (70%), trup (43%), glavu i vrat (7%). Također se mogu razviti

u abdominalnoj i torakalnoj stijenci. Druga, manja skupina (incidencija 10 – 20%) jesu slučajevi povezani s obiteljskom (familijarnom) adenomatoznom polipo-

✉ Adresa za dopisivanje:

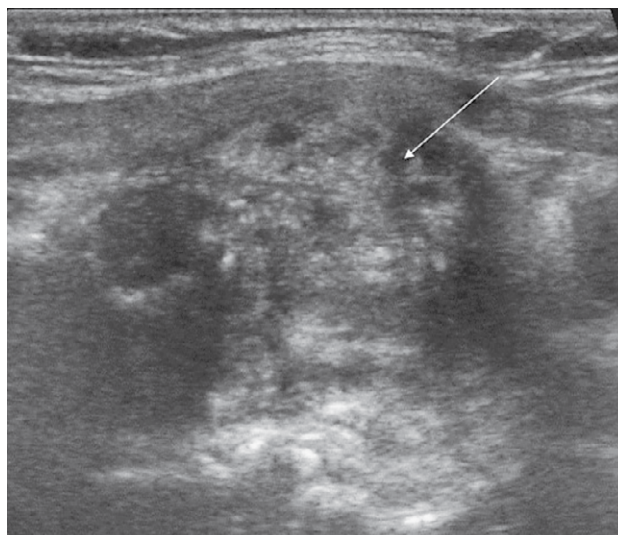
Doc. dr. sc. Sanja Kusačić Kuna, dr. med., <https://orcid.org/0000-0003-0161-9158>
Klinički zavod za nuklearnu medicinu i zaštitu od zračenja,
Medicinski fakultet Sveučilišta u Zagrebu, KBC Zagreb, Kišpatićeva 12, 10000 Zagreb,
e-pošta: sanja.kusackikuna@gmail.com

Primljeno 29. ožujka 2021., prihvaćeno 27. srpnja 2021.

zom (FAP). U ovoj grupi mutacija APC-gena (engl. *adenomatous polyposis coli gene*) dovodi do razvoja dezmoidnog tumora, a nešto češće obolijevaju muškarci i to uglavnom s intraabdominalno lokaliziranim tumorom koji se javlja u ranijoj životnoj dobi u odnosu na sporadične slučajeve. Dezmoidni tumori se mogu pojaviti i na mjestu ranijega kirurškog zahvata i traume te su nešto češći u trudnoći i babinju.³ Unatoč preporučenoj kompletnej kirurškoj resekciji širokih rubova, recidiv bolesti se javlja u 24% do 77% slučajeva.¹ Iako su dezmoidni tumori uglavnom benigni i sporo rastući, ponekad se mogu razviti i agresivniji oblici s kompresijom i invazijom okolnih struktura. Terapijski postupak kod recidivirajućih infiltrativnih tumora zahtijeva ponovljenu kiruršku resekciju koja ovisi o lokalizaciji i ponašanju tumora, simptomima, dobi bolesnika, ali ponekad zahtijeva i primjenu nesteroidnih protuupalnih lijekova, antiestrogensku hormonsku terapiju, pa čak i kemoterapiju i radioterapiju.⁴ Cilj je ovog rada osvrt na nastanak, kliničku sliku, slikovne metode i patohistološke osobitosti kod bolesnice s navedenim rijetkim oblikom tumora.

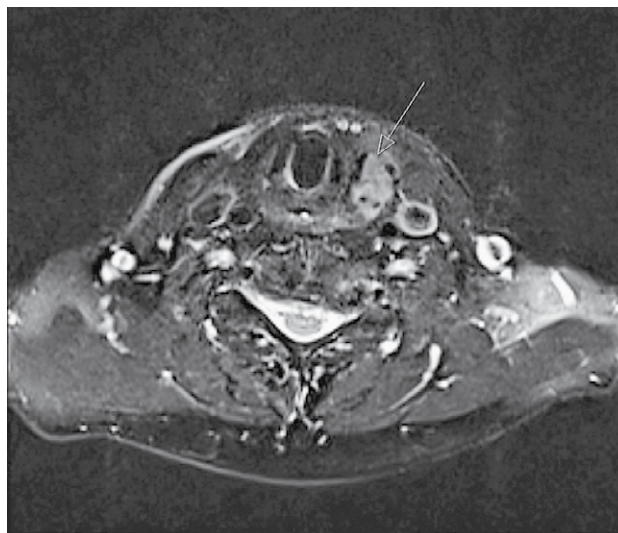
Prikaz slučaja

Bolesnica u dobi od 69 godina primljena je na ultrazvuk vrata u Kliničkom zavodu za nuklearnu medicinu KBC-a Zagreb u siječnju 2020. godine žaleći se na promuklost i osjećaj stranog tijela u vratu. Prema anamnestičkim podacima kod bolesnice je u ožujku 2018. godine učinjena totalna tireoidektomija radi velike polinodozne strume s ekstirpacijom uvećane donje desne paratireoidne žlijezde zbog adenoma paratireoidne žlijezde s hiperkalcemijom, a kontrolni ultrazvuk nakon izvršenoga operacijskog zahvata bio je uredan (bez znakova ostatnog tkiva u ležištu štitnjače i bez prikaza adenoma paratireoidne žlijezde koji je ekstirpiran). Nakon izvršenoga operacijskog zahvata bolesnica je uzimala nadomjesnu terapiju L-tiroksinom, a uz navedenu terapiju vrijednosti slobodnog tiroksina (FT4) i tireotropina (TSH) bile su u granicama referentnih vrijednosti uz normokalcemiju. Od ostalih anamnestičkih podataka izdvaja se raniji operacijski zahvat desnostrane hemikolektomije zbog karcinoma debelog crijeva bez potrebe za daljnjim onkološkim liječenjem te ekstrakcija više različitih polipa u debelom crijevu. Pri fizikalnom pregledu u siječnju 2020. palpacijski se nalazi zadebljanje tvrde konzistencije u srednjoj trećini lijeve strane vrata medijalno, u ležištu štitnjače. Ultrazvučno se na mjestu palpabilnog zadebljanja verificira nehomogena, pretežno izoehogena tvorba s grubim odjecima, neravnih kontura, veličine 2,1 x 1,5 x 1,5 cm (longitudinalni/anteroposteriorni/transverzalni promjer) suspektnih ehografskih karakteristika (slika 1). Zbog anamnestičkih podataka o ranijem kirurškom zahvatu u navedenom području



SLIKA 1. ULTRAZVUČNI PRIKAZ NEHOMOGENE, PRETEŽNO IZOEHOGENE TVORBE NERAVNIH KONTURA U LEŽIŠTU LIJEVOG REŽNJA ŠTITNJAČE

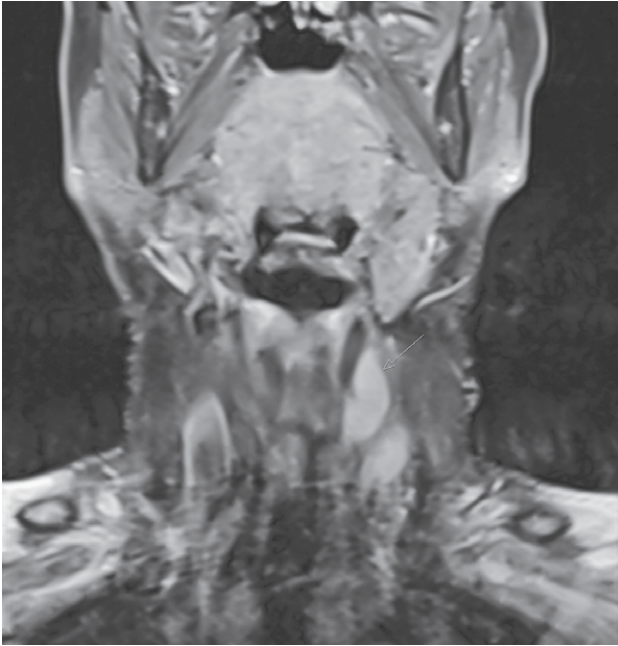
FIGURE 1. ULTRASONOGRAPHIC APPEARANCE OF EXTRA-ABDOMINAL FIBROMATOSIS DEMONSTRATED IN HOMOGENEOUS, ISOECHOGENIC, POORLY DEFINED STRUCTURE LOCATED IN LEFT THYROID BED



SLIKA 2. AKSIJALNI T2 PRESJEK VRATA SA SATURACIJOM MASTI NA SNIMCI MAGNETSKE REZONANCIJE (MR) POKAZUJE PARALARINGEALNO/PARATRAHEALNO LIJEVO TVORBU HETEROGENOG SIGNALA S BLAGIM KOMPRESIJSKIM UČINKOM

FIGURE 2. MRI OF NECK REGION: AXIAL FAT SUPPRESSED T2WI OF NECK SHOWS PARALARYNGEAL/PARATRACHEAL HETEROGENEOUS LESION ON LEFT SIDE WITH MILD MASS EFFECT

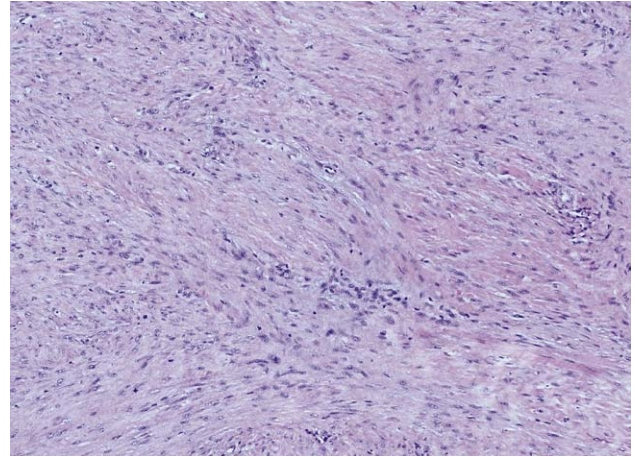
diferencijalno-dijagnostički je u obzir dolazilo i granulacijsko tkivo. Ponavljanom ciljanom citološkom punkcijom pod kontrolom ultrazvuka u punktatu su dobivene rijetke vretenaste stanice bez pobliže diferencijacije pa je s obzirom na neodređeni citološki nalaz u cilju daljnje dijagnostike preporučena biopsija



SLIKA 3. POSTKONTRASTNI KORONARNI T1 PRESJEK VRATA SA SATURACIJOM MASTI NA SNIMCI MAGNETSKE REZONANCIJE (MR) POKAZUJE HOMOGENU IMBIBICIJU OVALNE TVORBE PARALARINGEALNO LIJEVO

FIGURE 3. POSTCONTRAST CORONAL FAT SUPPRESSED T1WI MRI SHOWS PARALARINGEAL HOMOGENEOUS ENHANCEMENT OF OVAL LESION ON THE LEFT SIDE SITUATED MEDIANLY FROM LEFT JUGULAR VEIN AND ACC

širokom iglom te druga preoperacijska slikovna dijagnostika odnosno kompjutorizirana tomografija ili magnetska rezonancija u cilju detaljnije karakterizacije lezije, točnije lokalizacije tumora i eventualne zahvaćenosti susjednih struktura. Tvorba je bila izrazito tvrda i fiksirana za tiroidnu hrskavicu. MSCT vrata verificira laterokaudalno od tiroidne hrskavice lijevo te medijalno od lijeve karotidne arterije i jugularne vene ovalnu, vaskulariziranu, mekotkivnu tvorbu veličine 2,6 x 1,6 x 2,4 cm koja je inhomogeno imbibirana kontrastnim sredstvom, uz medioponiran dušnik uredne širine lumena. Radiološki nalaz je bio suspektan na adenom paratireoidne žlijezde ili na recidiv strume, ali je zbog suspektne infiltracije okolnog tkiva ipak preporučena magnetska rezonancija (MR). MR vrata prije i nakon intravenske aplikacije paramagnetnog kontrastnog sredstva opisuje ekspanzivnu tvorbu paralaringealno/paratrahealno lijevo, lobuliranih kontura, dimenzija AP 2,5 x LL 1,4 x CC 3,0 cm. Aksijalni T2 presjek vrata sa saturacijom masti verificira tvorbu heterogenog signala s blagim kompresijskim učinkom (slika 2), a postkontrastni koronarni T1 presjek vrata sa saturacijom masti pokazuje relativno homogenu imbibiciju opisane tvorbe bez jasnih znakova restrikcije difuzije (slika 3). Diferencijalna dijagnoza je uključivala adenom paratireoidne žlijezde, ali se nije mogao isključiti paragangliom niti promjena druge etiologije.



SLIKA 4. HISTOLOŠKA SLIKA EKSTIRPIRANOGA DEZMOIDNOG TUMORA: TVORBA GRAĐENA OD NAKUPINA I TRAČAKA VRETNASTIH STANICA ULOŽENIH U KOLAGENU STROMU (H&E, 10×)

FIGURE 4. PATHOHISTOLOGIC FINDING OF SURGICALLY RESECTED AND HISTOLOGICALLY PROVEN DESMOID TUMOR REVEALED LESION COMPOSED OF SHEETS AND FASCICLES OF SPINDLE CELLS SET IN COLLAGENOUS STROMA (H&E, 10×)

Anteriorno od opisane tvorbe bila je prisutna i diskretna imbibicija mekih tkiva moguće u sklopu postoperativnih ožiljnih promjena. Patohistološki nalaz biopsije širokom iglom u 6/2020. postavlja sumnju na fibromatozu te je preporučena kompletna kirurška resekcija. Operacijski zahvat, odnosno ekstirpacija opisane tvorbe učinjena je u 9/2020., a u definitivnom patohistološkom izvješću opisuje se čvrsta, siva lezija veličine 3,5 x 2 x 1,5 cm, mikroskopski građena od nakupina i tračaka vretenastih stanica uloženi u kolagenu stromu, nejasno ograničena infiltracijom okolne skeletne muskulature. Nekroza i atipije nisu nađene, a pronađene su do 2 mitoze/10VVP. Imunohistokemijski tumorske stanice su bile pozitivne na vimentin i SMA, a tek su pojedinačne stanice pokazivale pozitivitet na beta-katenin i S100. Nalaz je odgovarao ekstraabdominalnoj fibromatozi (tzv. dezmoidnom tumoru) s mogućom pojavom recidiva (slika 4). Tijekom kirurškog zahvata učinjena je kompletna ekscizija tumora sa širokim rubovima, što je bio i primarni cilj liječenja unatoč iznimno teškom operacijskom zahvatu zbog tvrdoće tumora te infiltracije okolnog tkiva. Postoperacijski laboratorijski nalazi (FT4 i TSH) uz supstitucijsku terapiju L-tiroksinom kao i ukupni i ionski kalcij, fosfati i PTH važni za dalje praćenje bili su unutar referentnih vrijednosti, a u ovom trenutku bolesnica je ultrazvučno bez znakova lokalnog recidiva bolesti.

Rasprava

Ekstraabdominalna fibromatoza ili dezmoidni tumor je rijetka, lokalno invazivna lezija, bez sklonosti metastaziranju, ali je karakterizirana visokim postot-

kom recidiva bolesti. Tumor je podrijetla vezivno-mišićnog tkiva³, a njegov nastanak se povezuje s hormonskim promjenama u trudnoći i babinju, ranijim kirurškim zahvatima i traumama, ali i s genetskom predispozicijom, budući da se u većem postotku javlja kod bolesnika s obiteljskom polipozom.⁵ U ovom slučaju bolesnica je imala nekoliko rizičnih čimbenika za nastanak bolesti, kao raniji operacijski zahvat na mjestu nastanka tumora te ženski spol. Najveća je incidencija bolesti u trećem desetljeću života.⁶ Ova neoplazma se često može javiti sporadično ili u sklopu obiteljske adenomatozne polipoze (FAP). U slučaju FAP-a tumor nastaje kao rezultat somatskih mutacija u APC-genu ili u beta-katenin genu te mu je incidencija puno veća nego kad su u pitanju sporadični slučajevi. Procjenjuje se da će 10 – 25% osoba s FAP-om razviti najmanje jedan dezmoidni tumor tijekom svog života s 850 puta većim rizikom od opće populacije. Sporadični slučajevi su vrlo rijetki i uglavnom pogađaju 2–4 osobe na milijun stanovnika.⁷ FAP je karakterizirana prisutnošću većeg broja polipa u debelom crijevu koji imaju tendenciju maligne transformacije. Smatra se da je inaktivacija ostatnog APC-gena kritični korak u nastanku kolorektalnog karcinoma i dezmoidnog tumora.⁸ Kod naše bolesnice učinjena je desnostrana hemikolektomija zbog karcinoma kolona kao i ekstrakcija velikog broja polipa u debelom crijevu; trenutno je bez potrebe za daljnjim onkološkim tretmanom, ali se redovito prati.

Dezmoidna fibromatoza (DF) se klasificira kao intraabdominalna i ekstraabdominalna. Većina ekstraabdominalnih slučajeva je sporadična i može se javiti u svim anatomskim regijama. Bolesnici se uglavnom žale na izraslinu koja može biti i bolna, a nešto rjeđe su prisutni simptomi i znaci kompresije okolnih anatomskih struktura.¹ Dezmoidni tumori se zbog rijetke pojavnosti često pogrešno i kasno dijagnosticiraju. Ranije studije su utvrdile da su dezmoidni tumori točno dijagnosticirani u samo 50% slučajeva.⁵ Diferencijalna dijagnoza uključuje fibrosarkom, reaktivnu fibroblastičnu proliferaciju, miksom ili nodularni fascitis.²

U dijagnostici i karakterizaciji lezija na raspolaganju je nekoliko slikovnih metoda. Ultrazvuk je često inicijalna dijagnostička metoda; ehografski možemo ocijeniti veličinu i strukturu tumora, lokalizaciju, granice prema okolnom tkivu i vaskularizaciju, a pod kontrolom ultrazvuka izvodi se i ciljana citološka punkcija.¹ U prikazanom slučaju ultrazvukom je verificiran nehomogeni, pretežno izoehogeni čvor s kalcifikatima, tvrde konzistencije i neoštih granica prema okolnom tkivu, koji je po ehografskim obilježjima bio suspektan na malignu promjenu. Magnetska rezonancija (MR) se smatra zlatnim standardom za dijagnostiku fibromatoznih lezija preoperativno, a također je korisna i za postoperacijsko praćenje.³ Iako je višeslojna kompjutorizirana tomografija (MSCT, engl. *multislice compu-*

ted tomography) manje senzitivna od MR-a za mektoaktivne lezije može također pružiti korisne informacije o veličini tumora, lokalizaciji i granicama prema okolnom tkivu.¹

Kompletna kirurška resekcija jest metoda izbora u liječenju dezmoidnog tumora. Zbog kompleksne anatomije i česte zahvaćenosti neurovaskularnih struktura u području glave i vrata kompletna kirurška resekcija je teško izvodiva. Resekcija može dovesti do ozljeđa okolnih struktura, karotidne arterije, unutarnje jugularne vene ili brahijalnog pleksusa, a zbog složenih anatomskih struktura uz nemogućnost kompletne ekscizije često je povezana s recidivom bolesti (46 – 62%) i potrebom za daljnjim ponavljanim ekscizijama.⁹ Ovaj tumor ne metastazira, ali je lokalni recidiv s pridruženim morbiditetom relativno čest. Stopa recidiva iznosi 33,3%, a kod kirurške ekscizije širokih rubova je manja.¹⁰ Kod recidivirajućih slučajeva s nekompletnom ekscizijom primjenjuje se adjuvantna terapija, poput hormonske terapije i nesteroidnih antiinflamatornih lijekova, pa čak i radioterapija i citostatiki.¹¹ Hormonska terapija uglavnom uključuje primjenu selektivnih modulatora estrogenskih receptora (poput tamoksifena, raloksifena i toremifena), kao i primjenu analoga gonadotropina (leuprolid) te antagonista estrogenskih receptora (medroksiprogesteron, testosteron i progesteron) s potencijalnim antitumorskim učinkom u hormonski ovisnih tumora.¹² Nesteroidni antireumatici poput indometacina, sulindak i kolhicin testirani su kod bolesnika s različitim stupnjem uspjeha. U slučaju neuspjeha antiestrogenske terapije i terapije nesteroidnim antireumaticima mogu se koristiti citotoksični lijekovi poput kombinacije doksorubicina i dakarbazina, doksorubicin-ciklofosfamid-vinkristin kombinacije ili vinkristin-aktinomicin D-ciklofosfamid.^{11,12} Obećavajuća je i primjena inhibitora tirozin kinaza (TKI) poput imatiniba, sorafeniba i pazopaniba.¹³ Kod agresivnih oblika ispituje se i primjena drugih lijekova poput 1,25-(OH)₂-vitamina D₃, interferona alfa (IFN-α), retinoične kiseline i prednizolona, te primjena ablacijskih postupaka poput radiofrekventne ablacije (RFA) i fokusiranog ultrazvuka visokog intenziteta (engl. *high intensity focused ultrasound*, HIFU) s različitim uspjehom.¹² Naša bolesnica je trenutno bez znakova povrata bolesti pa je za sada bez specifične terapije, a sljedeći kontrolni pregled ultrazvukom planira se za oko 6 mjeseci uz MR vrata prema potrebi. Naglašava se važnost pravodobnog prepoznavanja relativno čestih recidiva ovog tumora, a u liječenju i praćenju važan je multidisciplinarni pristup.¹⁴

Zaključak

Dezmoidni tumori su iznimo rijetki oblici benignih tumora. Uglavnom su loše ograničeni i infiltriraju okolne strukture pa prema ultrazvučnom prikazu često

moгу sugerirati maligne promjene. Kombinacije različitih slikovnih metoda (ultrazvuk s ciljanom citološkom punkcijom, MR i MSCT) koriste se za definiranje veličine i lokalizacije tumora kao i odnosa tumora s okolnim strukturama. Kompletna kirurška resekcija ima dobru prognozu iako je učestalost recidiva visoka pa se svakako preporučuje redovita kontrola bolesnika.

LITERATURA

1. Eastley N, McCulloch T, Esler C, Hennig I, Fairbairn J, Gronchi A i sur. Extra-abdominal desmoid fibromatosis: A review of management, current guidance and unanswered questions. *Eur J Surg Oncol.* 2016;42:1071–83.
2. Papagelopoulos PI, Mavrogenis AF, Mitsiokapa EA, Papaparaskeva KT, Galanis EC, Soucacos PN. Current trends in the management of extra-abdominal desmoid tumours. *World J Surg Oncol.* 2006;4:21.
3. Fornaro R, Caratto E, Caratto M, Salerno A, Sarocchi F, Minetti G i sur. Extra-abdominal fibromatosis: Clinical and therapeutic considerations based on an illustrative case. *Oncol Lett.* 2015;10:3103–6.
4. Escobar C, Munker R, Thoma JO, Li BD, Burton GV. Update on desmoid tumors. *Ann Oncol.* 2012;23:562–9.
5. Ali Kaygin M, Dag O, Erkut B, Ates A, Kayaoglu RC, Kadioglu H. Extraabdominal fibromatosis (desmoid tumor): a rare tumor of the lower extremity arising from the popliteal fossa. *CaseRep VascMed.* 2011;ID184906. doi:10.1155/2011/184906.
6. Bekers EM, van Broekhoven DLM, van Dalen T, Bonenkamp JJ, van der Geest ICM, de Rooy JWJ i sur. Multifocal occurrence of extra-abdominal desmoid type fibromatosis – a rare manifestation, a clinicopathological study of 6 sporadic cases and 1 hereditary case. *Ann Diagn Pathol.* 2018;35:38–41.
7. Ribeiro Freitas AC, Ribeiro Barbosa LE. Genetic profile, risk factors and therapeutic approach of desmoid tumors in familial adenomatous polyposis. *J Coloproctol.* 2017;37:163–70.
8. De Marchis ML, Tonelli F, Quaresmini D, Lovero D, Della-Morte D, Silvestris F i sur. Desmoid tumors in Familial Adenomatous Polyposis. *Anticancer Res.* 2017;37:3357–66.
9. Nagar M, Kaushal M, Shukla A, Deshmukh C, Kumar Mathur R, Munjal K. An interesting case of fibromatosis of neck with review of literature. *Indian J Surg Oncol.* 2013;4:378–81.
10. Teixeira LEM, Arantes EC, Villela RF, Soares CBG, Costa RBC, de Andrade MAP. Extra-abdominal desmoid tumor: local recurrence and treatment options. *Acta Ortop Bras.* 2016;24:147–50.
11. Avinçsal ÖM, Shinomiya H, Otsuki N, Sasaki R, Nibu KI. Successful Management of Aggressive Fibromatosis of the Neck: A Case Report. *Balkan Med J.* 2018;35:278–81.
12. Zhang Z, Shi J, Yang T, Liu T, Zhang K. Management of aggressive fibromatosis. *Oncol Lett.* 2021;21:43.
13. Napolitano A, Mazzocca A, Spalato Ceruso M, Minelli A, Baldo F, Badalamenti G i sur. Recent Advances in Desmoid Tumor Therapy. *Cancers* 2020;12:2135.
14. Kasper B, Ströbel P, Hohenberger P. Desmoid Tumors: Clinical Features and Treatment Options for Advanced Disease. *Oncologist.* 2011;16:682–3.