

## **OPSTRUKCIJA TANKOG CRIJEVA STRANIM TIJELOM U BOLESNIKA S CROHNOVOM BOLESTI**

### **FOREIGN BODY AS A CAUSE OF SMALL BOWEL OBSTRUCTION IN PATIENT WITH CROHN'S DISEASE**

VIKTOR DOMISLOVIĆ<sup>1</sup>, MARKO BRINAR<sup>1</sup>, NIKŠA TURK<sup>1</sup>, SILVIJA ČUKOVIĆ-ČAVKA<sup>1</sup>,  
ANA BARIŠIĆ<sup>1</sup>, TIHOMIR KEKEZ<sup>2</sup>, ŽELJKO KRZNARIĆ<sup>1</sup>

**Deskriptori:** Crohnova bolest – komplikacije, patologija; Crijevna opstrukcija – dijagnoza, etiologija, kirurgija; Ileum – kirurgija, patologija; Stenoza – patologija; Strano tijelo – dijagnoza, kirurgija, komplikacije

**Sažetak.** Strano tijelo u probavnom sustavu pripada rjeđim uzrocima crijevnog opstrukcije. Većina stranih tijela spontano će proći cijelim probavnim traktom. Endoskopska intervencija bit će potrebna u 10 – 20% bolesnika, a kirurški zahvat u manje od 1% njih. Osobe povišenog rizika od zastoja stranog tijela jesu one s prethodnim kirurškim zahvatom u abdomenu, hernijom, tumorom, Crohnovom bolesti ili prirođenim malformacijama crijeva. U radu smo prikazali bolesnicu s Crohnovom bolesti i stenozama terminalnog ileuma s prestenotičkom dilatacijom, koja je hospitalizirana zbog opstruktivnih smetnja uzrokovanih stranim tijelom u području terminalnog ileuma. Strano tijelo uklonjeno operativnim putem bila je koštica breskve zaglavljena u ileocekalnoj valvuli. Postoperativni tijek protekao je bez komplikacija. Osim najčešćih uzroka opstrukcije tankog crijeva, potrebno je imati na umu i rjetke uzroke opstrukcije i uzeti ih u obzir pri diferencijalnodijagnostičkom razmišljanju, osobito u bolesnika s Crohnovom bolesti, kako bi se pravodobno interveniralo i uklonila mogućnost komplikacija poput perforacije, krvarenja ili razvoja fistula.

**Descriptors:** Crohn disease – complications, pathology; Intestinal obstruction – diagnosis, etiology, surgery; Ileum – pathology, surgery; Constriction, pathologic – pathology; Foreign bodies – complications, diagnosis, surgery

**Summary.** Foreign body in digestive tract is a rare cause of intestinal obstruction. Most foreign bodies pass digestive tract spontaneously. Endoscopic intervention will be needed in approximately 10-20%, and surgical intervention in less than 1% of cases. People with increased risk of foreign body obstruction are those with previous abdominal operation, hernia, tumor, Crohn's disease or congenital intestinal malformations. In this paper we have presented a patient with Crohn's disease and stenosis of terminal ileum with prestenotic dilatation hospitalized due to bowel obstruction caused by foreign body in terminal ileum. Surgically removed foreign body was peach pit stuck in the ileocaecal valve. Except of the most common causes of small bowel obstruction, it is necessary to bear in mind the rare causes of obstruction and consider them in differential diagnosis, especially in patients with Crohn's disease, due to timely intervention and lowering the possibility of developing complications such as perforation, bleeding or fistula formation.

Liječ Vjesn 2018;140:254–257

Strano tijelo u probavnom sustavu najčešće je problem u pedijatrijskoj populaciji, dok je kod odraslih češće u alkoholičara, psihijatrijskih bolesnika, osoba s poremećajem u razvoju i osoba sa zubnom protezom.<sup>1-3</sup> Većina stranih tijela koja dođu do želuca spontano će proći cijelim probavnim traktom. Endoskopska intervencija bit će potrebna u 10 – 20% bolesnika, a kirurški zahvat u manje od 1% njih.<sup>1-3</sup> Osobe povišenog rizika od zastoja stranog tijela jesu one s prethodnim kirurškim zahvatom u abdomenu, hernijom, tumorom, Crohnovom bolesti ili prirođenim malformacijama crijeva, a predilekcijska mjesta zastoja jesu fiziološka suženja probavne cijevi od kojih su najvažnija područja gornji sfinkter jednjaka i ileocekalna valvula.<sup>1,4,5</sup> Bolesnici s Crohnovom bolesti imaju viši rizik od opstrukcije stranim tijelom u područjima stenoza i upala, a katkad, iako rjeđe, opstrukcija stranim tijelom može biti inicijalna prezentacija Crohnove bolesti.<sup>6,7</sup> Perforaciju crijeva uzrokovat će manje od 1% stranih tijela, a najviši rizik od komplikacija, uključujući i krvarenje i stvaranje fistule, nose veći, oštri i šiljati predmeti.<sup>1,8,9</sup> Smrtnost uzro-

kovana unosom stranog tijela jest rijetka, što pokazuju analize podataka na 852 odrasle osobe među kojima nije bilo zabilježenih smrtnih slučajeva te na 2206-ero djece kod koje je zabilježen jedan smrtni ishod.<sup>3</sup>

#### **Cilj rada**

Cilj ovog prikaza bolesnice jest uputiti na rijedak uzrok opstrukcije tankog crijeva. Unatoč niskoj smrtnosti važno

<sup>1</sup>Zavod za gastroenterologiju i hepatologiju, Klinika za unutarnje bolesti, Medicinski fakultet Sveučilišta u Zagrebu, KBC Zagreb (Viktor Domislović, dr. med.; doc. dr. sc. Marko Brinar, dr. med.; dr. sc. Nikša Turk, dr. med.; doc. dr. sc. Silviya Čuković-Čavka, dr. med.; Ana Barišić, dr. med.; prof. dr. sc. Željko Krznarić, dr. med.); <sup>2</sup>Zavod za onkološku kirurgiju, Klinika za kirurgiju, Medicinski fakultet Sveučilišta u Zagrebu, KBC Zagreb (dr. sc. Tihomir Kekez, dr. med.)

Adresa za dopisivanje: V. Domislović, dr. med., Zavod za gastroenterologiju i hepatologiju, Klinika za unutarnje bolesti, Klinički bolnički centar Zagreb, Kišpatićeva 12, 10000 Zagreb, Hrvatska; e-mail: viktor.domislovic@gmail.com

Primljeno 9. veljače 2018., prihvaćeno 5. rujna 2018.

je točno i pravodobno dijagnosticirati strano tijelo u probavnom sustavu radi sniženja znatnog morbiditeta koji može nastati kod zakasnele dijagnoze.

### Prikaz bolesnice

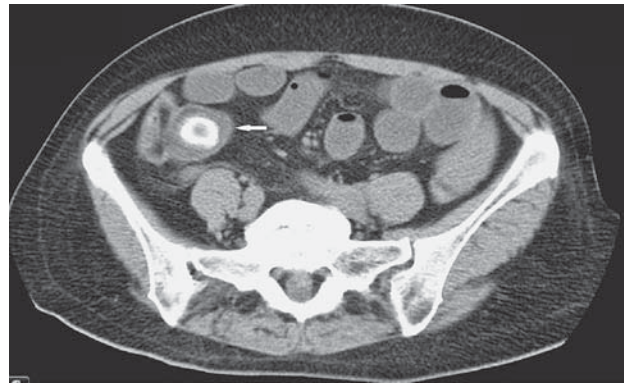
Bolesnica D. J. u dobi od 61 godine javila se u hitnu službu zbog grčevitih boli u abdomenu, mučnine i povraćanja u trajanju od jednog dana.

Anamnestički smo doznali da je bolesnici prije 25 godina učinjena histerektomija s obostranom adnektomijom zbog mioma maternice i cističnih jajnika, a prije 15 godina laparoscopska kolecistektomija zbog kolelitijaze. Obradom kroničnog proljeva u vanjskoj ustanovi prije 3 godine postavljena je dijagnoza Crohnove bolesti zbog inicijalne ekstenzije u terminalnom ileumu. Bolesnica je u početku liječena budezonidom i aminosalicilatima, a unatrag dvije godine na terapiji je azatioprinom i u stalnoj je remisiji. Na kontrolnoj kolonoskopiji prije godinu dana nije se mogao intubirati terminalni ileum zbog rigidne stenoze na ileocekalnoj valvuli. Magnetska enterografija učinjena prije 3 mjeseca pokazala je cirkularno zadebljanje stijenke terminalnog ileuma neposredno ispred ileocekalne valvule na dužini od oko 6 cm, širine lumena vijuge 0,6 cm uz segmentalnu prestenotičku dilataciju. Oralnije od tog područja nađena je još jedna fokalna stenoza dužine od 2,5 cm i širine lumena 0,6 cm, također s prestenotičkom dilatacijom. Unatoč preporuci bolesnica tada nije bila sklona kirurškom zahvatu, stoga je nastavljena terapija azatioprinom i praćenje u gastroenterološkoj ambulanti.

U statusu kod prijma izdvajamo trbuh osjetljiv na palpaciju u ileocekalnom području bez defansa trbušne stijenke i znakova nadražaja peritoneuma sa slabije čujnom peristaltikom. Ostali fizikalni nalaz bio je bez osobitosti. U laboratorijskim nalazima verificirani su leukocitoza ( $17,8 \times 10^9/L$ , ref. interval  $3,4 - 9,7 \times 10^9/L$ ) sa skretanjem ulijevo (89,2% neutrofila, ref. interval 44 – 72%) te blago povišen C-reaktivni protein (CRP) do 20 mg/L (ref. interval < 5 mg/L). Ostali laboratorijski parametri bili su u granicama referentnih vrijednosti.

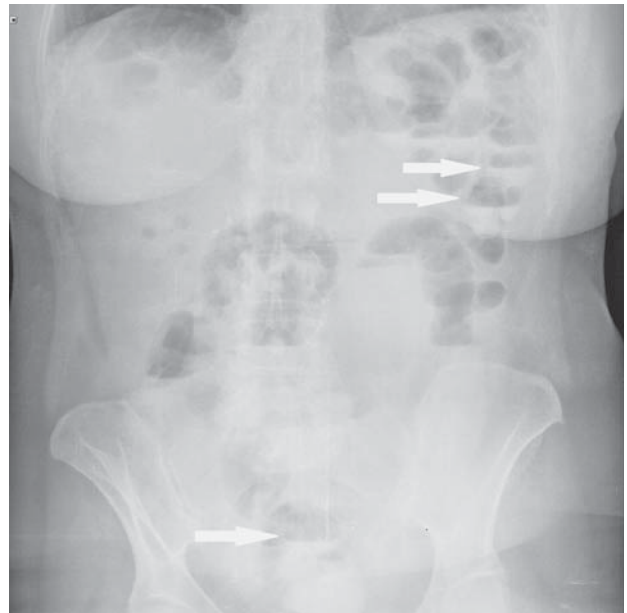
Nativna snimka abdomena pokazala je formirane aerolikvidne razine tankog crijeva bez distenzije. Zbog sumnje na razvoj ileusa učinjena je pretraga višeslojnom kompjutoriziranom tomografijom (MSCT) abdomena i zdjelice uz peroralnu primjenu gastrografina koja je pokazala raslojenu stijenku terminalnog ileuma i prisutnost stranog tijela okrugla oblika s hiperehogenim rubom nalik na prsten promjera 25 mm smješten ispred ileocekalne valvule (slika 1.). Zbog sumnje na opstrukciju tankog crijeva žučnim kamencem (engl. *gallstone ileus*), uz poznatu stenozu terminalnog ileuma, pacijentica je hospitalizirana radi daljnje obrade i liječenja.

Tijekom hospitalizacije na primjenu analgetika, spazmolitika i empirijske parenteralne antimikrobne terapije ciprofloksacinom i metronidazolom dolazi do pada upalnih parametara i kratkotrajnog poboljšanja općeg stanja. U kontrolnom intervalu nativne rendgenske snimke abdomena prikazivale su i dalje formirane aerolikvidne razine s umjereno distendiranim tankim crijevom te prisutnim plinom i zaostalim kontrastom u debelom crijevu, što je upućivalo na nepotpunu smetnju pasaže na razini završnog dijela tankog crijeva (slika 2.) pa smo odlučili pacijenticu operirati osmog dana hospitalizacije. U abdomen se pristupilo medijanom laparotomijom. Intraoperativno vijuge



Slika 1. CT snimka abdomena uz peroralnu primjenu gastrografina prikazuje raslojenu stijenku terminalnog ileuma sa stranim tijelom okrugla oblika s hiperehogenim rubom nalik na prsten promjera 2,5 cm ispred ileocekalne valvule

Figure 1. Abdominal CT scan with peroral administration of gastrographine shows thickened wall of terminal ileum with round-shaped foreign body that has a hyperechoic ring and is placed right in front of ileocecal valve. Foreign body is 2.5 cm in diameter



Slika 2. Nativna rendgenska snimka abdomena. Vidljive su formirane aerolikvidne razine umjereno distendiranoga tankog crijeva uz prisutnost plina u kolonu. Nalaz upućuje na nepotpunu opstrukcijsku smetnju na razini završnih dijelova tankog crijeva

Figure 2. X-ray abdominal imaging. Picture shows air-fluid levels of moderately stretched small bowel with presence of gas in the colon. The finding indicates incomplete bowel obstruction at the level of the terminal part of the small intestine

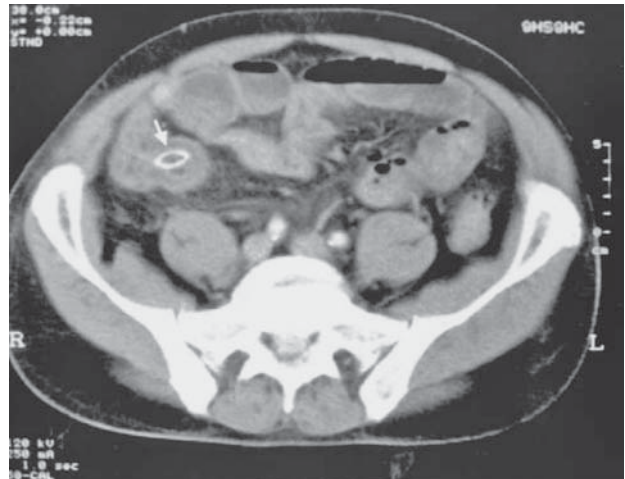
tankog crijeva nisu bile dilatirane, dok je terminalni ileum bio zadebljan sa strikturama koje su bile prohodne. U području terminalnog ileuma palpirla se kugličasta intraluminalno smještena tvorba. Učinjena je enterotomija i tvorba je potisnuta kroz stijenku crijeva te je iz lumena izvađena koštica breskve dimenzija  $22 \times 13$  mm koja je bila zaglavljena u ileocekalnoj valvuli. Postoperativni tijek protekao je bez komplikacija te je bolesnica otpuštena iz bolnice sedmoga postoperativnog dana s preporukom planiranja elektivnoga kirurškog zahvata resekcije stenoziranog segmenta terminalnog ileuma, kojemu bole-

snica nije bila sklona. Na redovitim kontrolnim gastroenterološkim pregledima godinu dana nakon otpusta iz bolnice bolesnica je odlična općeg stanja i mirnih parametara upale, i dalje na terapiji azatioprinom te je upozorena da se pri razvoju kliničkih znakova opstrukcije javi u hitnu službu, kada će biti potreban kirurški zahvat i resekcija stenoziranog segmenta.

### Rasprava

Postoje brojni uzroci opstrukcije tankog crijeva od kojih su najčešći postoperativne priiraslice, Crohnova bolest, tumori, hernije i ozljede crijeva nastale zračenjem.<sup>5</sup> Opstrukcija tankog crijeva stranim tijelom svrstava se u rjeđe i neobične uzroke opstrukcije u općoj populaciji, a strana tijela koja se u odraslih najčešće pronađu u probavnom sustavu jesu koštani fragmenti i zubne proteze.<sup>9,10</sup> Slučajevi kod kojih je strano tijelo koštica u literaturi su opisani za plodove s košticama većih dimenzija kao što su marelice, šljive i nektarine.<sup>6,11,12,13</sup> Takav su primjer opisali Al-Najjar i sur. u čijem se prikazu bolesnik prezentirao novonastalim bolima u donjem dijelu abdomena i kliničkom slikom ileusa. CT-om je prikazano strano tijelo u distalnom dijelu tankog crijeva promjera 25 mm. Bolesnik je podvrgnut kirurškom zahvatu pri kojem je nađena koštica nektarine u ileocekalnom području te je potisnuta proksimalno kroz otvor enterotomije. Daljnjim pregledom crijeva ustanovljena je perforacija tankog crijeva u području proksimalnog ileuma zbog čega je dio crijeva reseciran.<sup>11</sup> Iako bolesnik u ovom prikazu nije imao stenozirani terminalni ileum, strano tijelo gotovo istih karakteristika i dimenzija zastalo je također u području ileocekalne valvule, odnosno na mjestu fiziološkog suženja i predilekcijskog zastoja. Osim toga, kod ovog bolesnika došlo je do perforacije crijeva, što se u naše bolesnice nije dogodilo.

Još jedan sličan slučaj opstrukcije tankog crijeva košticom s razvojem komplikacije objavili su Atila i suradnici. Njihova bolesnica primljena je zbog difuznih boli u abdomenu, mučnine i povraćanja, a zatim joj je i radiološki potvrđena dijagnoza ileusa. U 24 sata od prijma u bolesnice se razvila klinička slika akutnog abdomena te je hitno operirana. U području terminalnog ileuma nađena je koštica marelice koja je uzrokovala perforaciju zbog čega je taj dio crijeva reseciran.<sup>12</sup> Iako se intestinalna opstrukcija i perforacija javljaju rijetko nakon unosa stranog tijela, uvijek ih je potrebno razmotriti u diferencijalnoj dijagnozi radi ranog usmjeravanja terapijskog pristupa i sniženja potencijalnog morbiditeta.<sup>1</sup> Osim toga, zastoj stranog tijela u probavnom sustavu može biti inicijalna prezentacija Crohnove bolesti kao što su prikazali Kaufman i sur. koji opisuju bolesnika u dobi od 61 godine s progresivnim grčevitim bolima u abdomenu lokaliziranim u donjem desnom kvadrantu, supfebrilitetom i povraćanjem. Nativna snimka abdomena prikazala je distenziju tankog crijeva s aerolikvidnim razinama, a CT je prikazao prisutnost stranog tijela okrugla oblika hiperehogenog ruba nalik na prsten smješten u području terminalnog ileuma čija je stijenka bila zadebljana. Eksplorativnom laparotomijom uočene su upala i opstrukcija terminalnog ileuma u području ileocekalne valvule. Resecirani segment terminalnog ileuma pokazao je histološke promjene koje odgovaraju novootkrivenoj Crohnovoj bolesti, a odstranjeno strano tijelo bila je koštica šljive. Usporedbom slika CT-a



Slika 3. CT abdomena iz prikaza bolesnika Kaufmana i sur.<sup>6</sup> Radiološki prikaz koštice šljive okrugla oblika i hiperehogenog ruba nalik na prsten, smještene u području terminalnog ileuma čija je stijenka zadebljana. Usporedbom sa slikom CT-a iz prikaza naše bolesnice (slika 1.) može se primijetiti sličnost u radiološkim karakteristikama (okrugla struktura s hiperehogenim prstenastim haloom)

Figure 3. Abdominal CT scan. Radiological presentation of round-shaped plum pit that is also ring-like with hyperechoic rim located in the terminal ileum whose wall is thickened; picture from Kaufman D et al. (6). Comparing the CT image of our case report (Figure 1), similarity can be observed in radiological characteristics (round structure with hyperechoic ring)

naše bolesnice (slika 1.) i onih iz prikaza bolesnika Kaufmana i sur. (slika 3.) može se primijetiti sličnost u radiološkim karakteristikama navedenih koštica (okrugla struktura s hiperehogenim prstenastim haloom).<sup>6</sup>

U naše bolesnice s Crohnovom bolesti rigidna stenozna ileocekalne valvule, zadebljanja i stenozu u području terminalnog ileuma povisuju rizik od zastoja stranog tijela. S druge strane, i strano tijelo može, primarno mehaničkim djelovanjem, potaknuti upalni proces, što također može rezultirati dodatnim suženjem lumena crijeva i potaknuti opstrukciju ili čak oponašati kliničku i radiološku sliku Crohnove bolesti.<sup>14,15</sup> Pacijentica nije hitno operirana budući da se na primijenjenu simptomatsku terapiju patilo brzo i znatno kliničko poboljšanje. Prema drugim prikazima, na bolesnicima su izvedeni hitni kirurški zahvati zbog prisutnosti jasnih znakova akutnog abdomena ili sumnje na perforaciju crijeva, koje naša pacijentica nije imala. Kirurška prosudba bila je takva da pacijentica u tom trenutku nije ugrožena, da je potrebno praćenje u hospitalnim uvjetima te da se pripremi za planirani kirurški zahvat. Razlog tomu jest taj da je spontana propulzija koštice bila malo vjerojatna s obzirom na otprije poznate dimenzije lumena suženog segmenta crijeva koje su manje od dimenzija stranog tijela. Iako bi uz odstranjenje koštice breskve i resekcija terminalnog ileuma dugoročno gledano bila optimalna opcija, u našem slučaju odluka operatera bila je da se strano tijelo ukloni kroz otvor enterotomije. Budući da bolesnica unatoč preporuci nije bila sklona planiranju elektivnoga kirurškog zahvata resekcije, odlučeno je da nastavi uzimati terapiju azatioprinom i bude redovito praćena u gastroenterološkoj ambulanti. Ako se ponovo pojave klinički znakovi opstrukcije, pacijentici će biti potreban kirurški zahvat i resekcija stenoziranog segmenta crijeva.

### Zaključak

Ovim neobičnim prikazom bolesnice htjeli smo pokazati da je, osim najčešćih uzroka opstrukcije tankog crijeva, potrebno imati na umu rijetke i neuobičajene uzroke opstrukcije i uzeti ih u obzir pri diferencijalnodijagnostičkom razmišljanju, osobito u bolesnika s Crohnovom bolešću, kako bi se pravodobno interveniralo i uklonila mogućnost komplikacija poput perforacije, krvarenja ili razvoja fistula.

### LITERATURA

1. *Velitchkov NG, Grigorov GI, Losanoff JE, Kjossev KT.* Ingested foreign bodies of the gastrointestinal tract: retrospective analysis of 542 cases. *World J Surg* 1996;20:1001–5.
2. *Eisen GM, Baron TH, Dominitz JA i sur.* Guideline for the management of ingested foreign bodies. *Gastrointest Endosc* 2002;55:802–6.
3. *Ikenberry SO, Jue TL, Anderson MA i sur.* Management of ingested foreign bodies and food impactions. *Gastrointest Endosc* 2011;73(6):1085–91.
4. *Ginsberg GG.* Management of ingested foreign objects and food bolus impactions. *Gastrointest Endosc* 1995;41:33–8.
5. *Miller G, Boman J, Shrier I, Gordon PH.* Etiology of small bowel obstruction. *Am J Surg* 2000;180:33–6.
6. *Kaufman D, Lazinger M, Fogel S, Dutta SK.* Fruit pit obstruction leading to the diagnosis of Crohn's disease. *Am J Surg* 2001;182(5):530.
7. *Garnham CR, Wilson JI, Kaur G, Kamath SH.* A swallowed foreign body that uncovered an undiagnosed bowel pathology. *BMJ Case Rep* 2011;2011:bcr0720103175.
8. *Selivanov V, Sheldon GF, Cello JP, Crass RA.* Management of foreign body ingestion. *Ann Surg* 1984;199:187–91.
9. *Lohn JW, Austin RC, Winslet MC.* Unusual causes of small-bowel obstruction. *J R Soc Med* 2000;93:365–8.
10. *Ambe P, Weber SA, Schauer M, Knoefel WT.* Swallowed Foreign Bodies in Adults. *Dtsch Arztebl Int* 2012;109(50):869–75.
11. *Al-Najjar M, Arthur T.* The nectarine pit as a cause for small bowel obstruction and perforation: a case report. *Case Rep Surg* 2013;2013:902–43.
12. *Atila K, Güler S, Bora S, Gülay H.* An unusual cause of small bowel perforation: apricot pit. *Ulus Travma ve Acil Cerrahi Dergisi (Turkish J Trauma Emerg Surg)* 2011;17(3):286–8.
13. *Zelman S.* The case of the perilous prune pit. *N Engl J Med* 1961;14:265:1202–4.
14. *Visagan R, Grossman R, Dimitriadis PA, Desai A.* 'Crohn's meanz Heinz': foreign body inflammatory mass mimicking Crohn's disease. *BMJ Case Rep* 2013;2013:bcr2013009603.
15. *Specca S, Giusti I, Rieder F i sur.* Cellular and molecular mechanisms of intestinal fibrosis. *World J Gastroenterol* 2013;18:3635–61.