

Kliničko zapažanje | Clinical observation

## Posteriorna kortikalna atrofija – izazov za oftalmologe

### Posterior cortical atrophy – a challenge for ophthalmologists

Branimir Cerovski<sup>1,2</sup>✉, Tomislav Vidović<sup>1,2</sup>, Zlatko Juratovac<sup>1,2</sup>, Smiljka Popović Suić<sup>1,2</sup>

<sup>1</sup> Klinika za očne bolesti, Medicinski fakultet Sveučilišta u Zagrebu, Klinički bolnički centar Zagreb

<sup>2</sup> Katedra za oftalmologiju i optometriju, Medicinski fakultet Sveučilišta u Zagrebu

#### Deskriptori

NEURODEGENERATIVNE BOLESTI – dijagnostički slikovni prikaz, komplikacije; ATROFIJA – dijagnoza, komplikacije; MOZAK – dijagnostički slikovni prikaz; OKCIPITALNI REŽANJ – patologija; PARIJETALNI REŽANJ – patologija; VIDNI POREMEĆAJI – etiologija; AGNOZIJA – etiologija; ATAKSIJA – etiologija; PERCEPCIJSKI POREMEĆAJI – etiologija; POZITRONSKA EMISIJSKA TOMOGRAFIJA; F-18 FLUORODEOKSIGLUKOZA; MAGNETSKA REZONANCIJA

**SAŽETAK.** Posteriorna kortikalna atrofija (PCA) je neurodegenerativno kliničko-radiološko stanje s atrofijom posteriornih dijelova moždanog korteksa uključujući vidni korteks i dijelove parijetalnog i temporalnog korteksa. Nespecifični vidni poremećaji često se pogrešno interpretiraju kao oftalmološki, što vodi prema zakašnjoj pravoj dijagnozi. Razlikovanje PCA od drugih bolesti može biti zahtjevno i može oduzeti mnogo vremena. Prikazuje se bolesnica s PCA u dobi od 57 godina koja godinama pokazuje vidne perceptualne poremećaje koji se inicijalno dijagnosticiraju kao oftalmološke bolesti te potom kao neobjašnjeno oštećenje vida. Dvadeset pet godina ranije obostrano je učinjena radijarna keratotomija, a šest godina prije prijema u oba se oka implantira fakična intraokularna Verisyse leća. Unazad četiri godine liječi glaukomsku bolest. Tijekom neurooftalmološke opservacije nije potvrđena sumnja na optičku neuropatiju niti na makulopatiju. Pažljivom anamnezom saznaje se da obitelj već godinama ranije zapaža tegobe bolesnice kod prepoznavanja lica, pri čitanju i pisanju. Navode se tegobe procjene dubine i prostorne orijentacije, problemi sa stepenicama, osobito pri silasku. Nađena je velika diskrepancija između iskazanih funkcionalnih vizualnih oštećenja (vidna oštrina, vidno polje, Ishihara kolorni test) s jedne strane i s druge strane urednoga oftalmoskopskog nalaza na mrežnicama i urednog morfološkog nalaza OCT dijagnostike. Učinjena MR pretraga također otvara sumnju na kortikalnu problematiku te je bolesnica usmjerena na daljnju neurološku i neuro-radiološku opservaciju uz PET-FDG, što je dovelo do dijagnoze PCA. PCA je važan dijagnostički entitet jer se ti bolesnici obično najprije javljaju oftalmolozima i nerijetko se svrstavaju u skupinu onih s neobjašnjenim oštećenjem vida. Kod diskrepancije vizualnih oštećenja registriranih funkcionalnom dijagnostikom u odnosu na srazmjerno uredan oftalmoskopski nalaz i nalaz OCT dijagnostike, važno je ponovno pažljivo provjeriti anamnezu i heteroanamnezu i pomisliti na mogućnost kortikalnog uzroka iskazanih oštećenja s ciljem ranog otkrivanja uzroka neobjašnjenog oštećenja vida. Tu je važna dobra suradnja s kognitivnim neurolozima specijaliziranim za neurodegenerativne bolesti. Cilj je rada podignuti svijest liječnika o postojanju ovog entiteta kao mogućeg uzroka neobjašnjenog gubitka vida i olakšati rano prepoznavanje uz primjenu odgovarajućih dijagnostičkih metoda.

#### Descriptors

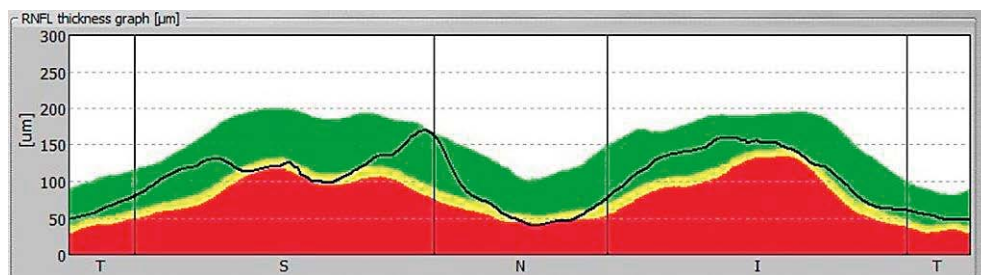
NEURODEGENERATIVE DISEASES – complications, diagnostic imaging; ATROPHY – diagnosis, complications; BRAIN – diagnostic imaging; OCCIPITAL LOBE – pathology; PARIETAL LOBE – pathology; VISION DISORDERS – etiology; AGNOSIA – etiology; ATAXIA – etiology; PERCEPTUAL DISORDERS – etiology; POSITRON-EMISSION TOMOGRAPHY; FLUORODEOXYGLUCOSE F18; MAGNETIC RESONANCE IMAGING

**SUMMARY.** Posterior cortical atrophy (PCA) is a neurodegenerative clinical-radiological condition with atrophy of the posterior portions of the cerebral cortex, including the visual cortex and portions of the parietal and temporal cortex. Nonspecific visual disorders are often misinterpreted as ophthalmological leading to a delayed true diagnosis. Differentiating PCA from other diseases can be demanding and time-consuming. A patient with PCA at the age of 57 is shown presenting visual perceptual disorders for years, initially diagnosed as ophthalmic diseases and then as unexplained visual impairment. A radial keratotomy was performed 25 years ago, and six years ago a phakic intraocular verisyse lens was implanted. No suspected optical neuropathy or maculopathy was confirmed during neuroophthalmological observation. Careful medical history reveals that the family noted the patient's facial recognition, reading and writing difficulties years earlier. The difficulties of estimating depth and spatial orientation, problems with stairs especially when descending were noted. A large discrepancy was found between the reported functional visual impairments (visual acuity, visual field, Ishihara color test) on the one hand, and on the other hand a normal ophthalmoscopic examination on the retina and a normal morphological finding on OCT (Optical Coherence Tomography). The MRI scan also raised suspicion of cortical problems and the patient was directed to further neurological and neuro-radiological observation with PET-FDG leading to the diagnosis of PCA. PCA is an important condition, since these patients usually refer first to ophthalmologists because of visual impairment. Due to normal finding on ophthalmoscopy and normal OCT, they are considered as patients with unexplained visual loss, which is not appropriate. In these cases cortical cause of visual impairment should be considered. Therefore, history data or medical history should be obtained. Sometimes, gathering of comprehensive data pertaining to past and present medical condition from the family members is needed. A specialist in cognitive neurology should also be consulted. The aim of this paper is to raise the awareness of physicians about this entity as a possible cause of unexplained vision loss, and to facilitate early recognition with appropriate diagnostic methods.

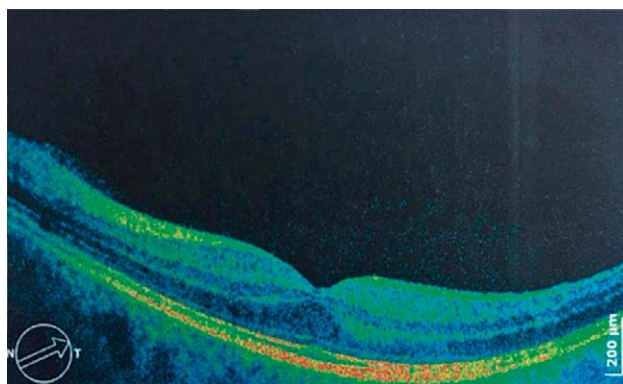#### ✉ Adresa za dopisivanje:

Prof. dr. sc. Branimir Cerovski, dr. med.  
<https://orcid.org/0000-0002-4747-8496>  
10000 Zagreb, Ul. Frana Kešterčaneka 2B,  
e-pošta: branimir.cerovski@zg.t-com.hr

Primljeno 5. studenoga 2019.,  
prihvaćeno 8. travnja 2020.



SLIKA 1. OCT: NORMALNA DEBLJINA SLOJA ŽIVČANIH VLAKANA MREŽNICE  
FIGURE 1. OCT: NORMAL RNFL (RETINAL NERVE FIBER LAYER) THICKNESS



SLIKA 2. OCT: UREDAN MORFOLOŠKI PRIKAZ MAKULE  
FIGURE 2. OCT: CROSS SECTIONAL IMAGE OF THE MACULA SHOWS THE PHYSIOLOGIC FOVEAL DEPRESSION IN THE CENTER OF THE MACULA

Posteriorna kortikalna atrofija (PCA) kao dijagnoza relativno je novijega datuma, odnosno kao stanje je prepoznata prije tri desetljeća i još je donekle zanemarena u stručnim krugovima. Benson i suradnici opisali su 1988. godine progresivno neurodegenerativno stanje obilježeno složenim vizualnim poremećajem bez jasne okularne disfunkcije, ali s promjenama u parijetalnom, okcipitalnom i okcipitalno-temporalnom području.<sup>1</sup> Tipično se javlja u dobi od 50 do 65 godina. Često se kasni s dijagnozom, s obzirom na prituženi spori početak u srazmjerno mlađoj životnoj dobi i na nespecifične simptome, radi čega se nerijetko proglašava neobjašnjenim oštećenjem vida.

Osobe s PCA obično se ponajprije javljaju oftalmolozima u uvjerenju da im trebaju nove naočale te da su očne abnormalnosti uzrok njihovih poteškoća s vidom. Međutim, bez dobrog poznavanja znakova i simptoma, PCA se neće odmah prepoznati. Vjerojatno iz toga razloga zapažamo višegodišnje kašnjenje od prve prezentacije vizualnih simptoma do konačne dijagnoze. Ostaje otvoreno pitanje koji će testovi pomoći kliničarima razlikovati vizualne simptome s optičko-okularnim uzrocima od onih s kortikalnim podrijetlom.

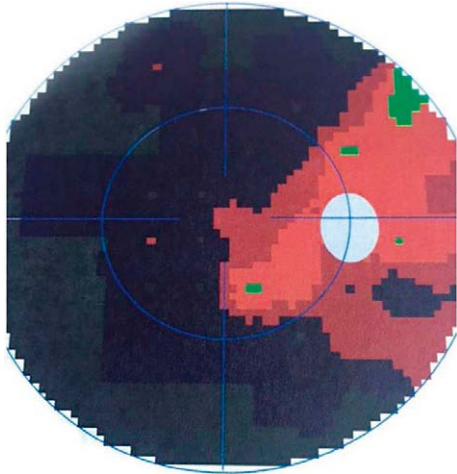
Osobe s PCA daju sliku vizualnih poteškoća koje se mogu naći u pojedinaca s tipičnom Alzheimerovom bolesti (AD). Sama priroda kortikalnih vizualnih poteškoća u PCA može otežavati primjenu standardnih oftalmoloških pretraga.

Cilj je ovoga rada podignuti svijest liječnika o postojanju ovog entiteta kao mogućeg uzroka neobjašnjelog gubitka vida te olakšati rano prepoznavanje uz primjenu odgovarajućih dijagnostičkih metoda.

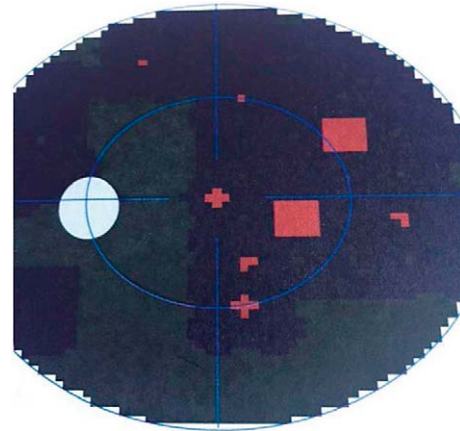
### Prikaz bolesnice

Bolesnica u dobi 57 godina primljena je u Specijalistički zavod za neurooftalmologiju KBC Zagreb radi neobjašnjelog oštećenja vida i sumnje na optičku neuropatiju. Dvadeset pet godina ranije obostrano je učinjena radijarna keratotomija, a šest godina prije prijema u oba se oka implantira fakična Verisyse IOL (intraokularna leća). Unazad četiri godine liječi glaukomsku bolest. Obitelj godinama zapaža tegobe bolesnice kod prepoznavanja lica, pri čitanju i pisanju. Navode se tegobe procjene dubine i prostorne orijentacije te problemi sa stepenicama, osobito pri silasku.

Tijekom opservacije nađe se VOD (vidna oština desnog oka)  $+2.5-6.0/100=0.3$  i VOS (vidna oština lijevog oka) 0.4 ne korigira. Bulbomotorika uredna, ne javlja dvoslike. Biomikroskopski na rožnicama se nađu ožiljci nakon radijarne keratotomije, prednja očna sobica bistra, uredno pozicionirane iris fiksirajuće fakične verysize IOL, leće diskretno zamućene. Intraokularni tlak bio je obostrano uredan. Oftalmoskopski papile vidnoga živca jasnih granica i nešto svjetlije, u nivou retine, makula urednog izgleda, mrežnica prileži. VEP (vidni evocirani potencijali) bljeskalica: valovi P1 se obostrano izoliraju, no desno značajno nižih amplituda nego lijevo. Ishihara pseudoizokromatske tablice: poteškoće u čitanju uz očuvan kolorni vid. Vidno polje Goldmann desno ostatak vida ekscentrično temporalno za III4, a lijevo ostatak vida centralno za III4. Vidno polje testirano na Octopus 900 uređaju u LVC (engl. *low vision central*) programu (slike 3 i 4) pokazuje puni ispad lijevih polovica vidnoga polja, opsežno oštećenje desnih polovica s otočićima vida izraženije za lijevo oko, međutim visok RF (41/46) upućuje na manju pouzdanost nalaza vidnog polja, koji nalaz također nije u korelaciji u odnosu na nađenu vidnu oštrinu. OCT (engl. *Optical coherence tomography*) dijagnostika (slike 1 i 2) na uređaju SOCT Copernicus pokazuje uredan izgled makula te urednu debljinu sloja retinskih živčanih vlakana (96/112µm). MR (magnetska rezonanca) orbita, optičkih živaca, paranasal-



SLIKA 3. LIJEVI HEMIANOPSKI ISPAD VIDNOG POLJA  
FIGURE 3. LEFT SIDE HEMIANOPIC VISUAL FIELD LOSS



SLIKA 4. OSTATAK DESNIH POLOVICA VIDNOG POLJA  
U OBLIKU MANJIH OTOČIČA VIDA  
FIGURE 4. REMAINING VISUAL FIELD IN FORM OF ECCENTRIC  
ISLANDS OF VISION IN RIGHT HEMIFIELD

nih sinusa te morfološki nalaz područja sele, hijazme i kavernoznih sinusa nađen je uredan. Na preglednim presjecima mozga u T1 i T2 mjerenom vremenu nalazi se značajna atrofija korteksa parijetalno i okcipitalno obostrano uz blagu redukciju volumena parenhima i ostalih režnjeva s proporcionalno širim ventrikularnim sustavom koji je centralno smješten bez znakova hidrocefalusa.

Klinička opservacija nije utvrdila postojanje oftalmološkog uzroka iskazanoga oštećenja vida. Teškoće suradnje ispitanice pri oftalmološkim funkcionalnim testiranjima bile su evidentne (vidna oština, vidno polje, kolorni vid). Manifestacija iskazanih funkcionalnih oštećenja vida u pacijentice bila je u suprotnosti s prozirnim optičkim medijima, urednim izgledom mrežnice i OCT dijagnostikom urednoga morfološkog stanja mrežnice, što je sve upućivalo na neobjašnjeno oštećenje vida. Opis tegoba s vidom nije bio specifičan za određenu očnu bolest ili stanje, ali je ukazivao na mogućnost vizuospacijalnih deficita, kao i sam nalaz MR dijagnostike. Iz toga razloga pacijentica je upućena na opservaciju u području kognitivne neurologije. PET/CT (F-18 FDG, 183MBq) pokazao je izražen kortikalni hipometabolizam cingulatnog korteksa, parijetalno, temporalno te okcipitalno obostrano u skladu s metaboličkim obrascem posteriorne kortikalne atrofije.

### Klinička slika posteriorne kortikalne atrofije

#### Vizualne manifestacije

Važna poteškoća u dijagnostici bolesnika s PCA jest u tome da je opis problema koji ovi bolesnici daju često pretežak za analizu. Oni često mogu reći da ne vide, da im je vid zamagljen ili da imaju problema dok voze ili čitaju. Samo detaljna anamneza i pregled mogu otkriti

specifične deficite koji upućuju na funkcionalno oštećenje. U nastavku će se opisati najvažniji vizualni deficiti u PCA.

#### Simultanagnozija

Odnosi se na nesposobnost pojedinca da zapazi više od jednog predmeta u isto vrijeme, odnosno stanje kada osoba može zapaziti neki detalj, ali ima poteškoće u shvaćanju cijele slike. To uključuje gubitak primanja multiplih simultanih vidnih lokacija odnosno smjenu pažnje s jednog predmeta na drugi, što rezultira smanjivanjem efektivnoga vidnog polja. Pacijent može izgubiti predmet koji je prethodno vidio ili reći da mu se čini da se predmet pojavi pa nestane. Smatra se da je simultanagnozija najčešći deficit u PCA. U teškim slučajevima percepcija čak jednostavnih i velikih predmeta može biti oštećena. Ponekad može nedostajati samo dio različitih predmeta. Zadatci vezani za vizualnu integraciju koriste se u dijagnostici jer traže interpretaciju složene vizualne slike. Ukoliko pacijent ima poteškoća u čitanju Ishihara pseudoizokromatskih tablica, iako mu je očuvan kolorni vid, podiže sumnju na simultanagnoziju.<sup>3</sup> Budući da se pacijent najviše muči s prvom (kontrolnom) tablom koja ne zahtijeva toliko kolorni vid koliko ga zahtijevaju ostale table, može se zaključivati o oštećenju vizualne pažnje.

#### Optička ataksija i okularna apraksija

Simultanagnozija se može pojaviti izolirano ili u kombinaciji s optičkom ataksijom ili okularnom apraksijom. Nedostatak koordinacije oko – ruka odnosno nesposobnost hvatanja predmeta pod nadzorom vida uz očuvanu sposobnost pod vodstvom drugog osjetila, npr. zvuka, naziva se optička ataksija.<sup>4</sup> Okularna apraksija je poremećaj kontrole motorike odnosno fiksacije kada bolesnik propušta fiksirati određeni



predmet unutar vidnog polja, a bez okulomotornog deficita.<sup>5</sup> U PCA Balintov sindrom većinom nije kompletan te se simultanagnozija u početku javlja izolirana ili u kombinaciji s okularnom apraksijom, dok se optička ataksija obično javlja kasnije.<sup>6</sup>

### Vidna agnozija

Radi se o vizuoperceptivnom poremećaju u kojem pacijent ne prepoznaje predmet koji vidi, ali ga prepoznaje npr. kada ga opipa. Dijeli se u aperceptivni i asocijativni oblik prema defektivnom procesu perceptualne analize predmeta odnosno defektu u pripisivanju značenja. Aperceptivni oblik je češći, a pacijent ne može npr. posložiti iste figure ili ima poremećaj grafo-motoričke izvedbe ili crtanja.<sup>7</sup> Poseban oblik vidne agnozije je prosopagnozija, tj. nemogućnost prepoznavanja lica, deficit koji dovodi do znatnoga socijalnog uznemirenja.<sup>6</sup> Kada se javlja zajedno s vizualnom agnozijom misli se da se radi o perceptualnom obliku prije nego o samoj agnoziji.<sup>6</sup>

### Poremećaji čitanja

Teškoća s čitanjem vrlo je čest deficit radi kojega ovi pacijenti traže pomoć. Iako se može javiti kod stečene primarne aleksije<sup>8</sup>, najčešće se radi o kombinaciji deficita simultanagnozije, okularne apraksije, vizualne konfuzije<sup>7,2</sup> i možda homonimne hemianopsije.

### Ispadi vidnog polja

Pojava deficita vidnog polja u PCA bez sumnje je kontroverzna te se pripisuje vizuospcijalnim deficitima višega reda<sup>9</sup> kao kompromis u interpretaciji testiranja vidnog polja. Međutim, u serijama prikaza ranih PCA nedostaju ispadi vidnog polja kao posebnost u tom stanju.<sup>10</sup> No, homonimna hemianopsija ili kvadrantanopsija nađu se u 50% bolesnika u drugim serijama i učestalost je veća u bolesnika gdje je testiranje vidnog polja bilo dio planirane opservacije<sup>11</sup>, sugerirajući da se ovi deficiti lako mogu previdjeti ako testiranje nije zatraženo. Homonimni ispadi vidnog polja sve se više prepoznaju kao rani znak u PCA<sup>12</sup> i njihova pojava može prethoditi vizualnom poremećaju višega reda<sup>13</sup>. Donji kvadranti su možda više zahvaćeni<sup>14</sup>, što bi moglo ukazivati na afekciju optičke radijacije kod obostrane okcipitoparijetalne infarkcije.

### Ostali deficiti vida

Pacijenti s PCA žale se i na druge poteškoće, znaju opažati kretanje statičkih podražaja, žale se na vizualnu konfuziju i na nesigurnost u interpretaciji kolornih sadržaja.<sup>2</sup> Također postoje izvješća o nenormalnoj kontrastnoj osjetljivosti, o gubitku kolorne diskriminacije, a posebno kratkovalnih podražaja (plavo).<sup>15</sup> Poteškoće detekcije i diskriminacije kolorne percepcije i povezanosti pokreta pripisuju se deficitima višega

reda u PCA.<sup>16</sup> Sugerira se i da je specifična disfunkcija magnocelularnog (M) puta u AD udružena s oštećenjem percepcije pokreta kao i gubitak akromatskog kontrasta.<sup>17</sup>

### Nevizualni deficiti

Najčešći su deficiti računanja, pisanja i čitanja koji se mogu javiti izolirano ili u sklopu Gertsmanova sindroma (akalkulija, agrafija, lijevo-desna dezorijentacija i finger agnozija). Depresija je česta i uglavnom reaktivna.<sup>9</sup>

### Anatomija i fiziologija vizualnih deficita u PCA

Smatra se da vizualni deficiti višega reda koji se zapažaju u PCA odražavaju disrupciju dvaju vidnih putova za procesiranje predmeta (ventralni tijek – P sustav, percepcija tipa “što”) i prostora (dorzalni tijek, percepcija tipa “gdje”).<sup>18</sup> Ovakvo objašnjenje podržavaju neuroradiološka istraživanja koja pokazuju korelaciju simultanagnozije kao prototipa vidno-prostornih poremećaja u PCA s većom atrofijom u dorzalnim okcipitoparijetalnim područjima<sup>16</sup>, dok se vidno-prostorni poremećaji (npr. vidna agnozija) više povezuju s gubitkom volumena u ventralnim, tj. okcipitotemporalnim područjima<sup>8</sup>. Na temelju toga načinjena je i klinička klasifikacija PCA u ventralni i dorzalni subtip.<sup>7</sup> Ventralni tip uključuje bolesnike s Balintovim sindromom (apraksija), dok dorzalni tip upućuje na vizualnu agnoziju, prosopagnoziju i aleksiju. Treći subtip uključuje bolesnike s primarno vizualnim oštećenjem u bazičnim vizualnim vještinama<sup>19</sup>, gdje se očekuje okcipitalno oštećenje. Nedavno je nađena veza homonimne hemianopsije s lateralnom okcipitalnom degeneracijom u PCA.<sup>11</sup> No, zanimljivo je da je unatoč ispadima vidnog polja primarni vidni korteks ostao uglavnom nezahvaćen u usporedbi s višim vizualnim područjima.

Klinički se, u većine bolesnika, deficiti okcipitalnog, parijetalnog i posteriornog temporalnog režnja ujedinjuju i odražavaju promjene nađene neuroradiološkim istraživanjima te pokazuju značajno preklapanje obrazaca atrofije kada se te podgrupe analiziraju u kombinaciji.<sup>16</sup>

### Dijagnoza

Danas se smatra da je PCA kliničko-radiološki sindrom te je u dijagnostici ključno prepoznati progresivnu fokalnu posteriornu kortikalnu disfunkciju u povezanosti s neuroradiološkim dokazom oštećenja posteriornih kortikalnih područja. Radi procjene opsega kognitivnog zahvaćanja nužno je i neuropsihologijsko testiranje.

Postoji nekoliko objavljenih dijagnostičkih kriterija koji definiraju PCA. Ističe se poremećaj višega vizual-

nog reda s pritajenim početkom i postupnom progresijom, s manifestacijom deficita dorzalnog i/ili ventralnog tipa uz relativno očuvane anteriorne funkcije kao što su memorija i govor. Ispadi vidnog polja danas su važan dio slike PCA, odnosno prezentacija vizualnih tegoba, a bez značajnih primarno očnih bolesti koje bi objasnile simptome.<sup>12</sup>

### Magnetska rezonancija

U PCA sindromu često se nađe zamjetna okcipitoparijetalna i okcipitotemporalna obostrana atrofija uz jače zahvaćanje desne hemisphere.<sup>10,8</sup> Millington i suradnici<sup>11</sup> su pomoću multimodalnog MR istraživali strukturne i funkcijske promjene u mozgu bolesnika s PCA koji su imali ispađe vidnoga polja. Kortikalna aktivacija bila je smanjena u okcipitalnim režnjevima bez značajne lateralizacije. Gubitak bijele tvari bio je veći u ekstrastrijatnim okcipitalnim područjima, ali izraženije u kontralateralnim hemisferama u odnosu na ispađe vidnog polja. Redukcija bijele tvari bila je proširena na hemisferu iz koje potječe hemianopsija, ali samo u okcipitalnim režnjevima.

### Pozitronska emisijska tomografija s fluorodeoksiglukozom (FDG-PET)

Funkcionalna neuroradiološka dijagnostika pruža dokaz neurodegeneracija u PCA, osobito kada je MR nađen u granicama normale. Kod FDG-PET pretrage može se naći hipometabolizam izraženije u okcipitoparijetalnim područjima. U usporedbi s amnestičkim AD, u PCA bolesnika se nađe izraženiji hipometabolizam u desnoj hemisferi.<sup>20,21</sup> U diferencijalnoj dijagnostici prema LBD (engl. *Levy Body Dementia*) okcipitalni hipometabolizam se može javiti u oba stanja. Međutim, u PCA bolesnika izraženiji hipometabolizam se nađe u desnom temporo-okcipitalnom korteksu, dok kod LBD više u lijevom okcipitalnom korteksu. U drugom je istraživanju nađena veća razlika u stupnju asimetrije i anteriorne ekstenzije. Naime, veći stupanj asimetrije upućuje na PCA, dok ekstenzija prema orbitofrontalnim i prednjim temporalnim regijama sugerira LBD.<sup>20,22,23</sup>

Razvoj novih neuroradioloških tehnologija (PET SPECT, engl. *single-photon emission computed tomography*) omogućava interpretaciju aktivacije mikroglije kao efekta lokalne degeneracije, što može pomoći u razlikovanju od amnestičkih AD pacijenata.<sup>24</sup>

U dijagnostičkom procesu demencije i drugih srodnih oboljenja sve je više mjerenja i analize biokemijskih markera u cerebrospinalnom likvoru (CSF), što može odražavati udružene biokemijske patološke promjene.<sup>25,26</sup> CSF razine tau i fosforiliziranog tau često su povišene u AD, dok su razine amiloida obično niske, moguće i stoga jer se amiloid deponira više u mozgu nego u likvoru.<sup>27,28</sup>

### Elektrofiziološka istraživanja

ERPs istraživanja (engl. *event-related potentials*) omogućuju neinvazivnu kvantifikaciju elektroencefalografskih promjena nastalih motornom, kognitivnom ili senzornom stimulacijom. VEP se u PCA pojavljuje u pojedinačnim izvješćima kao normalan nalaz ili se nađu produžene latencije.<sup>29,30</sup> Iako promjene u VEP-u u odgovarajućem kliničkom kontekstu mogu sugerirati PCA, ipak nema dokaza za njihovu vrijednost u diferencijalnoj dijagnostici prema amnestičkoj AD.

### Liječenje

S obzirom na jaku asocijaciju s AD, neurolozi su skloni PCA pacijentima ponuditi inhibitore acetilkolinesteraze, iako nije provedeno odgovarajuće istraživanje koje bi poduprlo takav pristup.

Međutim, važan dio liječenja PCA bolesnika jest podmaganje u donošenju odluka u vezi njihovog daljnje profesionalnog pa i dnevnog života. Naime, uzima se u obzir da će se vid i kognicija s vremenom smanjivati.

### Rasprava

Iako mnogi PCA bolesnici imaju normalnu vidnu oštrinu, mogu imati teškoće s čitanjem standardnih međunarodnih ili Snellen optotipa radi smanjenja efektivnoga vidnog polja, a neki pojedinci mogu lakše čitati manje, a teže veće fontove. Neki imaju teškoće radi ekscesivne konfuzije u području centralnog vida, što dovodi do problema čitanja slova koja su okružena drugim slovima ili znakovima, kao što je uobičajeno na tablicama za ispitivanje vida.

Očigledno je da su kraći i jednostavniji testovi prihvatljiviji za bolesnike s PCA. Testovi s mnogo varijabli su teži i manje učinkoviti. Napr. Amslerov test i testiranje vidnog polja pokazali su se problematičnima, kao i testiranje kolornoga vida. Nije posve jasno je li to zbog poteškoća u razumijevanju uputa ili radi vizualno-perceptivnih poteškoća pri izvođenju testa ili se možda radi o kombinaciji.

Treba uzeti u obzir da nevizualni poremećaji, poput poremećaja govora i memorije, nastupaju tek u kasnijim stadijima i da su obično blaži, tako da vizualni poremećaj ostaje vodeće oštećenje tijekom bolesti. Neuroradiološke slikovne pretrage ovih bolesnika pokazuju disproporciju gubitka volumena u posteriornim područjima, posebice u okcipitalnim i posteriornim parijetalnim režnjevima. S obzirom na navedeno, PCA se shvaća kao atipična varijanta Alzheimerove bolesti (AD) te se katkada referira kao "vizualna varijanta" AD. S vremenom PCA bolesnici progrediraju prema demenciji tipa AD.<sup>30</sup>

Prevalencija bolesnika s PCA nije poznata. Iako najčešće zahvaća osobe u kasnim pedesetim i ranim šezdesetim godinama, može zahvatiti i osobe u četrdeset-

tim godinama pa sve do osamdestih godina. Stoga nije rijetkost da se pacijenti opskrbljuju s mnogo različitih naočala ili se čak podvrgavaju operaciji leće, refrakcijskoj kirurgiji ili drugim procedurama, a da se tek kasnije utvrdi da problem nije u očima. To upućuje na zaključak da to stanje lako ostaje nedijagnosticirano. Također, relativna rijetkost pojavljivanja PCA, mlađa životna dob u kojoj se javlja i katkada neobična prirodna simptoma mogu voditi u krivu dijagnozu depresije, anksioznosti ili čak sumnju na simuliranje u ranim stadijima bolesti.

Unatoč napretku našega znanja o neuralnoj osnovi PCA, u kliničkoj praksi često dolazi do značajnog kašnjenja u dijagnozi. Tomu je, bez sumnje, važan uzrok što oftalmolozi, kojima se ovi pacijenti javljaju, ne nađu vezu njihovih simptoma s disfunkcijom mozga, nego to najčešće proglašavaju neobjašnjivim oštećenjem vida. Upravo ove činjenice ukazuju koliko je važno podizati svjesnost kliničara, prije svega liječnika opće prakse i oftalmologa, da trebaju pomisliti na PCA kada se sretnu s pacijentima koji imaju vizualne simptome, osobito ako pokazuju znakove prostorne dezorientacije.

Tijekom oftalmološke kliničke opservacije važno je obratiti pozornost na tzv. neobjašnjiva oštećenja vida koja se manifestiraju teškoćama pri čitanju Ishihara tablica, homonimnim i drugim ispadima vidnog polja, tendencijom da propuštaju pročitati neka slova na Snellenovim ili međunarodnim optotipima, jer sve to može otvoriti sumnju na PCA. Osobito valja posumnjati na PCA ukoliko su optički mediji transparentni, promjene na mrežnici nisu evidentne, a OCT nalaz makule i vidnoga živca je neupadljiv. Naime, OCT je važna pretraga u dijagnostici optičkih neuropatija i bolesti makule i stoga važan alat u istraživanju tzv. neobjašnjenih oštećenja vida.<sup>31,32,33</sup> Pri kliničkoj oftalmološkoj opservaciji dobro je razmisliti o potrebi češćih odmora kod zahtjevnih pretraga gdje je bitna suradnja ispitanika, kao npr. pri istraživanju vidnog polja, koja je bitna pretraga prema kriterijima Tang-Wai i suradnika<sup>34</sup>. Pritom se mogu izabrati programi s kraćim trajanjem testa odnosno s većom suradnjom operatera.<sup>35</sup>

Zaključno, za postavljanje korektno dijagnoze važan je pažljiv klinički pregled s dobro uzetom anamnezom, odgovarajući klinički testovi i njihova precizna analiza, kao i dobra suradnja oftalmologa s kognitivnim neurolozima.

## LITERATURA

- Benson DF, Davis RJ, Snyder BD. Posterior cortical atrophy. *Arch Neurol* 1988;45:789–93.
- Brazis PV, Graff-Radford NR, Newman NJ, Lee AG. Ishihara color plates as a test for simultanagnosia. *Am J Ophthalmol* 1998;126:850.
- McIntosh RD, Schenk T. Two visual streams for perception and action: current trends. *Neuropsychologia* 2009;47:1391–6.
- Battaglia-Mayer A, Caminiti R. Optic ataxia as a result of the breakdown of the global tuning fields of parietal neurones. *Brain* 2002;125:225–37.
- Singh TD, Josephs KA, Machulda MM i sur. Clinical, FDG and amyloid PET imaging in posterior cortical atrophy. *J Neurol* 2015;262:1483–92.
- McMonagle P, Deering F, Berliner Y, Kertesz A. The cognitive profile of posterior cortical atrophy. *Neurology* 2006;66:331–8.
- Migliaccio R, Agosta F, Scola E i sur. Ventral and dorsal visual streams in posterior cortical atrophy: a DT MRI study. *Neurobiol Aging* 2012;33:2572–84.
- Crutch SJ, Lehmann M, Schott JM, Rabinovici GD, Rossor MN, Frox NC. Posterior cortical atrophy. *Lancet Neurol* 2012;11:170–8.
- Mendez MF, Ghajarian M, Perryman KM. Posterior cortical atrophy: clinical characteristics and differences to Alzheimer's disease. *Dement Geriatr Cogn Disord* 2002;14:33–40.
- Millington RS, James-Galton M, Da Silva MNM, Plant GT, Bridge H. Lateralized occipital degeneration in posterior cortical atrophy predicts visual field deficits. *Neuroimage Clin* 2017;14:242–9.
- Chan LT, Lynch W, De May M, Horton JC, Miller BL, Rabinovici GD. Prodromal posterior cortical atrophy: clinical, neuropsychological, and radiological correlation. *Neurocase* 2015;21:44–55.
- Cordano C, Alessandria G, Leonardi A i sur. Homonymous hemianopia as the first sign of posterior cortical atrophy. *J Neurol Sci* 2017; 373:38–40.
- Trick GL, Trick LR, Morris P, Wolf M. Visual field loss in senile dementia of the Alzheimer's type. *Neurology* 1995;45:68–74.
- Cronin-Golomb A, Rizzo JF, Corkin S, Growdon H. Visual function in Alzheimer's disease and normal aging. *Ann NY Acad Sci* 1991;640:28–55.
- Lehmann M, Barnes J, Ridgway GR i sur. Basic visual function and cortical thickness patterns in posterior cortical atrophy. *Cereb Cortex* 2011;21:2122–32.
- Sartucci F, Borghetti D, Bocci T i sur. Dysfunction of the magnocellular stream in Alzheimer's disease evaluated by pattern electroretinograms and visual evoked potentials. *Brain Res Bull* 2010; 82:169–76.
- Goodale MA, Milner AD. Separate visual pathways for perception and action. *Trends Neurosci* 1992;15:20–5.
- Alladi S, Xuereb J, Bak T i sur. Focal cortical presentations of Alzheimer's disease. *Brain* 2007;130:2636–45.
- Spehl TS, Hellwig S, Amtage F i sur. Syndrome-specific Patterns of Regional Cerebral Glucose Metabolism in Posterior Cortical Atrophy in Comparison to Dementia With Lewy Bodies and Alzheimer's disease – A(F-18)-FDG Pet Study. *J Neuroimaging* 2015;25:281–8.
- Wang XD, Lu H, Shi Z i sur. A pilot study on clinical and neuroimaging characteristics of Chinese posterior cortical atrophy: comparison with typical Alzheimer's disease. *PLoS One* 2015 12;10(8):e0134956. doi: 10.1371/journal.pone.0134956. eCollection 2015.
- Whitwell JL, Graff-Radford J, Singh TD i sur. 18F-FDG PET in posterior cortical atrophy and dementia with lewy bodies. *J Nucl Med* 2017;58:632–8.

22. *Graff Radford J, Murray ME, Lowe VJ i sur.* Dementia with Lewy bodies: basis of cingulated island sign. *Neurology* 2014; 83:801–9.
23. *Vivash L, O'Brien TJ.* Imaging microglial activation with TSPO PET: Lighting Up Neurologic Diseases? *J Nucl Med* 2016;37:165–8.
24. *Hampel H, Lista S, Khachaturian ZS.* Development of Biomarkers to Chart All Alzheimer's Disease Stages: The Royal Road to Cutting the Therapeutic Gordian Knot. *Alzheimers Dement* 2012;8:312–36.
25. *Mulder C, Verwey NA, van der Flier WM i sur.* Amyloid-beta(1-42), total tau, and phosphorylated tau as cerebrospinal fluid biomarkers for the diagnosis of Alzheimer disease. *Clin Chem* 2010;56:248–53.
26. *Blennow K, Dubois B, Fagan AM, Lewczuk P, de Leon MJ, Hampel H.* Clinical utility of cerebrospinal fluid biomarkers in the diagnosis of early Alzheimer's disease. *Alzheimers Dement* 2015;11:58–69.
27. *Kidemet-Piskač S, Babić Leko M, Blažeković A i sur.* Evaluation of cerebrospinal fluid phosphorylated tau<sub>231</sub> as a biomarker in the differential diagnosis of Alzheimer's disease and vascular dementia. *CNS Neurosci Ther* 2018;24(8): 730–40.
28. *Wan SL, Bukowska DM, Ford S, Chen FK.* Posterior cortical atrophy presenting with superior arcuate field defect. *Case Rep Ophthalmol Med* 2015;796:381.
29. *Babić Leko M, Krbot Skorić M, Klepac N i sur.* Event-related Potentials Improve the Efficiency of Cerebrospinal Fluid Biomarkers for Differential Diagnosis of Alzheimer's Disease. *Curr Alzheimer Res* 2018;15(13):1244–60.
30. *Beh SC, Muthusamy B, Calabresi P i sur.* Hiding in plain site: a closer look at posterior cortical atrophy. *Pract Neurol* 2015; 15:5–13.
31. *Cerovski B.* Neobjašnjeno oštećenje vida. U: Cerovski B. Neurooftalmologija. Zagreb: Fraktura; 2007, str. 25–40.
32. *Mrak B, Čaljkusić-Mance T, Mrak B, Cerovski B, Trobonjača Z.* The role of the spectral domain ocular coherence tomography in detection of age-related macular degeneration. *Coll Antropol* 2011;35(Suppl 2):157–60.
33. *Cerovski B, Kutija MB, Vidović T i sur.* The role of optical coherence tomography (OCT) in optic neuritis (ON). *Coll Antropol* 2013;37(Suppl 1):121–5.
34. *Tang-Wai DF, Graff-Radford NR, Boeve BF i sur.* Clinical, genetic, and neuropathologic characteristics of posterior cortical atrophy. *Neurology* 2004;63:1168–74.
35. *Cerovski B, Vidović T.* Perimetrija. Zagreb: Cerovski d. o. o.; 2018, str. 100–101.

## Vijest | News



Hrvatsko vertebraloško društvo HLZ-a  
u suradnji  
s Klinikom za reumatologiju, fizikalnu medicinu i rehabilitaciju  
i Klinikom za neurokirurgiju KBC Sestre milosrdnice

organizira

### Simpozij OSTEOPOROZA KRALJEŽNICE

13. listopada 2020. godine s početkom u 9 sati  
Preporodna dvorana Narodnog doma Hrvatske akademije znanosti i umjetnosti,  
Opatička br. 18, Zagreb,  
ili, shodno epidemiološkoj situaciji, virtualno, putem video-platforme

Voditelji simpozija: prof. dr. sc. Simeon Grazio i prof. dr. sc. Boris Božić

Kontakt osoba: Veronika Jurić, Mob. 098-594281, E-pošta: [veronika.juric@moment.hr](mailto:veronika.juric@moment.hr)

Kotizacija: 100 kuna za članove HVD-a, 300 kuna za ostale

[www.hvdsimp-2020.com](http://www.hvdsimp-2020.com)

