

## GLUTARIČKA ACIDURIJA TIPA 1: PRIMJER VAŽNOSTI RANOG PREPOZNAVANJA TZV. CEREBRALNIH ORGANSKIH ACIDURIJA

### GLUTARIC ACIDURIA TYPE 1: AN EXAMPLE OF THE IMPORTANCE OF EARLY RECOGNITION OF »CEREBRAL« ORGANIC ACIDURIAS

IVO BARIĆ, KREŠIMIR BARAKA, MILJENKA MARADIN, DOROTEA BARTONIČEK,  
VLADIMIR SARNAVKA, DAVOR BEGOVIĆ, KSENIJA FUMIĆ\*

**Deskriptori:** Urođene greške metabolizma aminokiselina – dijagnostika, liječenje; Glutarati – u urinu; Urođene metaboličke bolesti mozga – liječenje, prevencija

**Sažetak.** Glutarička acidurija tipa 1 bolest je čije se teške posljedice mogu spriječiti. Neliječena, najčešće uzrokuje sliku akutnog oštećenja mozga s teškim distoničko-diskinetičkim poremećajem. Bolest je asimptomatska do dobi od obično pola do godinu i pol dana kada se kod djeteta u sklopu neke interkurentne infekcije, imunizacije ili druge stresne situacije razvije tzv. encefalopatična kriza u kojoj mu stradaju bazalni gangliji. Glutarička acidurija tipa 1 rezultat je nasljednog poremećaja u metabolizmu aminokiselina lizina, hidroksilizina i triptofana, s posljedičnim pojačanim izlučivanjem glutarične, 3-OH-glutarične i glutakonične kiseline u urinu. Izgleda da biokemijski poremećaj ima samo ulogu dispozicijskog faktora za ovo oštećenje, dok je stresna situacija sa smanjenim energetske unosom neposredan povod. Dodatni je čimbenik i manjak karnitina koji u krizama postaje još dublji. Dijagnoza ovisi o prepoznavanju relativno nespecifičnih ranih znakova bolesti kao što su hipotonija, razdražljivost, tremor i makrocefalija, nalazima slikovnih pretraga mozga te o dijagnostički najčešće najvažnijem – analizi organskih kiselina u urinu. Specifično liječenje uključuje davanje l-karnitina i primjenu dijeta sa smanjenim unosom lizina i triptofana, uz energično liječenje svake metaboličke krize radi prevencije moždanih oštećenja. Prikazom ovog bolesnika autori žele pridonijeti ranom prepoznavanju glutaričke acidurije tipa 1, sprječavanju njezinih neuroloških posljedica te upozoriti na postojanje skupine tzv. cerebralnih organskih acidurija.

**Descriptors:** Amino acid metabolism, inborn errors – diagnosis, therapy; Glutarates – urine; Brain diseases metabolic, inborn – diagnosis, therapy, prevention and control

**Summary.** Glutaric aciduria type 1 (GA 1) is a preventable cause of acute brain damage in early childhood, leading to a severe dystonic-dyskinetic disorder. Typically between 6 and 18 months of age, a non-specific illness such as respiratory or gastrointestinal infection or immunization leads to encephalopathic crisis, usually resulting in degeneration of the putamen and caudate. GA 1 is an autosomal recessive disease of catabolism of amino acids lysine, hydroxylysine and tryptophane leading to accumulation of glutaric acid, 3-hydroxyglutaric acid and glutaconic acid. Recognition of this biochemical disorder before the brain has been injured is essential to the outcome. Diagnosis depends upon the recognition of relatively non-specific physical findings such as hypotonia, tremor, irritability and macrocephaly, and on urinary organic acids analysis. The diagnosis may also be suggested by characteristic findings of neuroimaging. Specific management includes pharmacological doses of l-carnitine and dietary protein restriction. Metabolic decompensation must be treated vigorously to avoid permanent brain damage. With this case report the authors want to contribute to the early recognition of GA1, to the prevention of the related brain damage, and to increase awareness of the existence of so-called cerebral organic acidurias.

Liječ Vjesn 2003;125:312–316

Glutarička acidurija tipa 1 (GA1) (br. 231670 u McKusickovu katalogu) jest autosomno-recesivno nasljedni poremećaj metabolizma aminokiselina lizina, hidroksilizina i triptofana uzrokovan nedostatkom mitohondrijalnog enzima glutaril-CoA dehidrogenaze (GCDH, EC 1.3.99.7). GCDH katalizira dehidrogenaciju glutaril-CoA i zatim dekarboksilaciju glutakonil-CoA u krotobil-CoA (slika 1) pa se u bolesnika s manjkom enzima u tipičnim slučajevima nakupljaju glutarična, a u manjoj mjeri 3-OH-glutarična i glutakonična kiselina.<sup>1-3</sup>

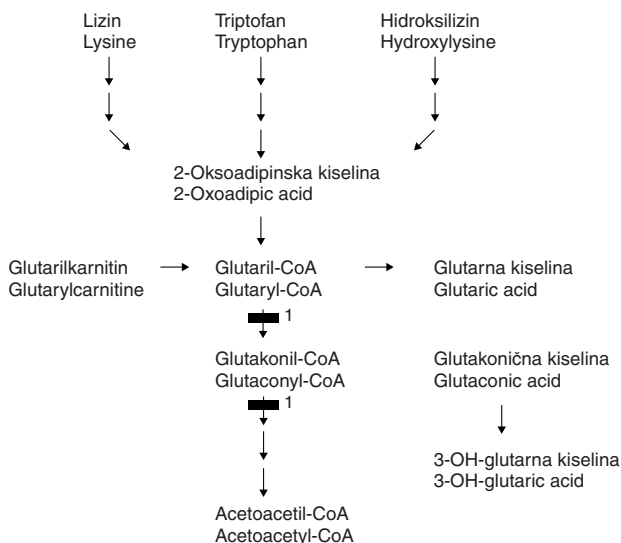
Djeca s glutaričkom acidurijom tipa 1 obično su klinički bez bitnih teškoća prvih nekoliko mjeseci života, iako ih većina ima različito izražene neke nespecifične simptome. To su nakon rođenja česte teškoće s hranjenjem (slabo sisanje i gutanje, učestalo bljućkanje), razdražljivost, makrocefalija (već pri rođenju, koja često postaje sve izraženija), slaba kontrola glave, hipotonija trupa, pojačan tonus ekstenzorne muskulature na udovima, grublji tremor te sveukupno blaže zaostajanje u motoričkom razvoju. Obično između šestog i osamnaestog mjeseca života (razdoblje najveće osjetljivosti) bolesnici doživljavaju

tzv. encefalopatičku krizu, najčešće u okviru febrilnog stanja zbog respiratorne ili gastrointestinalne infekcije, cijepljenja, manjega kirurškog zahvata ili druge vrste stresa. Njezini rani znakovi uključuju pojačanu razdražljivost, letargiju i izraženiju hipotoniju (iznenadno zapadanje glave), što unutar nekoliko sati može progredirati do stupora ili kome. Ovakva kriza, po-

\* **Klinika za pedijatriju Kliničkog bolničkog centra u Zagrebu, Zavod za genetiku i bolesti metabolizma, Referentni centar Ministarstva zdravstva Republike Hrvatske za genetiku i bolesti metabolizma u djece** (doc. dr. sc. Ivo Barić, dr. med.; Dorotea Bartoniček, cand. med.; mr. sc. Vladimir Sarnavka, dr. med.; doc. dr. sc. Davor Begović, dr. med.), **Županijska bolnica Zadar, Odjel za novorođenčad** (Krešimir Baraka, dr. med.), **Klinički zavod za laboratorijsku dijagnostiku Kliničkoga bolničkog centra u Zagrebu** (dipl. ing. med. biokem. Miljenka Maradin; dipl. ing. med. biokem. Ksenija Fumić, dr. sc.)

Adresa za dopisivanje: Doc. dr. sc. I. Barić, Zavod za genetiku i bolesti metabolizma, Referentni centar Ministarstva zdravstva Republike Hrvatske za genetiku i bolesti metabolizma u djece, Klinika za pedijatriju Kliničkoga bolničkog centra, Kišpatičeva 12, 10000 Zagreb

Primljeno 6. rujna 2001., prihvaćeno 5. prosinca 2002.



Slika 1. Biokemijska osnova glutaričke acidurije tipa 1.  
1-glutaryl-CoA-dehidrogenaza

Figure 1. Biochemical basis of glutaric aciduria type 1.  
1-glutaryl-CoA-dehydrogenase

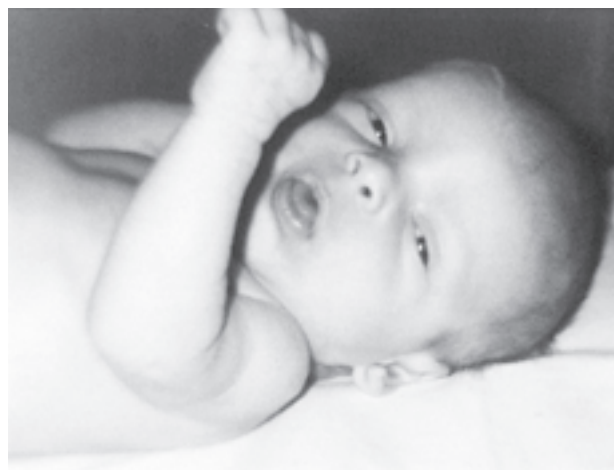seбно neliječena, obično uzrokuje uništenje bazalnih ganglija, najčešće izolirano putamena i nukleusa kaudatusa. Akutna encefalopatična kriza obično prolazi unutar nekoliko dana iako u rijetkim slučajevima može završiti smrću. Bolesnici koji su preživjeli krizu imaju distoniju i koreoatetozu različita stupnja, a oni s najtežim oštećenjima ne mogu sjediti, hodati, govoriti i doživotno su vezani za invalidska kolica. Oporavak poslije ovakve epizode je djelomičan, obično minimalan. Rijetko bolesnici doživljavaju više od jedne encefalopatične krize, a svaka nova epizoda uzrokuje daljnji gubitak preostalih motoričkih sposobnosti. Mnogi pate od nedostatka apetita, nesаницe, epizoda profuznog znojenja i hiperpiretskih kriza. Inteligencija je obično ili uglavnom pošteđena iako je zbog motoričkog hendikepa procjena otežana. S vremenom bolesnici ulaze u kroničnu fazu bolesti bez progresije ili sa sporim pogoršanjem, katkad i mentalnim propadanjem. Na ekstrapiramidne znakove nerijetko se superponira mišićna spastičnost.<sup>3-8</sup>

Iako se u većine bolesnika nalazi opisan klinički tijek, važno je naglasiti da među bolesnicima, čak unutar iste obitelji, nerijetko postoji značajna razlika u težini kliničke slike.<sup>8-13</sup> Osim toga, manji broj bolesnika (20–25%) ne doživljava akutnu encefalopatičnu krizu, već se postupno razvija obično lakša ataksija, atetoza i/ili distonija. Tek rijetki bolesnici (manje od 5%) s dokazanom GA1 nemaju neurološki poremećaj.

Posljednjih godina pokazalo se da se primjenom prikladnih preventivnih mjera (L-karnitin, posebne mjere u rizičnim situacijama, dijeta) prije nastupa neuroloških oštećenja, prirodni tijek bolesti može izmijeniti, tj. da djeca mogu izbjeći oštećenja mozga i praktički normalno živjeti.<sup>4,7</sup> Prikazom svog bolesnika želimo vratiti pozornost kolega na ovu tešku bolest čije se posljedice mogu spriječiti ako se dijagnoza postavi rano.

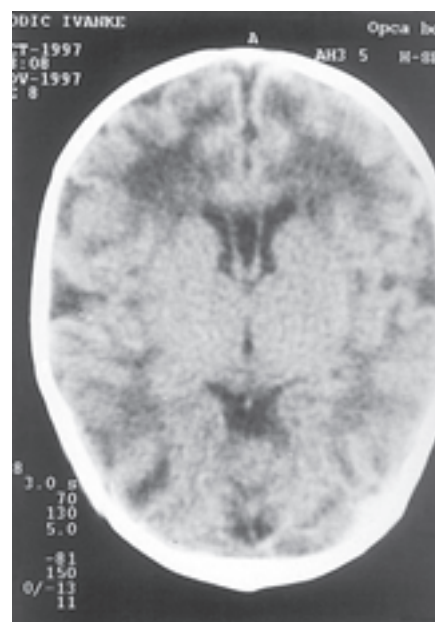
### Prikaz bolesnika

Dječak je treće djetete zdravih roditelja. Najstariji brat operiran je u prvoj godini zbog vezikoureteralnog refluksa. Drugi je brat zdrav. Ni drugi članovi obitelji nemaju bolesti koje bi se mogle povezati s bolešću našeg pacijenta. Dječak je rođen iz pete majčine trudnoće; dvije su završile ranim spontanom pobačajem. Zbog dobi majke učinjen je nakon rane amniocenteze kariogram koji je bio uredan. Majka je u zadnjem mjesecu



Slika 2. Bolesnik u dobi od 4 tjedna. U razdražljivog i tremorznog djeteta opaža se povećan opseg glave (40,5 cm), izbočeno čelo, velika fontanela od 4×4 cm uz otvoreni sagitalni šav

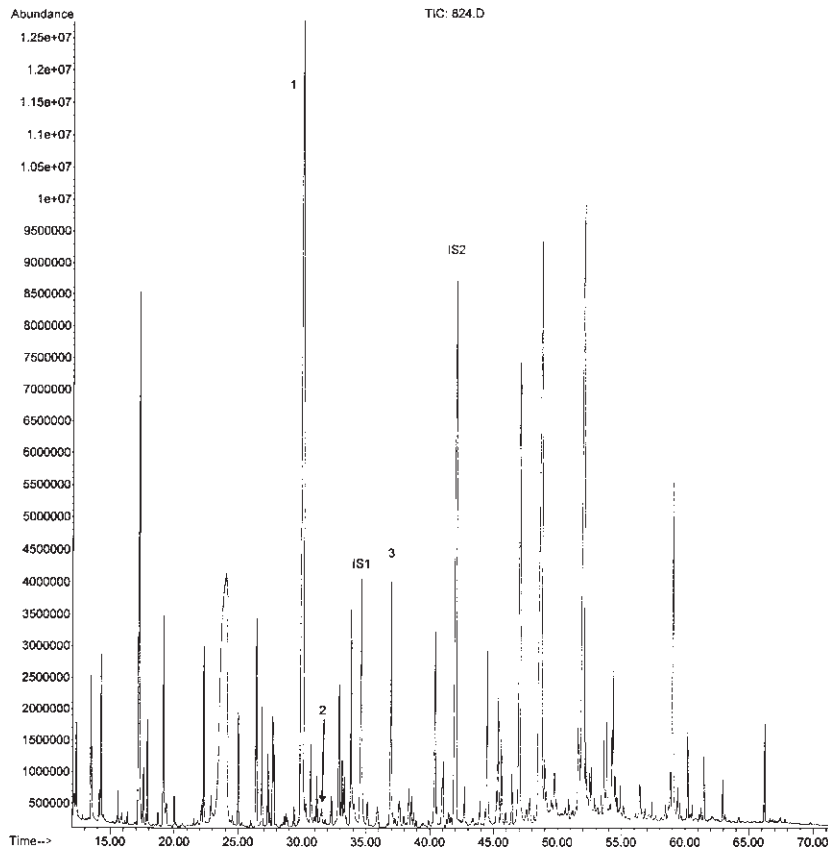
Figure 2. The patient at the age of four weeks. Increased head circumference (40.5 cm), frontal bossing and enlarged anterior fontanelle with open sagittal suture in the irritable and tremorous child



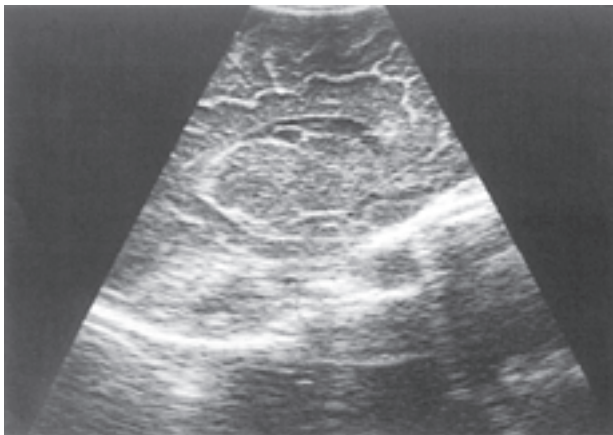
Slika 3. Kompjutorizirana tomografija mozga u dobi od 19 dana. Vide se tipične promjene za glutaričku aciduriju tip 1. Obostrano frontalno, a posebno temporalno opaža se kortikalna atrofija. Sylviusova je fisura jako proširena, a operkularizacija smanjena. Obostrano frontalno izrazito je snižena gustoća bijele tvari. Bazalni gangliji su još očuvani. Kao usputni nalaz opaža se i cavum septi pellucidum

Figure 3. Brain CT scan at the age of 19 days showing changes typical for glutaric aciduria type 1. Note bilateral frontal, and particularly temporal cortical atrophy, very enlarged fissura Sylvii with diminished opercularisation and bilaterally lower white matter signal in frontal regions. Basal ganglia are still spared. Cavum septi pellucidum is present, but not a characteristic of glutaric aciduria type 1

cu liječena klindamicinom zbog uroinfekcije. Porođaj je u 40. tjednu gestacije završen carskim rezom zbog kosog položaja ploda. Djetete je rođeno vitalno (Apgar indeks 9/9), teško 4220 g, dugo 52 cm, opsega glave 38 cm (iznad 97. centile za dob). Uz povećan neurokranij opažao se hipertelorizam, izbočenije čelo, šira velika fontanela (4×4cm) i za 2–3 cm proširen sagi-



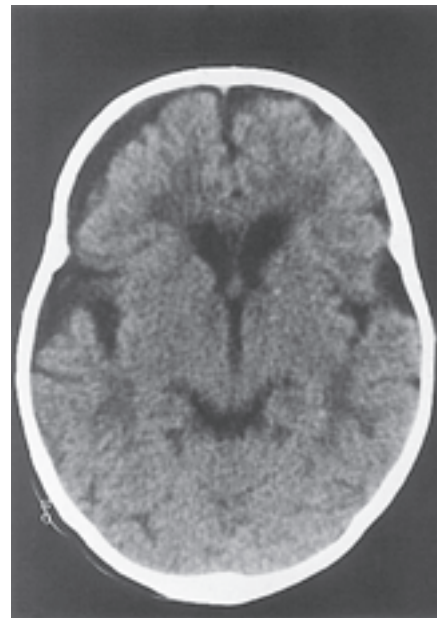
Slika 4. Kromatogram organskih kiselina u urinu pokazuje karakterističan i dijagnostički presudan obrazac – masivno pojačano izlučivanje glutarične i 3-OH-glutarične, a u manjoj mjeri i glutakonične kiseline. 1 – glutarična kiselina, 2 – glutakonična kiselina, 3 – 3-hidroksiglutarična kiselina, IS1 – interni standard, IS2 – interni standard  
 Figure 4. Chromatogram of urinary organic acids shows typical and pathognomonic pattern – massive excretion of glutaric acid, 3-OH-glutaric acid, and to a less extent glutaconic acid. 1 – glutaric acid, 2 – glutaconic acid, 3 – 3-hydroxyglutaric acid, IS1 – internal standard, IS2 – internal standard



Slika 5. Ultrazvučna slika mozga u dobi od 4 tjedna. Na sagitalnom presjeku vidi se jedna od tipičnih osobina glutaričke acidurije tip 1 – pseudocista u području nukleusa kaudatusa

Figure 5. Brain ultrasound at the age of 4 weeks. Sagittal view shows one of the typical features of glutaric aciduria type 1 – pseudocyst in caudate

talni šav (slika 2). Zbog jačeg nemira djetetu je 3. dana u rodilištu napravljen ultrazvuk glave koji je pokazao jaču inhomoženost cijele moždane mase s nešto pojačanom ehogenošću obostrano periventrikularno u frontalnim dijelovima. Kompjutoriziranom tomografijom mozga viđeni su oslabljen signal bijele tvari, prošireni subarahnoidalni prostori frontalno i posebno temporalno uz široke Sylviusove fisure (slika 3). U likvoru dobivenom lumbalnom punkcijom bila je povišena koncentracija proteina (Pandy ++). Na mahove je dijete bilo jako tremorozno, pojačanog mišićnog tonusa ruku i nogu. Zbog toga i



Slika 6. Kompjutorizirana tomografija mozga 16-mjesečnog djeteta s glutaričkom acidurijom tipa 1 koje je preživjelo encefalopatičku krizu. Uz tešku frontotemporalnu atrofiju i izrazito proširenu Sylviusovu fisuru opaža se vrlo reducirana struktura nukleusa kaudatusa (Ljubazno ustupio prof. G. F. Hoffmann, Heidelberg, Njemačka)

Figure 6. Brain CT scan of a child with glutaric aciduria type 1 at the age of 16 months who experienced encephalopathic crisis. Beside severe frontotemporal atrophy and very enlarged fissura Sylvii note very reduced caudate mass (Courtesy Prof. G. F. Hoffmann, Heidelberg, Germany)

porasta opsega glave na 40 cm dječak je u dobi od 22 dana upućen u Kliniku. Dva dana poslije analizom organskih kiselina ustanovilo se da dječak boluje od glutaričke acidurije tipa 1 (slika 4). Analiza acilkarnitina pokazala je nakupljanje glutarilkarnitina. Do tog doba ultrazvučne promjene postale su još izraženije (slika 5). Naknadno je u leukocitima ustanovljen potpuni nedostatak aktivnosti glutaril-CoA-dehidrogenaze. Analizom odgovarajućega gena pokazalo se da je dječak složen heterozigot. Na jednom alelu ima mutaciju R402W, a na drugom A421V.

Odmah nakon postavljanja dijagnoze uvedene su mjere kojima je cilj sprječavanje encefalopatičkih kriza odnosno oštećenja mozga. Dječak prima L-karnitin u dozi od oko 100 mg/kg težine na dan podijeljeno u tri doze čime se koncentracija karnitina održava u gornjim granicama normale. Cilj toga je vezanje nakupljenih organskih kiselina i time njihovo lakše izlučivanje te stalna raspoloživost karnitina za njegove važne fiziološke zadatke u stvaranju energije, ponajprije u iskorištavanju masti. U situacijama koje prijete oštećenjem mozga (febrilna stanja, interkurentne infekcije, cijepjenja, operacije) doza karnitina se udvostručuje. Tada se izostavi ili dodatno reducira već ograničena količina prirodnih bjelančevina u prehrani. Dječak ih je dosad, ovisno o dobi, normalno primao oko 1 do 1,5 g/kg težine s tim da se posebno izbjegavaju namirnice koje sadržavaju mnogo lizina i triptofana, aminokiselina iz kojih nastaju glutarična, 3-OH-glutarična i glutakonična kiselina. Potreba za bjelančevinama dodatno se namiruje posebnom mješavinom aminokiselina bez ovih dviju aminokiselina. Iako učinkovitost odnosno nužnost ovakve dijeta uz druge terapijske mjere nije nedvojbeno dokazana, svi koji skrbe za bolesnike s GA1 je provode. U spomenutim potencijalno prijetećim ili već razvijenim rizičnim situacijama dosljedno se vodi briga da unos tekućine i kalorija bude dovoljan. Dijete dobiva bar za pola povećanu normalnu dnevnu količinu tekućine i za pola povećanu bazalnu potrebu za kalorijama. Ako povraća ili ne može jesti i piti, dovoljna količina tekućine, kalorija i karnitina osigurava se venskim putem. Povišena temperatura energično se snižava jer je dokazano štetan činitelj u razvoju oštećenja mozga u ovoj bolesti.<sup>14</sup> U slučaju prijeteće teže krize ili njezina razvoja dijete treba što prije hospitalizirati.

Dječak je sada u dobi od 3 i pol godine. Uz opisani način liječenja uspješno je prebrodio više rizičnih situacija – operaciju preponske kile, teži gastroenterokolitis uzrokovan *S. paratyphi* i više drugih febrilnih epizoda. Somatski je status uredan. Vidljivih motoričkih ispada nema, a razvojna mu je dob na donjoj granici prosječnosti (QD 0,88). Nešto se sporije razvija govor. Biokemijske pretrage odražavaju uredan nutritivni status i dobro kontroliran metabolički poremećaj.

### Rasprava

Od prvih opisa glutaričke acidurije tipa 1 pa sve donedavno o patogenezi bolesti se dugo samo nagađalo.<sup>1,2</sup> Dugo razdoblje od nastanka biokemijskog poremećaja (prenatalno) do nastupa ozbiljnih simptoma (obično krajem prve godine), mogućnost da rijetki bolesnici usprkos klasično izraženom biokemijskom poremećaju ostanu bez simptoma i odsutnost korelacije između izraženosti biokemijskih i kliničkih promjena podupirali su uvjerenje da je nasljedni metabolički poremećaj samo predispozicija, a da moraju postojati dodatne, vanjske okolnosti kao neposredan povod akutnom oštećenju mozga. Zbog strukturnih sličnosti između glutarične i 3-OH-glutarične kiselina i glutamata te obdukcijских nalaza umrlih bolesnika u kojih je histološka slika bazalnih ganglija nalikovala na oštećenje posredovano glutamatom pretpostavilo se da upravo tim mehanizmom dolazi do propadanja neurona.<sup>2,15</sup> Glutamat je, naime, poznat kao aminokiselina s toksičnim ekscitacijskim učinkom

pa se drži da izrazito povećanje koncentracije glutarične i 3-OH-glutarične kiselina može imati sličan učinak. *In vitro* je i dokazan toksični učinak ovih kiselina na živčane stanice.<sup>16,17</sup> Taj se učinak mogao spriječiti antagonistima NMDA (n-metil-d-aspartat)-receptora.<sup>16</sup> Novija su istraživanja potvrdila da glutarična i 3-OH-glutarična kiselina selektivno stimuliraju upravo podtip 2B NMDA-receptora čija ekspresija vremenski i prostorno odražava patološka zbivanja u bolesnika s glutaričkom acidurijom tip 1.<sup>18-20</sup> U laboratorijskih štakora i pilica ti su receptori najizraženiji upravo u području strijatumata i frontalnog korteksa, i to u fetalno i rano postnatalno doba, dakle na mjestu najjačeg oštećenja i u doba kad se ono obično javlja u bolesnika s GA1.<sup>18-20</sup> Tako snažno podraženi neuroni bili bi prema navedenim pretpostavkama posebno skloni propadanju u situacijama ubrzanog metabolizma (infekcija, febrilitet, stres) i nemogućnosti za takve situacije odgovarajućeg stvaranja energije (među ostalim zbog teškog manjka karnitina karakterističnog za periode encefalopatičkih kriza).

Na ovakvu shvaćanju patogeneze temelje se i opisane preporuke za sprječavanje neuroloških oštećenja u rizičnim situacijama. Dosadašnja iskustva pokazala su da su one uspješne u oko 90% bolesnika.<sup>7</sup> Bez njih ih više nego toliko umire ili ostaje teškim invalidima. Preduvjet za njihovu pravodobnu primjenu je rana dijagnoza, prije nego su oštećenja nastupila, na temelju opisanih nespecifičnih znakova. Na GA1 treba posumnjati na temelju suspektne kliničke slike i/ili tipičnih neuroradioloških nalaza.<sup>4,6</sup> Kod bolesnika prije encefalopatičke krize redovito postoji frontotemporalna atrofija (slika 3), pri čemu često temporalni režnjevi ne pokrivaju inzularnu regiju (reducirana operkularizacija). Katkad se bitemporalno vide nakupine ekstracerebralne tekućine – subarahnoidalne ciste koje su vjerojatno posljedica temporalne atrofije. Promjene bijele tvari su česte, a u rano prepoznatih i dobro liječenih bolesnika obično se gube. Jedan od tipičnih nalaza su i subependimale pseudociste nukleusa kaudatusa koje se mogu prepoznati i ultrazvukom. Reducirana moždana masa i makrocefalija stvaraju predispoziciju za subduralno krvarenje koje može krivo upućivati na zlostavljanje djeteta. Kod djece s razvijenom bolešću uz prethodne promjene vidljiva je atrofija bazalnih ganglija, gotovo uvijek putamena i kaudatusa, dok su globus palidus i talamus pošteđeni (slika 6).

U svih bolesnika, posebno asimptomatskih, u kojih na temelju kliničke slike ili neuroradioloških nalaza postoji sumnja na GA1 treba što prije bolest dokazati ili isključiti. Prema dostupnim podacima naš je bolesnik najmlađi u kojeg je dijagnoza postavljena, a da nema zahvaćenih članova u obitelji i da nije otkriven novorođenačkim skriningom tandemskom spektrometrijom masa, kakav postoji samo u nekim područjima rijetkih, vrlo razvijenih zemalja. Ključna pretraga u dijagnostici GA1 standardna je analiza organskih kiselina u urinu koja u većine bolesnika otkriva izrazito pojačano izlučivanje glutarične kiseline, nešto manje 3-OH-glutarične, a često i glutakonične kiseline. Dok je pojava potonjih dviju kiselina praktički patognomonična za bolest, izolirano posebno blago do umjereno pojačano izlučivanje glutarne kiseline može se razmjerno često naći i u drugim stanjima.<sup>4</sup> Većina, a možda i svi bolesnici s GA1 imaju u trenutku postavljanja dijagnoze u plazmi sniženu koncentraciju ukupnog i slobodnog karnitina, a povišenu acilkarnitina. Nedostatak karnitina je vjerojatno uzrokovan gubitkom glutarilkarnitina urinom, koji je znatno veći od endogene sinteze karnitina. Dijagnostički je problem činjenica da je u nemalog broja bolesnika izlučivanje glutarične kiseline često samo blago pojačano, intermitentno pojačano ili čak normalno. U takvim slučajevima, kad je klinička sumnja jaka, treba u specijaliziranim laboratorijima učiniti dodatne pretrage čija je pouzdanost još veća. To su mjerenje ukupne glutarične kiseline (nakon hidrolize) i mjerenje glutarilkarnitina,<sup>22,23</sup> a posebno

mjerjenje 3-OH-glutarične kiseline uz uporabu stabilnog izotopa.<sup>21</sup> Opisan je samo jedan bolesnik s blagom formom bolesti u kojeg ni posljednja od ovih pretraga nije otkrila postojeću bolest. Konačan dokaz da je riječ o GA1 je mjerjenje enzimske aktivnosti ili analiza odgovarajućega gena.

Dosad je identificirano stotinjak mutacija gena za GCDH.<sup>24-26</sup> Najčešća od njih nalazi se na oko 20% alela. Iako postoji određena korelacija između genotipa i rezidualne enzimske aktivnosti odnosno biokemijskog fenotipa, nema jasne povezanosti između nađenih mutacija i kliničkog fenotipa.<sup>27</sup> Ujedno je važno naglasiti da nema korelacije između koncentracije patoloških metabolita u plazmi i urinu i kliničkog fenotipa.

Incidencija glutaričke acidurije tipa 1 ne zna se točno jer još i sad velika većina bolesnika ostaje neprepoznata. Osim izrazito visoke incidencije u nekim izoliranim populacijama nepoznate su sigurno postojeće regionalne razlike u incidenciji. Grubo se procjenjuje da bi incidencija u Švedskoj mogla biti oko 1:30.000, približno kao fenilketonurije.<sup>28</sup> Slične rezultate pokazale su prve analize novorođenačkog skrininga na ovu bolest.<sup>29</sup>

Opisanom patogeneozom GA1 jasno se razlikuje od klasičnih organskih acidurija (npr. velike većine onih zbog poremećaja metabolizma aminokiselina razgranane lanca) koje karakteriziraju teška metabolička acidoza, hiperamoniemija i hipoglikemija u različitim kombinacijama. Ona je time primjer tzv. cerebralnih organskih acidurija u kojima dominira neurološka simptomatologija i koje bi trebalo prepoznati ili po tim, često vrlo nespecifičnim, simptomima, odsutnosti jasnih stečenih uzroka i/ili više ili manje tipičnim neuroradiološkim znakovima. U takvih bolesnika treba učiniti analizu organskih kiselina, što otvara mogućnost dijagnoze neke od bolesti iz ove skupine. Dio njih je, kako pokazuje primjer opisanog bolesnika, lječiv, a u drugih su moguće koristi postavljanje točne dijagnoze, bolje simptomatsko liječenje i valjana genetička informacija. Pravodobno pomislanje na GA1 i njoj slične organske acidurije, pravodobna analiza organskih kiselina u urinu i na temelju rane dijagnoze pravodobno specifično liječenje jedini su način da se smanji morbiditet i mortalitet od glutaričke acidurije tipa 1 i sličnih, tzv. cerebralnih organskih acidurija.

*Zahvala.* Rad je učinjen u okviru projekta broj 1088994 Ministarstva znanosti i tehnologije Republike Hrvatske. Autori zahvaljuju dr. Ernstu Christensenu, Rigshospitalet, Kopenhagen za mjerjenje aktivnosti glutaryl-CoA-dehidrogenaze i dr. Johannesu Zschockeu, Universitäts-Kinderklinik, Marburg, Njemačka za analizu odgovarajućega gena.

#### LITERATURA

- Goodman SI, Markey SP, Moe PG, Miles BS, Teng CC. Glutaric aciduria: a »new« disorder of amino acid metabolism. *Biochem Med* 1975;12:12-21.
- Goodman SI, Norenberg MD, Shikes RH, Breslich DJ, Moe PG. Glutaric aciduria type 1: biochemical and morphological considerations. *J Pediatr* 1977;90:746-50.
- Goodman SI, Frerman FE. Organic acidemias due to defects in lysine oxidation: 2-ketoadipic acidemia and glutaric acidemia. U: Scriver CR, Beaudet AL, Sly WS, Valle D, ur. *The metabolic and molecular basis of inherited disease*. 7. izd. New York: McGraw-Hill; 1995, str. 1451-60.
- Barić I, Zschocke J, Christensen E i sur. Diagnosis and management of glutaric aciduria type 1. *J Inher Metab Dis* 1998;21:326-40.
- Hoffmann GF, Trefz FK, Barth P i sur. Glutaryl-CoA dehydrogenase deficiency: a distinct encephalopathy. *Pediatrics* 1991;88:1194-203.
- Hoffmann GF, Athanassopoulos S, Burlina AB i sur. Clinical course, early diagnosis, treatment and prevention of disease in glutaryl-CoA dehydrogenase deficiency. *Neuropediatrics* 1996;27:115-23.
- Hoffmann GF, Zschocke J. Glutaric aciduria type 1: From clinical, biochemical and molecular diversity to successful therapy. *J Inher Metab Dis* 1999;22:381-91.
- Morton DH, Bennet MJ, Seargeant LE, Nichter CA, Kelley RI. Glutaric aciduria type 1: A common cause of episodic encephalopathy and spastic paralysis in the Amish of Lancaster county, Pennsylvania. *Am J Med Genet* 1991;41:89-95.
- Amir N, Elpeleg ON, Shalev RS, Christensen E. Glutaric aciduria type 1: Enzymatic and neuroradiologic investigations of two kindreds. *J Pediatr* 1989;114:983-9.
- Haworth JC, Booth FA, Chudley AE i sur. Phenotypic variability in glutaric aciduria type I. *J Pediatr* 1991;118:52-8.
- Kyllerman M, Skjeldal OH, Lundberg M i sur. Dystonia and dyskinesia in glutaric aciduria type I: Clinical heterogeneity and therapeutic considerations. *Movement Dis* 1994;9:22-30.
- Merinero B, Perez-Cerda C, Font LM i sur. Variable clinical and biochemical presentation of seven Spanish cases with glutaryl-CoA dehydrogenase deficiency. *Neuropediatrics* 1995;26:238-42.
- Zafeiriou DI, Zschocke J, Augustinou-Savvopoulou P i sur. Atypical and variable clinical presentation of glutaric aciduria type 1. *Neuropediatrics* 2000;31:303-6.
- Kölker S, Ahlemeyer B, Kriegelstein J, Hoffmann GF. Trigger factors of acute encephalopathy in GA-1: Fever and TNF- $\alpha$ . *J Inher Metab Dis* 1999;22(suppl1):115.
- Kyllerman M, Steen G. Intermittently progressive dyskinetic syndrome in glutaric aciduria. *Neuropädiatrie* 1977;8:397-404.
- Flott-Rahmel B, Falter C, Pistel A, Mußhoff U, Ullrich K. Nerve cell lesions caused by 3OH-glutaric acid: A possible mechanism for neurodegeneration in glutaric acidemia I? U: Abstracts of the 34th Symposium of the Society for Study of Inborn Errors of Metabolism. Cardiff; 1996, str. 96.
- Kölker S, Ahlemeyer B, Kriegelstein J, Hoffmann GF. 3-Hydroxyglutaric and glutaric acids are neurotoxic through NMDA receptors *in vitro*. *J Inher Metab Dis* 1999;22:259-62.
- Kölker S, Ahlemeyer B, Kriegelstein J, Hoffmann GF. Maturation-dependent neurotoxicity of 3-hydroxyglutaric and glutaric acids *in vitro*: A new pathophysiological approach to glutaryl-CoA-dehydrogenase deficiency. *Ped Res* 2000;47:495-503.
- McDonald JW, Behrens MI, Chung C, Bhattacharyya T, Choi DW. Biochemistry of glutaric aciduria type 1. Susceptibility to apoptosis is enhanced in immature cortical neurons. *Brain Res* 1998;759:228-32.
- Monyer H, Burnashev N, Laurie DJ, Sakmann B, Seeburg PH. Developmental and regional expression in the rat brain and functional properties of four NMDA receptors. *Neuron* 1994;12:529-40.
- Barić I, Wagner L, Feyh P, Liesert M, Buckel W, Hoffmann GF. Sensitivity and specificity of free and total glutaric acid and 3-hydroxyglutaric acid measurements by stable-isotope dilution assays for the diagnosis of glutaric aciduria type 1. *J Inher Metab Dis* 1999;22:867-82.
- Barić I, Zschocke J, Merinero B i sur. Evaluation of acylcarnitine determination from Guthrie spots for the diagnosis of glutaryl-CoA dehydrogenase deficiency. 7<sup>th</sup> International Congress of Inborn Errors of Metabolism. Vienna, 1997, str. 9.
- Ribes A, Riudor E, Briones P, Christensen E, Campistol J, Millington DS. Significance of bound glutarate in the diagnosis of glutaric aciduria type I. *J Inher Metab Dis* 1992;15:367-70.
- Biery BJ, Stein DE, Morton DH, Goodman SI. Gene structure and mutations of glutaryl-CoA dehydrogenase: Impaired association of enzyme subunits that is due to an A421V mutation causes glutaric acidemia type I in the Amish. *Am J Hum Genet* 1996;59:1006-18.
- Zschocke J, Quak E, Guldberg P, Hoffmann GF. Mutation analysis in glutaric aciduria type 1. *J Med Genet* 2000;37:177-81.
- Schwartz M, Christensen E, Superti-Furga A, Brandt NC. The human glutaryl-CoA dehydrogenase gene: report of intronic sequences and of 13 novel mutations causing glutaric aciduria type 1. *Hum Genet* 1998;102:452-8.
- Christensen E, Ribes A, Busquets C i sur. Compound heterozygotes in the glutaryl-CoA-dehydrogenase gene with R227P on one allele is associated with no or very low glutarate excretion. *J Inher Metab Dis* 1997;20:383-6.
- Kyllerman M, Steen G. Glutaric aciduria. A »common« metabolic disorder? *Arch Fr Pediatr* 1980;37:279.
- Ziadeh R, Naylor EW, Finegold D. Identification of two cases of glutaric aciduria type I through routine neonatal screening using liquid secondary ionization tandem mass spectrometry. Abstracts of the 6th International Congress on Inborn Errors of Metabolism. Milano; 1994, W5.2.