

**SPONTANA OKLUZIJA FISTULE IZMEĐU
DESNE KORONARNE ARTERIJE I DESNE KLIJETKE U DOJENČETA**

**SPONTANEOUS CLOSURE OF FISTULA
BETWEEN RIGHT CORONARY ARTERY AND RIGHT VENTRICLE IN AN INFANT**

IVAN MALČIĆ, DRAŽEN BELINA, ROLAND GITTER, MLADEN VILJEVAC,
HRVOJE KNIEWALD, NIKOLA KRMEK*

Deskriptori: Arterijskovenska fistula – kongenitalna, radiografija, patofiziologija; Anomalije koronarnih žila – radiografija, patofiziologija; Angiokardiografija; Spontana remisija

Sažetak. Prikazujemo spontanu okluziju fistule između desne koronarne arterije i desne klijetke kod ženskog dojenčeta, što se rijetko opisuje u literaturi. Kod bolesnice je u dobi od tjedan dana nađen kontinuirani šum 3/6 u 3. međurebrenom prostoru desno. Ultrazvukom srca je s visokim stupnjem vjerojatnosti postavljena sumnja na koronarnu arteriovensku fistulu, koja je i dokazana u dobi od mjesec dana aortografijom. Radioangioscintigrafski i oksimetrijski veličina lijevo-desnog pretoka (»shunting«) iznosila je 47%. Zbog veličine pretoka planirana je kirurška korekcija, ali je šum u međuvremenu nestao. U dobi od 6 mjeseci učinjena je kontrolna koronarografija koja pokazuje da je fistula nestala (spontano zatvaranje), ali perzistiraju druge neočekivane morfološke promjene. Sam mehanizam spontanog zatvaranja još nije poznat. Ni terapija koronarne arteriovenske fistule još nije jednoznačno određena. Koronarografija u dobi od godinu dana pokazuje regresiju i većine drugih patoloških pojava. Na osnovi literature i vlastitog iskustva smatramo da je invazivna terapija preporučljiva djeci s izraženim kliničkim simptomima. Bolesnicima bez simptoma konzervativni pristup je opravdaniji, budući da postoji mogućnost spontanog zatvaranja, čak, kao što smo pokazali, i većih fistula.

Descriptors: Arteriovenous fistula – congenital, radiography, physiopathology; Coronary vessel anomalies – radiography, physiopathology; Angiocardiography; Emission, spontaneous

Summary. Here is presented a rare case of spontaneous closure of a fistula between the right coronary artery and the right ventricle in a female infant. At the age of 7 days continuous murmur intensity 3/6 was registered in the 3rd intercostal space along the right sternal border. Echocardiography indicated, with high probability, a coronary artery fistula. Definitive diagnosis was made at the age of 1 month with aortography. Radioscintigraphy and oximetric analysis revealed 47% of left-to-right shunting at level of fistula. Because of the size of the shunting a surgical correction had been planned, but in the mean-time the murmur had gone. At the age of 6 months control aortography showed spontaneous closure of the fistula, but with significant morphological changes in the right coronary artery (stenosis and aneurysms). The exact mechanism of spontaneous closure is unknown, as is the timing of therapeutic intervention. Control coronary angiography after 1 year showed the regression of pathological changes in the right coronary artery. Based on the literature and our own experiences we consider invasive therapy indicated in children with significant clinical symptoms. In cases where clinical symptoms are absent expectative state should be taken, because there is a chance of spontaneous closure of fistulas, even larger ones, as it is in our case.

Liječ Vjesn 2009;131:65–68

Fistula koronarne arterije rijetka je prirođena malformacija koja se očituje lijevo-desnim pretokom između distalnog dijela koronarne arterije (učestaliije desne nego lijeve) prema bilo kojoj velikoj krvnoj žili (aorta ili plućna arterija) ili srčanoj šupljini (najčešće desnoj klijetki i pretklijetki).¹ Riječ je o embriološkom ostatku spoja primordijalnih epikardijalnih krvnih žila sa sinusoidnom cirkulacijom unutar miokarda.^{2–5} Prvi ju je opisao Josef Hyrtl 1841. god.^{1,6} Fistula može biti izolirana (55–80%) ili u sklopu druge prirodne srčane greške (20–45%) (u prvom redu pulmonalne atrezije),⁷ a može biti i stečena, uzrokovana traumom prsnog koša ili iatrogeno.¹ Osim pretoka na razini fistule koji ovisi o mjestu u koji se fistula ulijeva, opisane su komplikacije kao što je srčano zatajenje, krađa (»steal«) krvi iz miokarda s posljedičnom ishemijskom, aterosklerozom, trombozom i embolizacijom, rupturama i infektivnim endokarditisom.^{1,2} Prikazujemo evoluciju spontane okluzije izolirane koronarne fistule između desne koronarne arterije i desne klijetke u mladog

dojenčeta. Svrha prikaza jest doprinos opisivanju vrlo rijetko opisivane spontane okluzije koronarne arteriovenske fistule s velikim lijevo-desnim pretokom u ranoj dojenačkoj dobi.

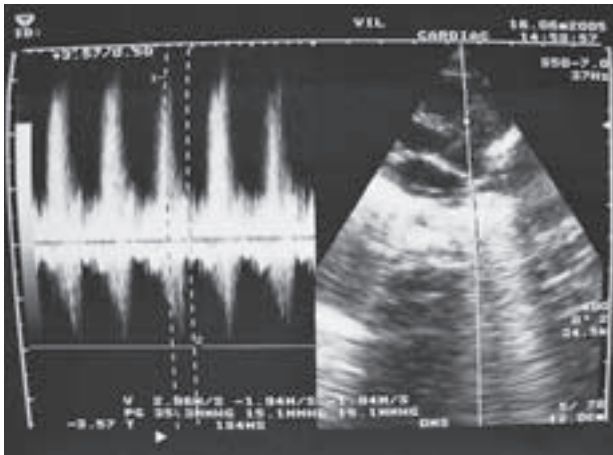
Prikaz bolesnika

Djevojčica je rođena iz prve kontrolirane trudnoće, komplicirane prijetećim pobačajem i održavane medikamentno (didrogesteron, ritodrin i atenolol). Roditelji su zdravi, a u

* **Klinika za pedijatriju, Rebro, KBC Zagreb** (prof. dr. sc. Ivan Malčić, dr. med.; Hrvoje Kniewald, dr. med.; Nikola Krmek, dr. med.), **Klinika za kardijalnu kirurgiju, Rebro, KBC Zagreb** (Dražen Belina, dr. med.), **Klinika za pedijatriju, LKH Linz, Linz, Austrija** (Roland Gitter, dr. med.), **Opća bolnica Virovitica, Odjel za pedijatriju** (Mladen Viljevac, dr. med.)

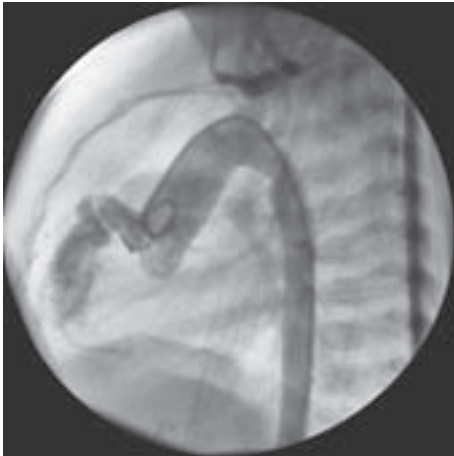Adresa za dopisivanje: Prof. dr. sc. I. Malčić, KBC Rebro, Kišpatičeva 12, 10000 Zagreb, e-mail: ivanmalcic@hotmail.com

Primljeno 27. kolovoza 2008., prihvaćeno 13. studenog 2008.



Slika 1. Doplerski prikaz kontinuiranog protoka u desnoj koronarnoj arteriji (sistolicko-dijastolicki šum). Vidi se patološki povećana desna klijetka.

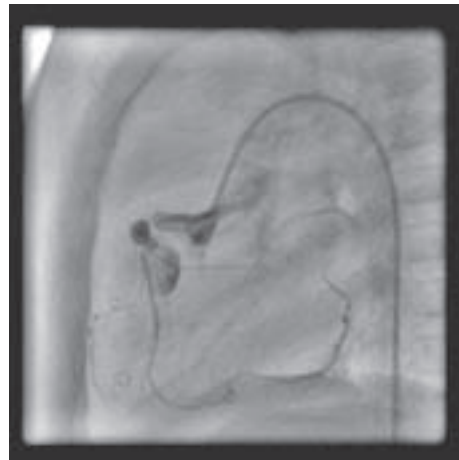
Figure 1. Doppler presentation of continuous flow in the right coronary artery (systolic-diastolic murmur). Pathologically enlarged right ventricle can be seen.



Slika 2. Aortografija (lateralna projekcija) u dobi od mjesec dana. Vidi se širok korijen i tortuotično proširenje desne koronarne arterije te punjenje desne klijetke. Jasno se prikazuje i plućna arterija kao znak velikog lijevo-desnog pretoka.

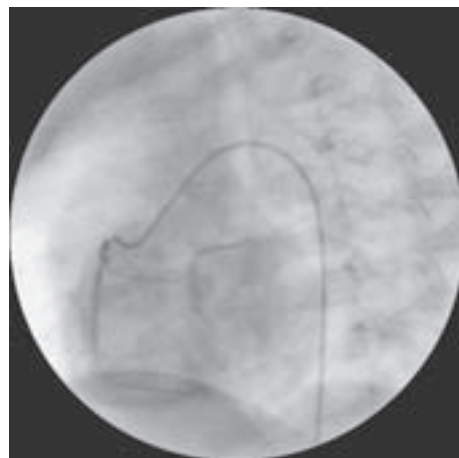Figure 2. Aortography (lateral projection) at the age of one month. Wide root and tortuous expansion of the right coronary artery and filling of the right ventricle can be seen. Pulmonary artery, a sign of great left-right shunt, can also be clearly seen.

obitelji nije bilo kardioloških, a ni drugih težih bolesti. Porod je uslijedio u terminu, vaginalno, glavicom, bez komplikacija uz rodnu masu 4350 g i rodnu duljinu 50 cm, uz indeks Virginije Apgar 10/10. Četvrtog dana života premještena je iz rodišta na neonatologiju gdje je liječena zbog novorođenačke hiperbilirubinemije (fototerapija), proljeva, dehidracije, prolaznoga novorođenačkog hipoparatiroidizma i asimptomatske bakteriurije. Usprkos općemu dobrom stanju djeteta je granično tahipnoično (62/min) i tahikardno (190/min). Sedmog dana života nađen je kontinuirani (sistolicko-dijastolicki) šum intenziteta 3/6 u 3. međurebrenom prostoru desno. Elektrokardiografski je prisutan sinusni ritam 195/min, desna električna os, blaga denivelacija (2 mm) ST-spojnice u desnim prekdijalnim odvodima i izrazita hipertrofija desne klijetke. Rendgenska snimka srca i pluća prikazuje nešto širu sjenu gornjeg medijastinuma (odgovara



Slika 3. Desna koronarografija u dobi od 6 mjeseci; nalazi se značajno proširen ostijum desne koronarne arterije uz dilataciju proksimalne desne koronarne arterije s 90%-tnom proksimalnom stenozom iza koje se prikazuje velika vrečasta aneurizma. Iza aneurizme nalazi se 80%-tna stenozna s prikazom jake akutne marginalne grane ili kolaterale koja je na distalnom dijelu stenotična, a iz nje odlaze jake kolaterale prema lijevoj koronarnoj arteriji. Fistula prema desnoj klijetki u cijelosti je nestala.

Figure 3. Right coronary angiography at the age of one month; there is a significantly widened ostium of the right coronary artery along with a dilatation of the right proximal coronary artery with a 90% proximal stenosis behind which a large baggy aneurysm can be seen. Behind the aneurysm is an 80% stenosis with a strong acute marginal branch or a collateral which is stenotic on the distal part, and from it stretch strong collaterals towards the left coronary artery. Fistula towards the right ventricle has completely disappeared.



Slika 4. Desna koronarografija u dobi od 1 god. Osim blagog proksimalnog suženja sve su prethodne promjene nestale.

Figure 4. Right coronary angiography at the age of one year. All previous changes are gone except for mild proximal stenosis.

sjeni timusa) i u cijelosti povećanu srčanožilnu sjenu (pretežno na račun desne klijetke) te pojačan plućni vaskularni crtež koji sugerira moguću lijevo-desni pretok. Ehokardiografski su s visokim stupnjem vjerojatnosti isključeni Botallijev duktus i aortopulmonalni prozor te insuficijencija aortne valvule. Međutim, nađeno je vrlo široko ušće desne koronarne arterije uz kolordoplerski vidljivu turbulenciju, pa se posumnjalo na proširen lumen i tortuozitet desne koronarne arterije. Nalazi se također neočekivana turbulenciju u desnoj klijetki, najjače prema prednoj stijenci. Na osnovi tog nalaza posumnjalo se na fistulu između desne koronarne

arterije i desne klijetke (slika 1.). U dobi od mjesec dana učinjena je aortografija, gdje je nađeno ekstremno proširenje desne koronarne arterije tortuotičnog tijeka s mjestimičnim stenozama te fistula s desnom klijetkom. Pri samoj aortografiji, patološki promijenjena desna koronarna arterija puni se u dijasoli, a gotovo istodobno kontrastom se puni i desna klijetka. Nakon punjenja desne klijetke jasno se puni i plućna arterija (slika 2.). Radioangioscintigrafski i oksimetrijski veličina lijevo-desnog pretoka iznosi 47%. Zbog kliničkih simptoma (tahipneja, tahikardija) i veličine pretoka započeta je terapija digitalisom (Lanitop) i diureticima (Lasix i Aldactone) te je inicijalno indicirana kirurška korekcija. No, u međuvremenu dolazi do nestanka šuma, a u skladu s time i znakova lijevo-desnog pretoka. U dobi od 6 mjeseci učinjena je kontrolna selektivna koronarografija koja pokazuje značajnu promjenu patološkog supstrata u odnosu na prvu kateterizaciju; nalazi se značajno proširen ostijum desne koronarne arterije uz dilataciju proksimalne desne koronarne arterije s 90%-tnom stenozom iza koje se prikazuje velika aneurizma koja više ne puni desnu klijetku. Iza aneurizme je 80%-tna stenozna s prikazom jake akutne marginalne grane ili kolaterale koja je na distalnom dijelu stenotična, a iz nje odlaze jake kolaterale prema lijevoj koronarnoj arteriji (slika 3.). Ukida se digitalizacija, a u terapiju se uvodi antiagregacijska doza acetilsalicilne kiseline (Andol). U dobi od godinu dana učinjena je kontrolna koronarografija. Sada se više ne nalazi vrečasto aneurizmatičko proširenje, nestalo je i tortuoziteta desne koronarne arterije, nema više dvostrukog suženja visokog stupnja, ali još perzistira 50%-tna stenozna desne koronarne arterije sasvim proksimalno (slika 4.). Razvoj bolesti dalje se prati neinvazivnim metodama. Dijete se uredno razvija do dobi od 3,5 godine i nema kardijalnih tegoba, uz uredan elektrokardiografski i ehokardiografski nalaz.

Rasprava

Opisali smo neuobičajenu evoluciju desnostrane arteriovenske fistule između desne koronarne arterije i desne klijetke. Malformacija je prirođena, a očitovala se slikom lijevo-desnog pretoka od 47%. Evolucija ove malformacije prema spontanom okluziji nije nimalo tipična te se rijetko opisuje. Na osnovi dostupne literature, naša pacijentica je među najmlađima i s najvećim lijevo-desnim pretokom.⁸⁻²¹

Približna incidencija koronarne arteriovenske fistule u općoj populaciji procjenjuje se na 0,002%,¹ ali se smatra da velik broj bolesnika nema simptoma i klinički se ne raspoznaje.²² Učestalost spontane okluzije fistule još je teže odrediti, a procjene se kreću od 1%¹⁸ što je najvjerojatnije podcijenjena veličina, do 17,5%,²¹ što je vjerojatno točnije. Zbog premalog broja radova o ovom entitetu, podatci ostaju otvoreni. Većoj učestalosti spontanog zatvaranja fistule govore u prilog barem dva razloga. Budući da su fistule najčešće asimptomatske, često se i ne dijagnosticiraju, a najvjerojatnije se češće spontano zatvaraju nego što smo to u stanju dokazati. Drugi razlog podcijenjene učestalosti jest u tome što se invazivno zatvaranje fistule najčešće obavlja ubrzo nakon dijagnoze zbog straha od mogućih komplikacija, a time se prekine spontani, prirodni tijek bolesti. To su ujedno i razlozi zašto još ne znamo točan prirodni razvoj ove bolesti. Zbog sve češće uporabe ultrazvuka možemo očekivati češće dijagnosticiranje, kao i bolje razumijevanje ove malformacije u budućnosti. Kod naše bolesnice fistula je imala vrlo velik lijevo-desni pretok (47%), a ipak se spontano zatvorila. To je vrlo važno kod razmišljanja o mogućoj terapiji. Nalaz nas, naime, upućuje na to da se s aktivnom terapijom ne treba žuriti.

Liječenje ove malformacije može biti konzervativno i invazivno. Konzervativni pristup podrazumijeva praćenje pacijenta i sprječavanje komplikacija. Invazivnim metodama fistule je moguće zatvoriti na dva načina, perkutano, interventnom kateterizacijom^{2,23-26} ili kirurški, direktnom ligacijom.^{2,27-29} Obje invazivne metode se često opisuju u literaturi i imaju dosta dobar uspjeh uz nizak mortalitet. Zato se često i preporučuju. Ipak rizik invazivnih metoda nije zanemariv, a, s druge strane, kod konzervativnog liječenja uvijek postoji mogućnost naglog pogoršanja simptoma i komplikacija. Odluku o vrsti liječenja lakše je donijeti kod odraslih pacijenata, budući da se kod njih očekuje teži tijek bolesti, a spontano zatvaranje se rijetko opisuje. Stoga se kod odraslih preporučuje invazivna terapija.^{21,14} I kod djece s kliničkim simptomima preporučuje se invazivno liječenje,²¹ dok su kod asimptomatskih bolesnika mišljenja podijeljena. Ako je postotak spontanog zatvaranja fistula koji su iznijeli Schleich i suradnici²¹ približno jednak stvarnoj učestalosti, to bi značilo da će se svaka 6. fistula spontano zatvoriti. Budući da još ne znamo koliko oboljelih živi bez ikakvih simptoma i utjecaja na životni vijek, moramo biti jako oprezni s ranim indiciranjem invazivnih metoda u liječenju. Čini se da je takve pacijente najbolje redovito pratiti u očekivanju spontane okluzije.

Sam mehanizam spontanog zatvaranja još nije poznat, a ističe se nekoliko teorija. Prema Jaffeu i suradnicima⁹ turbulencija uzrokuje vaskularne proliferativne promjene, ili pak dolazi do ateroskleroze, tromboze i embolije. Hackett i suradnici¹⁴ iznijeli su teoriju da dolazi do spontane lokalne hipertrofije miokarda slično zatvaranju mišićnog VSD-a.

Na osnovi opisa ovog slučaja te na osnovi iskustava iz literature, čini se da je potrebno jedno vrijeme pratiti prirodni tijek koronarne arteriovenske fistule kako bi se odredila vjerojatnost njezine spontane okluzije. Pri pojavi kliničkih simptoma ili početnih komplikacija valjalo bi se odlučiti za invazivnu terapiju prema načelima hibridne intervencijske kardiologije. Ovim radom pokazali smo da se i velike fistule mogu spontano zatvoriti u ranoj dojenačkoj dobi te da se s invazivnom terapijom koronarne arteriovenske fistule ne treba žuriti dok nema prijetjećih kliničkih simptoma.

LITERATURA

- Luo L, Kebede S, Wu S, Stouffer GA. Coronary Artery Fistulae. *Am J Med Sci* 2006;332(2):79-84.
- Gowda RM, Vasavada BC, Khan IA. Coronary artery fistulas: clinical and therapeutic considerations. *Int J Cardiol* 2006;107(1):7-10.
- Levin DC, Fellows KE, Abrams HL. Hemodynamically significant primary anomalies of the coronary arteries: angiographic aspects. *Circulation* 1978;58:25-34.
- Gupta NC, Beauvais J. Physiologic assessment of coronary artery fistula. *Clin Nucl Med* 1991;16:40-2.
- Lau G. Sudden death arising from a congenital coronary artery fistula. *Forensic Sci Int* 1995;73:125-30.
- Gasser S, Barez N, Gasser R, Klein W. Iatrogenic coronary fistula in post transplant patients: Pathogenesis, Clinical Features and Therapy. *J Clin Bas Cardiol* 2003;6:19-21.
- Sauer U, Gittenberger-de Groot AC, Heimisch W, Bindl L. Right ventricle to coronary artery connection (fistulae) in pulmonary atresia with intact ventricular septum: Clinical and histopathological correlations. *Progr Pediatr Cardiol* 2006;187-204.
- Morgan JR, Forker AD, O'Sullivan MJ Jr, Fosburg RG. Coronary arterial fistulas: seven cases with unusual features. *Am J Cardiol* 1972;30(4):432-6.
- Jaffe RB, Glancy DL, Epstein SE, Brown BG, Morrow AG. Coronary arterial-right heart fistulae. Long-term observations in seven patients. *Circulation* 1973;47(1):133-43.
- Shubrooks SJ Jr, Naggar CZ. Spontaneous near closure of coronary artery fistula. *Circulation* 1978;57(1):197-9.
- Mahoney LT, Schieken RM, Lauer RM. Spontaneous closure of a coronary artery fistula in childhood. *Pediatr Cardiol* 1982;2(4):311-2.

12. Griffiths SP, Ellis K, Hordof AJ, Martin E, Levine OR, Gersony WM. Spontaneous complete closure of a congenital coronary artery fistula. *J Am Coll Cardiol* 1983;2(6):1169–73.
13. Mühler E, Keutel J, von Bernuth G. Spontaneous occlusion of a congenital coronary artery fistula. *Z Kardiol* 1984;73(8):538–40.
14. Hackett D, Hallidie-Smith KA. Spontaneous closure of coronary artery fistula. *Br Heart J* 1984;52(4):477–9.
15. Muthusamy R, Gupta G, Ahmed RA, de Giovanni J, Singh SP. Fistula between a branch of left anterior descending coronary artery and pulmonary artery with spontaneous closure. *Eur Heart J* 1990;11(10):954–6.
16. Nakatani S, Nanto S, Masuyama T, Tamai J, Kodama K. Spontaneous near disappearance of bilateral coronary artery-pulmonary artery fistulas. *Chest* 1991;99(5):1288–9.
17. Tomita H, Sawada Y, Nagata N, Chiba S. Spontaneous near closure of coronary artery fistula: Doppler echocardiographic findings. *Acta Paediatr Jpn* 1991;33(3):389–93.
18. Farooki ZQ, Nowlen T, Hakimi M, Pinsky WW. Congenital coronary artery fistulae: a review of 18 cases with special emphasis on spontaneous closure. *Pediatr Cardiol* 1993;14:208–13.
19. Jazra C. Spontaneous closure of a coronary fistula between the left anterior descending artery and the pulmonary artery. *Ann Cardiol Angiol (Paris)* 1995;44(1):16–20.
20. Wong KT, Menahem S. Coronary arterial fistulas in childhood. *Cardiol Young* 2000;10(1):15–20.
21. Schleich JM, Rey C, Gewillig M, Bozio A. Spontaneous closure of congenital coronary artery fistulas. *Heart* 2001;85:1–4.
22. Latson LA. Coronary artery fistulas: how to manage them. *Catheter Cardiovasc Interv* 2007;70(1):110–6.
23. Hartnell GG, Jordan SC. Balloon embolization of a coronary arterial fistula. *Int J Cardiol* 1990;29:381–3.
24. Qureshi SA, Tynan M. Catheter closure of coronary artery fistulas. *J Interv Cardiol* 2001;14:299–307.
25. Alekyan BG, Podzolkov VP, Cardenas CE. Transcatheter coil embolization of coronary artery fistula. *Asian Cardiovasc Thorac Ann* 2002;10:47–52.
26. Armsby LR, Keane JF, Sherwood MC, Forbess JM, Perry SB, Lock JE. Management of coronary artery fistulas. Patient selection and results of transcatheter closure. *J Am Coll Cardiol* 2002;39:1026–32.
27. Balanescu S, Sangiorgi G, Castelvécchio S, Medda M, Inglese L. Coronary artery fistulas: clinical consequences and methods of closure: a literature review. *Ital Heart J* 2001;2:669–76.
28. Kamiya H, Yasuda T, Nagamine H i sur. Surgical treatment of congenital coronary artery fistulas: 27 years' experience and a review of the literature. *J Card Surg* 2002;17:173–7.
29. Wang S, Wu Q, Hu S, Xu J, Sun L, Song Y, Lu F. Surgical treatment of 52 patients with congenital coronary artery fistulas. *Chin Med J* 2001;114:752–5.



Vijesti News

AKADEMIJA MEDICINSKIH ZNANOSTI HRVATSKE

raspisuje

»NATJEČAJ /2010«

za prijem novih članova u slijedeće Kolegije:

- Kolegij internističkih znanosti – 5 članova
- Kolegij kirurških znanosti – 3 člana

Prijava treba sadržavati:

- molbu kandidata
- kratak životopis
- fotokopiju diplome doktorata znanosti
- deset najboljih znanstvenih radova »In Extenso« po izboru kandidata
- popis svih objavljenih stručnih i znanstvenih radova (priložiti potvrdu Središnje knjižnice Medicinskog fakulteta u Zagrebu o »impact« faktoru i citiranosti)
- Ispunjeni upitnik – www.amzh.hr (Novosti)

Kandidate mogu predlagati:

- kolegiji i Senat Akademije
- znanstvene ustanove iz područja medicine i srodnih grana biomedicine
- stručna društva učlanjena u Hrvatski liječnički zbor ili druga liječnička stručna i znanstvena društva

NAPOMENA: Svu potrebnu dokumentaciju treba dostaviti u **tri** primjerka, jer u protivnom molbe neće biti razmatrane.

Natječaj je otvoren **od 1. travnja do 30. lipnja 2009.**

Prijave slati na adresu:

**»AKADEMIJA MEDICINSKIH ZNANOSTI HRVATSKE«
»za Natječaj /2010.«
Praška 2/III, 10000 Zagreb**