

**PRIKAZ USKIM SPEKTROM:
NOVA PARADIGMA U GASTROINTESTINALNOJ
VIDEOENDOSKOPIJI**

**NARROW BAND IMAGING:
NEW PARADIGM IN GASTROINTESTINAL VIDEO-ENDOSCOPY**

HRVOJE IVEKOVIĆ, TOMISLAV BRKIĆ, ROLAND PULANIĆ*

Deskriptori: Gastrointestinalna endoskopija – metode; Gastrointestinalne bolesti – patologija; Sluznica želuca – patologija; Sluznica crijeva – patologija; Dijagnostički slikovni prikaz – metode; Osvjetljenje – metode

Sažetak. Primjena suvremene tehnologije u gastrointestinalnoj endoskopiji ima za cilj poboljšanje točnosti dijagnostike patoloških stanja sluznice probavnog sustava povećanjem i digitalnom obradom slike. Prikaz uskim spektrom (engl. narrow band imaging, NBI) sastoji se od endoskopskog prikaza sluznice snopovima plavog i zelenog svjetla, što rezultira prikazom različitih dubina sluznice. Time se postiže jači kontrast sluzničkog reljefa i pridruženog krvožilja. U kombinaciji s optičkim povećanjem NBI omogućava prepoznavanje površinskih patoloških promjena, primjerice: displazije kod Barrettova jednjaka, promjene u krvožilju sluznice kod upalnih bolesti crijeva te ranih površinskih i udubljenih novotvorina jednjaka, želuca i debelog crijeva. Prije nego što NBI postane standardna metoda, nužna su daljnja ispitivanja ponajprije u standardizaciji i validaciji endoskopskih nalaza te u povezivanju značenja tako dobivenih slika s odgovarajućim histopatološkim nalazima.

Descriptors: Endoscopy, gastrointestinal – methods; Gastrointestinal diseases – pathology; Gastric mucosa – pathology; Intestinal mucosa – pathology; Diagnostic imaging – methods; Lighting – methods

Summary. Novel technologies in gastrointestinal endoscopy, such as magnification and high resolution endoscopy, have a clear aim in improving diagnostic accuracy of mucosal abnormalities. Narrow band imaging encompasses both of these by endoscopic display of gastric mucosa with bands of blue and green light. This enhances mucosal architecture and adjacent vasculature. Combined with optical magnification NBI enables recognition of subtle mucosal abnormalities, such as dysplasia in Barrett's oesophagus, early morphological changes of vasculature in inflammatory and malignant diseases of esophagus, stomach and colon. Before NBI becomes a routine diagnostic procedure, further investigations are needed especially in regard to standardisation and validation of findings, as well as their correlation with histopathological findings.

Liječ Vjesn 2009;131:260–264

Uvođenje fleksibilnih endoskopa omogućilo je pregled sluznice probavne cijevi u stvarnom vremenu. Analizom površine sluznice, njezine boje i vidljivih promjena pribavljale su se bitne informacije za prepoznavanje bolesti i usmjeravanje medicinske terapije.¹

S vremenom su se liječnici osposobili za pregled udaljenih dijelova probavne cijevi. Zamjena fiberoptičkih aparata videoendoskopima pridonijela je boljoj kvaliteti pregleda. Digitalizacija slike je dovela do mogućnosti pohrane, ponovne reprodukcije i dokumentacije pregleda.

Protoklog desetljeća svjedoci smo novoga tehnološkog napretka u gastrointestinalnoj endoskopiji koji se očituje u mogućnosti optičkog povećanja i digitalne rekonstrukcije slike.² Optičko povećanje nudi bolji prikaz žljezdanog uzorka i morfološku analizu krvnih žila. S druge strane, digitalnom rekonstrukcijom slike moguće je promijeniti amplitudu određenih valnih duljina reflektiranog svjetla. Time se postiže bolji prikaz sluzničkih struktura i krvnih žila temeljen na svojstvu hemoglobina da apsorbira posebne valne duljine svjetla.^{3–5}

Ove tehnologije omogućavaju pomak u dijagnostici – od jasno vidljivih (naprednih) lezija – prema suptilnijim (ranim) abnormalnostima sluznice, čime se otvara put ranijoj terapijskoj intervenciji i liječenju.

Prikaz uskim spektrom (engl. *narrow band imaging*, skr. NBI, Olympus Medical Systems, Tokio, Japan) sjedinjava oba tehnološka napretka: povećavajuću endoskopiju (*magnifying endoscopy*) i procesiranje slike.⁶ Ovi endoskopi »sužavaju« ulazni spektar bijelog svjetla na valne duljine plave i zelene boje. Ove boje imaju različitu sposobnost prodiranja u dubinu sluznice ovisno o valnim duljinama, čime se postiže bolji kontrast i analiza sluzničkog reljefa i krvožilja.

U članku opisujemo tehnološku pozadinu prikaza u uskom spektru te njegovu primjenu u dijagnostičkoj endoskopiji.

**Tehnička pozadina prikaza
u uskom spektru**

Standardni prikaz punim spektrom

Postojeći videoendoskopi osvjetljavaju sluznicu cjelokupnim spektrom vidljivog svjetla (valne duljine 400–700

* **Zavod za gastroenterologiju, Klinika za unutrašnje bolesti Medicinskog fakulteta, KBC Zagreb** (Hrvoje Iveković, dr. med.; prim. mr. sc. Tomislav Brkić, dr. med.; prof. dr. sc. Roland Pulanić, dr. med.)

Adresa za dopisivanje: Dr. H. Iveković, Zavod za gastroenterologiju, Klinika za unutrašnje bolesti, KBC Zagreb, Kišpatičeva 12, 10000 Zagreb
Primljeno 19. ožujka 2009., prihvaćeno 22. svibnja 2009.

Slika 1. a) Spektar konvencionalnog bijelog spektra ravnomjerno je raspoređen valnih duljina plave, zelene i crvene boje. Prikazana je sposobnost penetracije u sluznicu. b) Uski spektar sastoji se od dva specifična spektra koje hemoglobin snažno apsorbira. Prikazana je apsorpcija hemoglobina kao funkcija valne duljine, maksimumi su na 415 i 540 nm, te sposobnost penetracije u sluznicu

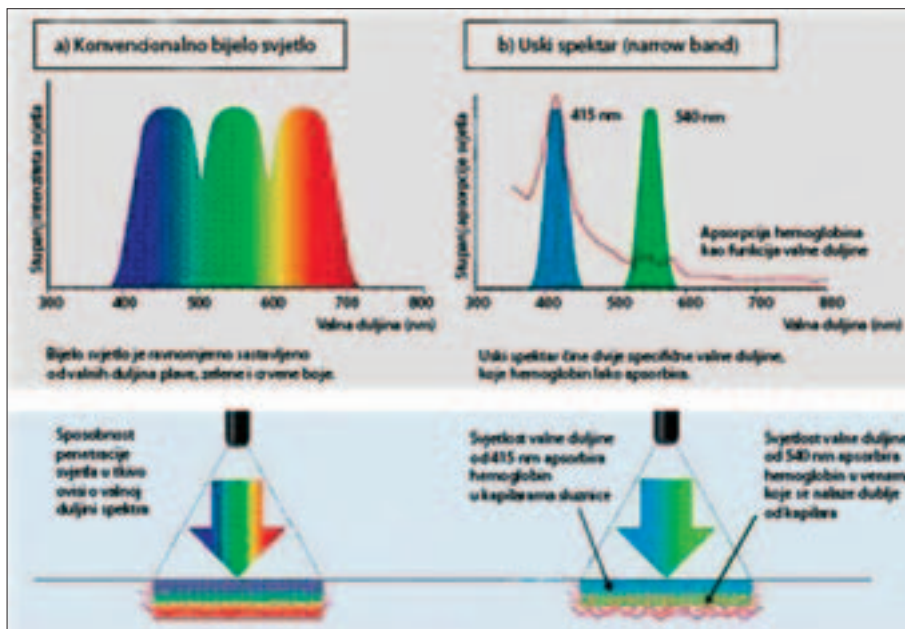


Figure 1. a) Conventional white light is composed of equal mixture of red, green and blue wavelength. The penetration ability in musoca is presented. b) Narrow band light is composed of two specific bands which are strongly absorbed by hemoglobin. The light absorption of hemoglobin as a function of wavelength is presented, with maximum of absorption at 415 and 540 nm

Slika 2. Blok dijagram tehnološkog dizajna endoskopa s mogućnosti prikaza prikazom uskim spektrom

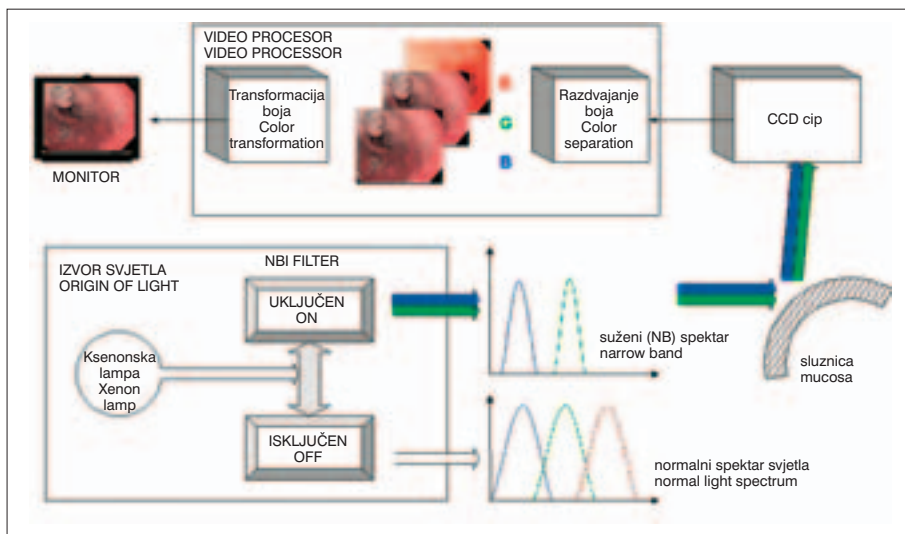


Figure 2. Schematic presentation of video-endoscope with narrow band imaging mode

nm). Takvo osvjetljavanje »bijelim svjetlom« (engl. *white light endoscopy, WLE*) simulira danje svjetlo i omogućava liječniku pregled sluznice u normalnoj boji (slika 1a). Standardne videoendoskopske slike mogu se dobiti na dva načina: crveno-zeleno-plavim sekvencijskim (engl. *red-green-blue, RGB*) i tzv. CCD (engl. *charge coupled device*) videoendoskopima.⁷

Pri RGB-sekvencijskim sustavima svjetlo ksenonske lampe prolazi kroz rotirajući RGB-filtar, stvarajući bljeskove crvenog, zelenog i plavog svjetla kojima se osvjetljava sluznica. Dobivene odbljeske navedenih boja s površine sluznice sekvencijski »hvata« monokromatski CCD-čip smješten na vrhu endoskopa i potom šalje u videoprocessor. Upravo videoprocessor omogućava stvaranje vizualne plastičnosti, pretvarajući odbljeske triju boja u elektroničke signale koji osvjetljaju crvene, zelene i plave fosforne točke na monitoru čime se stvara završna slika u punoj prirodnoj boji.

Nasuprot RGB-sekvencijskim videoendoskopima gdje su videofiltari smješteni ispred izvora svjetla, CCD-endoskopi rabe mikromozaični kolorni filtar postavljen na samom en-

doskopu. Kontinuirano bijelo svjetlo ksenonske lampe direktno osvjetljava tkivo, a reflektirano svjetlo i slika kreirana na CCD-površini potom se obrađuju u videoprocessoru prije prikaza (slika 2). Slično kao i kod RGB-sustava, tkivne strukture koje jako reflektiraju crvenu, zelenu i plavu boju prikazuju se na R, G i B kanalu videomonitora.

Prikaz uskim spektrom

Za razliku od standardne endoskopije širokog spektra, pri pregledu uskim spektrom rabe se svjetla specifičnih valnih duljina (slika 1b). Spomenuto je ranije u tekstu da ova svjetla, ovisno o svojoj valnoj duljini imaju manju ili veću sposobnost prodiranja u tkivo. Time je moguća detaljnija procjena žljezdanog uzorka i sluzničke mikrovaskulature.

Tehnologija se sastoji u postavljanju videofiltara uskog spektra ispred izvora standardnoga bijelog svjetla koji omogućuju osvjetljavanje tkiva odabranim suženim valnim duljinama (slika 2). Time se postiže veći kontrast između krvžilnih struktura i okolne sluznice. Početni razvoj NBI-filtara sastojao se od tri snopa spektra (*3-band NBI*), pogodujući

RGB-sekvencijskim endoskopima radi lakšeg integriranja NBI-filtra u rotacijsko kolo RGB-sekvencijskog sustava. NBI-filtri bili su odabrani temeljem ispitivanja snopova valnih duljina pri kojima se postigao željeni izgled žilnog reljefa sluznice.⁸⁻¹⁰

Opsežna ispitivanja potvrdila su tri filtra: za B-kanal monitora – uski snop (*band*) širine 30 nm, centriran na 415 nm, s dubinom penetracije od 0,17 mm, za G-kanal snop širine 20 nm, centriran na 540 nm s dubinom penetracije 0,24 mm te za R-kanal snop širine 20 nm, centriran na 600 nm s penetracijom 0,28 mm.⁶ Valja napomenuti da osvjetljavanje na valnoj duljini od 415 nm odgovara maksimumu apsorpcijskog spektra hemoglobina (slika 1b). Stoga strukture s velikim sadržajem hemoglobina (npr. kapilare) apsorbiraju svjetlo duljine 415 nm te izgledaju tamnije, čime se postiže jači kontrast u odnosu za okolnu svijetlu sluznicu koja reflektira svjetlo.

Nasuprot prvotno dizajniranim 3-band NBI-prototipovima, postojeći NBI-sustavi rabe dva uska spektra koji omogućuju prikaz tkiva u plavom (415 nm) i zelenom (540 nm) dijelu spektra svjetla.¹¹

Prodornije svjetlo valne duljine 540 nm odgovara sekundarnom apsorpcijskom vršku hemoglobina. Kapilare u površinskom sloju sluznice naglašene su svjetlom duljine 415 nm i prikazuju se u smeđoj boji, dok se dublje sluzničke i podsluzničke žile prikazuju svjetlom duljine 540 nm i prikazuju se u plavo-zelenoj (cijan) boji (slika 1b).

Izuzev opisane preinake izvora svjetla, ostale tehničke komponente NBI-endoskopa identične su onima konvencionalnih RGB-sekvencijskih i kolornih CCD-videoendoskopa. NBI-uređaji također mogu biti opremljeni elektroničkim ili optičkim povećanjem za poboljšanje vizualizacije detalja sluznice.^{6,11}

Iako se za obradu reflektirane slike rabi isti videoprocetor, odabir spektra osvjetljavanja – punim »bijelim svjetlom« ili uskim spektrom – postiže se izborom izvora svjetla. Izvor svjetla za prikaz u uskom spektru sadržava optički filtar koji »suzuje« spektar na valne duljine 415, 445 i 500 nm te na taj način zamjenjuje širokopojasni RGB filter koji se nalazi u rotirajućem kolu konvencionalnog izvora svjetla. Nakon osvjetljavanja tkiva reflektirane plave slike obrađuju se i pretvaraju na monitoru u kompozitnu NBI-sliku u pseudoboju.

Komercijalno dostupne inačice NBI-sustava uključuju dvopojasni (2-band) NBI RGB-sekvencijski videoendoskop ili kolorni CCD-endoskop (Evis Exera II 180, Olympus Medical Systems, Tokio, Japan).¹¹ Obje inačice rabe isti uskopojasni filtar s centralnim valnim duljinama od 415 i 540 nm te imaju integriran puni i uski spektar u jednom izvoru svjetla. Odabir svjetla postiže se mehaničkim umetanjem filtra ispred ksenonske lučne lampe. Konačna slika dobivena uskim spektrom prikazuje se na monitoru gdje se slika valne duljine 415 nm prenosi plavim i zelenim, a ona od 540 nm crvenim kanalom monitora.

Sama procedura ne razlikuje se od običnog endoskopskog pregleda i ne iziskuje posebnu pripremu pacijenta i/ili osoblja. Prvi je korak izvođenje standardne endoskopske pretrage radi prepoznavanja endoskopskih obilježja te uočavanja eventualnih abnormalnosti. Potom se jednostavnim pritiskom na prekidač u glavi endoskopa odabere prikaz uskim spektrom te se pomno pregledaju područja koja nas zanimaju.

Primjena prikaza uskim spektrom u dijagnostičkoj endoskopiji

Prikaz uskim spektrom s povećanjem nije samo alternati-va postojećim metodama pretrage, već uvodi novu paradig-

mu u analizi sluznice probavnog trakta. Moguće indikacije za ovu novu tehniku temelje se na sposobnosti uočavanja promjena reljefa sluznice i podsluzničkih žila.^{10,12-14} Pri metaplaziji prioritet ima analiza reljefa, a pri upalnim promjenama procjena krvožilja. Pri površinskoj novotvorini jednako su bitna oba elementa.

Do sada se NBI rabio u dijagnostici patoloških stanja jednjaka (planocelularni karcinom, gastroezofagealna refluksna bolest, Barrettov jednjak), želuca (intestinalna metaplazija, diferencijacija karcinoma), gastritis uzrokovan *Helicobacter pylori* te kolona (detekcija adenoma i displazije).

Gastroezofagealna refluksna bolest (GERB)

NBI s optičkim povećanjem omogućuje vizualizaciju specifične mikrovaskularne strukture – tzv. intraepitelne papilarne kapilarne petlje (*intra-epithelial papillary capillary loop, IPCL*).¹⁵ Povećan broj ovih petlja i promjena njihova oblika (dilatiranost i tortuoznost) pretkazatelji su GERB-a.¹⁶

U presječnom ispitivanju koje je uključivalo 230 ispitanika s GERB-om pokazala se bolja intrapromatračka i interpromatračka reproducibilnost pri endoskopskom ocjenjivanju kada se standardni pregled kombinirao s NBI-prikazom. Reproducibilnost rezultata među promatračima bila je konzistentnija s kombiniranim pristupom u odnosu na standardni (ukupna *k*-vrijednost od 0,62 nasuprot 0,45 ($P < 0,05$)).¹⁷

Zaključno, može se istaknuti da primjena NBI poboljšava dijagnozu GERB-a u odnosu na standardnu endoskopiju ponajprije na račun povećane osjetljivosti endoskopske pretrage. Navedeno može biti klinički važno u smanjenju daljnje dijagnostike (pH-metrije jednjaka), ali s druge strane može povećati broj lažno pozitivnih nalaza. U ovom svjetlu potrebna su daljnja ispitivanja koja će utvrditi mjesto i ulogu NBI u dijagnostici GERB-a.

Barrettov jednjak (BJ)

NBI poboljšava prikaz granice cilindričnog i pločastog epitela i može potencijalno prepoznati Barrettov jednjak (BJ) s velikom dijagnostičkom točnošću, napose ako se izvodi s povećanjem.¹⁸⁻²³

U nekontroliranim ispitivanjima interpretacija NBI-nalaza s povećanjem dosegla je osjetljivost u rasponu od 94% do 100% i specifičnost od 76% do 99% u otkrivanju BJ s visokim stupnjem displazije ili ranog karcinoma.^{21,22}

U ispitivanju na malom broju ispitanika s Barrettovim jednjakom NBI je bio uspoređen s indigo kromoendoskopijom (*indigo carmine chromoendoscopy, ICC*) kao pomoćnom tehnikom pri endoskopiji visoke rezolucije (*high-resolution endoscopy, HRE*) u otkrivanju BJ.¹⁹ Osjetljivost za BJ s visokim stupnjem displazije ili ranim karcinomom bila je 93% za HRE-ICC i 86% za HRE-NBI. Ciljane biopsije, pri standardnoj HRE imale su osjetljivost 79%. Iako NBI i ICC nisu značajno unaprijedile detekciju BJ s visokim stupnjem displazije ili ranim karcinomom, NBI je bio usporediv s ICC-om u dijagnosticiranju ovih lezija kod Barrettova jednjaka.¹⁹

Planocelularni karcinom jednjaka

Zlatni standard za otkrivanje planocelularnog karcinoma jednjaka jest pregled bojenjem Lugolovom otopinom.²⁴ Dostupni podatci o primjeni NBI u detekciji ranoga planocelularnog karcinoma ograničeni su i odnose se samo na usporedna ispitivanja. Prema preliminarnim rezultatima izgleda

da je NBI jednako osjetljiva metoda kao i primjena Lugolove otopine.²⁵⁻²⁹

S obzirom na praktične nedostatke pregleda Lugolovom otopinom (uporaba katetera, rizik od aspiracije te spazma jednjaka), NB i može biti vrijedna dijagnostička alternativna pretraga. Za potvrdu ove pretpostavke potrebna su daljnja ispitivanja koja bi ujedno trebala rasvijetliti i mogućnost NBI u procjeni dubine invazije karcinoma na temelju morfoloških promjena intraepitelnih papilarnih kapilarnih petlja.

Želučane novotvorine

Opservacijskim ispitivanjima i prikazima slučajeva demonstrirana je mogućnost NBI-prikaza s povećanjem u prepoznavanju intestinalne metaplazije,³⁰ infekcije *Helicobacter pylori*³¹ i mikrovaskularnih promjena kod portalne hipertenzije.³² Slična ispitivanja poduzeta su u detekciji i predviđanju histološkog podtipa ranog karcinoma želuca³³⁻³⁵ i boljem prikazu granice pri endoskopskoj mukozektomiji ranog karcinoma.^{36,37}

Do sada je najdojmljivije istraživanje ono koje su poduzeli Uedo i suradnici³⁰ u ispitivanjima intestinalne metaplazije želuca. Tako je NBI-nalaz »svijetloplave krjeste« definiran kao fine plavo-bijele linije na epitelnoj površini korelirao s histološkom dijagnozom intestinalne metaplazije s 89%-tnom osjetljivošću i 93%-tnom specifičnošću. Prospektivno validirajuće ispitivanje provedeno je na uzorku od 107 ispitanika.

U drugom ispitivanju koje je uključilo 165 bolesnika s ranim želučanim karcinomom (*depressed-type*) nađen je fini »mrežoliki« mikrovaskularni obrazac sluzničkog reljefa u 66% ispitanika s diferenciranim adenokarcinomom. Spiralni mikrovaskularni obrazac nađen je u 85% slučajeva s nediferenciranim adenokarcinomom.³¹

Polipi kolona

NBI s povećanjem može koristiti u diferenciranju polipa kolona na temelju različitog prikaza intenziteta krvožilja i njegovog reljefa. Međutim, postoje različitosti među ispitivanjima vezanim za klasifikaciju reljefa i suglasnosti među promatračima (*interobserver agreement*).³⁸⁻⁴²

Tri prospektivna, usporedna ispitivanja s ukupno 245 pacijenata i 333 kolorektalne lezije pokazala su nadmoćnost NBI i kromoskopije u odnosu na standardnu endoskopiju pri diferencijaciji polipa.³⁹⁻⁴¹ Dijagnostičke preciznosti za NBI, kromoskopiju i standardnu kolonoskopiju bile su 87% do 93%, 91% do 93% i 67% do 82% u razlikovanju adenoma od neadenomskih lezija.

Stopa otkrivanja adenoma ipak nije bila značajno povećana u dva randomizirana kontrolirana ispitivanja koja su uspoređivala NBI (bez povećanja) sa širokokutnom endoskopijom visoke rezolucije.^{43,44} U jednom ispitivanju u koje su bila uključena 434 bolesnika NBI je testirao iskusni endoskopičar s velikim postotkom otkrivanja adenoma pri standardnoj kolonoskopiji »bijelim svjetlom«. Ostaje nejasno može li NBI poboljšati detekciju adenoma ako ga upotrebljava liječnik s manjim endoskopskim iskustvom.⁴³

U drugom ispitivanju u koje je bio uključen 401 bolesnik adenomi su bili češće uočeni u NBI-skupini (23%) nego u kontrolnoj (17%), ali razlika nije bila statistički značajna (P 0,129).⁴⁴ Kada su se dva prikaza rabila u konzekutivnim podgrupama od 100 bolesnika, detekcija adenoma bila je stabilna u NBI-grupi, dok su stope okrivljanja pokazivale porast u kontrolnoj skupini. Stoga se dijagnostički značajne razlike među NBI i HRE u prvih 100 bolesnika (26,5% vs 8%, P 0,02) nisu mogle održati u zadnjih 100 slučajeva

(25,5% vs 26,5%, P 0,91). Ostaje nejasno je li povećana stopa detekcije adenoma u kontrolnoj skupini posljedica boljega trenajnog učinka NBI-pregleda (prepoznavanja polipa).

Pri ispitivanju koje je uključivalo 62 bolesnika s rizikom od razvoja nasljednoga nepolipoznog kolorektalnog karcinoma rađenom u *back-to back* maniri, izvođenje NBI tijekom drugog pregleda značajno je povisilo stopu otkrivanja adenomatoznih lezija u proksimalnom kolonu s 25 na 46%.³⁹ Nalaze ovoga nekontroliranog ispitivanja valja potvrditi prospektivnim randomiziranim ispitivanjima u kontroliranim uvjetima.

Dugotrajni ulcerozni kolitis (UC)

U nekontroliranom ispitivanju u koje je bilo uključeno 46 ispitanika s dugotrajnim ulceroznim kolitisom relativna učestalost displazije bila je značajno veća u područjima tortuoznog oblika (8%) u odnosu na sačaste ili vilozne oblike (0,4%) koji se viđaju pri NBI-kolonoskopskom pregledu s povećanjem.⁴⁶ Tortuozni oblik može biti ključ za prepoznavanje displazije prilikom endoskopskih praćenja bolesnika s dugotrajnim UC.

Izvedbenost NBI bez povećanja bila je uspoređena sa standardnom kolonoskopijom u otkrivanju neoplazija u prospektivnom, randomiziranom, križnom ispitivanju koje je uključilo 42 bolesnika s dugotrajnim UC. Iako je više sumnjivih lezija bilo otkriveno pod NBI-rasvjetom, osjetljivost pretrage nije bila značajno poboljšana. Novotvorina je bila otkrivena u četiri ispitanika. Tehnikom NBI prepoznata su sva četiri bolesnika, a standardnom endoskopijom tri bolesnika.⁴⁷

Zaključak

Upotrebom NBI-filtra s povećanjem pri endoskopiji može se unaprijediti dijagnostika i karakteriziranje lezija sluznice gastrointestinalnog sustava. Ipak potrebno je uložiti dodatne napore ponajprije u standardizaciji i validaciji ovako dobivenih endoskopskih slika. Napose valja uložiti napor u povezivanje značenja tako dobivenih slika s odgovarajućim histopatološkim nalazima. Na koncu valja procijeniti i učinak ove tehnologije na ishode liječenja bolesnika prije nego što uporaba NBI zaživi u rutinskoj kliničkoj praksi.

LITERATURA

1. *The Paris endoscopic classification of superficial neoplastic lesions. Esophagus, stomach, and colon.* Gastrointest Endosc 2003;58:S3-43.
2. *Tajiri H, Matsuda K, Fujisaki J.* What can we see with the endoscope? Present status and future perspectives. Digestive Endosc 2002;14:131-7.
3. *Yao K, Kato M, Fujisaki J.* Techniques using the Hemoglobin index for gastric mucosa. Endoscopy 2005;37:479-86.
4. *Kato M, Nakagawa S, Shimizu Y.* The efficacy of magnifying endoscopy with adaptive IHb enhancement for diagnosis of H. pylori induced gastritis. Dig Endosc 2002;14:S72-5.
5. *Toyota Y, Honda H, Omoya T.* Usefulness of a hemoglobin index determined by electronic endoscopy in the diagnosis of Helicobacter pylori gastritis. Dig Endosc 2002;14:156-62.
6. *Rev JF, Kusnetsov K, Lambert R.* Narrow Band Imaging: A Wide Field of Possibilities. Saudi J Gastroenterol 2007;13(1):1-10.
7. *Bosco JJ, Barkun AN, Isenberg GA i sur.* Gastrointestinal endoscopes. Gastrointest Endosc 2003;58:822-30.
8. *Gono K, Obi T, Yamaguchi M i sur.* Appearance of enhanced tissue features in narrow-band endoscopic imaging. J Biomed Opt 2004;9:568-77.
9. *Gono K, Yamazaki K, Doguchi N.* Endoscopic observation of tissue by narrow band illumination. Optical Rev 2003; 10:1-5.
10. *Gono K, Yamaguchi M, Ohshima N.* Improvement of image quality of the electroendoscope by narrowing spectral shapes of observation light. Proc Int Congress Imaging Sci 2002;5:399-400.
11. *The American Society for Gastrointestinal Endoscopy.* Narrow band imaging and multiband imaging. (Technology status evaluation report). Gastrointest Endosc 2008;67(4):581-9.

12. Yoshida T, Inoue H, Usui S *i sur*: Narrow-band imaging system with magnifying endoscopy for superficial esophageal lesions. *Gastrointest Endosc* 2004;59:288–95.
13. Muto M, Katada C, Sano Y *i sur*: Narrow band imaging: a new diagnostic approach to visualize angiogenesis in superficial neoplasia. *Clin Gastroenterol Hepatol* 2005;3:S16–20.
14. Kuznetsov K, Lambert R, Rey JF: Narrow-band imaging: potential and limitations. *Endoscopy* 2006;38:76–81.
15. Inoue H, Honda T, Yoshida T *i sur*: Ultra-high magnification endoscopy of the normal esophageal mucosa. *Dig Endosc* 1996; 8:134–8.
16. Sharma P, Wani S, Bansal A *i sur*: A feasibility trial of narrow band imaging endoscopy in patients with gastroesophageal reflux disease. *Gastroenterology* 2007;133:454–64.
17. Lee YC, Lin JT, Chiu HM *i sur*: Intraobserver and interobserver consistency for grading esophagitis with narrow-band imaging. *Gastrointest Endosc* 2007;66:230–6.
18. Hamamoto Y, Endo T, Noshio K *i sur*: Usefulness of narrow-band imaging endoscopy for diagnosis of Barrett's esophagus. *J Gastroenterol* 2004;39:14–20.
19. Anagnostopoulos GK, Yao K, Kaye P *i sur*: Novel endoscopic observation in Barrett's oesophagus using high resolution magnification endoscopy and narrow band imaging. *Aliment Pharmacol Ther* 2007;26:501–7.
20. Kara MA, Peters FP, Rosmolen WD *i sur*: High-resolution endoscopy plus chromoendoscopy or narrow-band imaging in Barrett's esophagus: a prospective randomized crossover study. *Endoscopy* 2005;37:929–36.
21. Kara MA, Ennahachi M, Fockens P *i sur*: Detection and classification of the mucosal and vascular patterns (mucosal morphology) in Barrett's esophagus by using narrow band imaging. *Gastrointest Endosc* 2006; 64:155–66.
22. Sharma P, Bansal A, Mathur S *i sur*: The utility of a novel narrow band imaging endoscopy system in patients with Barrett's esophagus. *Gastrointest Endosc* 2006;64:167–75.
23. Goda K, Tajiri H, Ikegami M *i sur*: Usefulness of magnifying endoscopy with narrow band imaging for the detection of specialized intestinal metaplasia in columnar-lined esophagus and Barrett's adenocarcinoma. *Gastrointest Endosc* 2007;65:36–46.
24. Dawsey SM, Fleischer DE, Wang GQ *i sur*: Mucosal iodine staining improves endoscopic visualization of squamous dysplasia and squamous cell carcinoma of the esophagus in Linxian, China. *Cancer* 1998; 83:220–31.
25. Chiu PW, Cheung FK, Tsang RK *i sur*: Narrow band imaging (NBI) against conventional lugol chromoendoscopy for detection of superficial esophageal neoplasia in high risk patients – a prospective comparative study [abstract]. *Gastrointest Endosc* 2007;65:AB332.
26. Nonaka S, Saito Y, Kozu T *i sur*: Effectiveness of narrow band imaging (NBI) in early detection of synchronous superficial pharyngeal cancer in patients with squamous cell carcinoma (SCC) before treatment – can NBI observation exceed endoscopic experience? [abstract]. *Gastrointest Endosc* 2007;65:AB339.
27. Lee IL, Wu CS, Hwang TS *i sur*: A prospective comparative study of narrow-band imaging, Lugol's chromoendoscopy and conventional endoscopy for the detection of esophageal cancer in patients with head and neck cancer [abstract]. *Gastroenterology* 2007;132:A168.
28. Ponchon T, Lapalus MG, Saurin JC *i sur*: Could narrow band imaging (NBI) replace lugol staining for the detection of esophageal squamous cell carcinoma? [abstract]. *Gastrointest Endosc* 2007;65:AB343.
29. Inoue H, Honda T, Nagai K *i sur*: Ultra-high magnification endoscopic observation of carcinoma in situ of the esophagus. *Dig Endosc* 1997; 9:16–8.
30. Uedo N, Ishihara R, Iishi H *i sur*: A new method of diagnosing gastric intestinal metaplasia: narrow-band imaging with magnifying endoscopy. *Endoscopy* 2006;38:819–24.
31. Bansal A, Ullusarac O, Mathur S, Sharma P: Correlation between narrow band imaging and nonneoplastic gastric pathology: a pilot feasibility trial. *Gastrointest Endosc* 2008;67:210–6.
32. Hayashi S, Saeki S: Endoscopic microvascular architecture of the portal hypertensive gastric mucosa on narrow band imaging. *Dig Endosc* 2007;19:116–23.
33. Toyoda H, Tanaka K, Hamada Y *i sur*: Magnification endoscopic view of an early gastric cancer using acetic acid and narrow-band imaging system. *Dig Endosc* 2006;18:S41–3.
34. Endo T, Noshio K, Arimura Y *i sur*: Study of the tumor vessels in depressed-type early gastric cancers using narrow band imaging magnifying endoscopy and cDNA array analysis. *Dig Endosc* 2005;17:210–7.
35. Nakayoshi T, Tajiri H, Matsuda K *i sur*: Magnifying endoscopy combined with narrow band imaging system for early gastric cancer: correlation of vascular pattern with histopathology (including video). *Endoscopy* 2004;36:1080–4.
36. Sumiyama K, Kaise M, Nakayoshi T *i sur*: Combined use of a magnifying endoscope with a narrow band imaging system and a multiband endoscope for en bloc EMR of early stage gastric cancer. *Gastrointest Endosc* 2004;60:79–84.
37. Takahashi A, Oyama T, Miyata Y *i sur*: Magnifying endoscopy using narrow band imaging (NBI) system is useful for diagnosis of the lateral extension margin of early gastric cancer: Report of a case. *Endosc Forum Dig Dis* 2006;22:17–21.
38. East JE, Suzuki N, Sunders BP: Comparison of magnified pit pattern interpretation with narrow band imaging versus chromoendoscopy for diminutive colonic polyps: a pilot study. *Gastrointest Endosc* 2007;66: 310–6.
39. Machida H, Sano Y, Hamamoto Y *i sur*: Narrow-band imaging in the diagnosis of colorectal mucosal lesions: a pilot study. *Endoscopy* 2004; 36:1094–8.
40. Su MY, Hsu CM, Ho YP *i sur*: Comparative study of conventional colonoscopy, chromoendoscopy, and narrow-band imaging systems in differential diagnosis of neoplastic and nonneoplastic colonic polyps. *Am J Gastroenterol* 2006;101:2711–6.
41. Chiu HM, Chang CY, Chen CC *i sur*: A prospective comparative study of narrow-band imaging, chromoendoscopy, and conventional colonoscopy in the diagnosis of colorectal neoplasia. *Gut* 2007;56: 373–9.
42. Hirata M, Tanaka S, Oka S *i sur*: Magnifying endoscopy with narrow band imaging for diagnosis of colorectal tumors. *Gastrointest Endosc* 2007;65:988–95.
43. Rex DK, Helbig CC: High yields of small and flat adenomas with high definition colonoscopes using either white light or narrow band imaging. *Gastroenterology* 2007;133:42–7.
44. Adler A, Pohl H, Papanikolaou IS *i sur*: A prospective randomized study on narrow-band imaging versus conventional colonoscopy for adenoma detection: does NBI induce a learning effect? *Gut* 2008;57(1):59–64.
45. East JE, Suzuki N, Stavriniadis M *i sur*: Narrow band imaging for colonoscopic surveillance in hereditary nonpolyposis colorectal cancer. *Gut* 2008;57(1):65–70.
46. Matsumoto T, Kudo T, Jo Y *i sur*: Magnifying colonoscopy with narrow band imaging system for the diagnosis of dysplasia in ulcerative colitis: a pilot study. *Gastrointest Endosc* 2007;66:957–65.
47. Dekker E, van den Broek FJ, Reitsma JB *i sur*: Narrow-band imaging compared with conventional colonoscopy for the detection of dysplasia in patients with longstanding ulcerative colitis. *Endoscopy* 2007;39: 216–21.