

**FIBRILARNI GLOMERULONEFRITIS I IMUNOTAKTOIDNA  
GLOMERULOPATIJA: PRIKAZ BOLESNIKA**

**FIBRILLARY GLOMERULONEPHRITIS AND IMMUNOTACTOID GLOMERULOPATHY:  
CASE REPORTS**

KREŠIMIR GALEŠIĆ, IVICA HORVATIĆ, MIROSLAV TIŠLJAR, STELA BULIMBAŠIĆ,  
BORKA BOŽIĆ, DANICA GALEŠIĆ LJUBANOVIĆ\*

**Deskriptori:** Glomerulonefritis – klasifikacija, dijagnoza, patologija, farmakoterapija; Bubrežni glomerul – patologija, ultrastruktura

**Sažetak.** Fibrilarni i imunotaktoidni glomerulonefritis dio su rijetke skupine bubrežnih bolesti sa stvaranjem organiziranih depozita u glomerulima. Njihova patogeneza još nije razjašnjena, a mogu se javiti kao primarni oblici bolesti ili u sklopu drugih sustavnih, ponajprije limfoproliferativnih bolesti. Klinički se prezentiraju proteinurijom, hematurijom, hipertenzijom te progresivnim razvojem kronične bubrežne insuficijencije unutar nekoliko godina. U ovom radu prikazali smo bolesnika s primarnim fibrilarnim glomerulonefritisom i bolesnicu sa sekundarnim imunotaktoidnim glomerulonefritisom u sklopu ne-Hodgkinova limfoma. Cilj je rada upozoriti na obilježja ovih bolesti i važnost elektronske mikroskopije u njihovoj dijagnostici.

**Descriptors:** Glomerulonephritis – classification, diagnosis, pathology, drug therapy; Kidney glomerulus – pathology, ultrastructure

**Summary.** Fibrillary glomerulonephritis and immunotactoid glomerulopathy belong to the rare renal disorders characterized by formation of the organized glomerular deposits. Pathogenesis of these disorders is still not fully clarified but they could appear as a primary condition or be regarded as a part of the various systemic mainly lymphoproliferative disorders. Clinical presentation includes proteinuria, hematuria, arterial hypertension and progressive renal insufficiency during several years. In this work we presented a male patient with fibrillary glomerulonephritis and a female patient with immunotactoid glomerulopathy as a part of a non-Hodgkin lymphoma. The aim of this presentation is to show the features of the fibrillary glomerulonephritis and immunotactoid glomerulopathy as well as emphasize the significance of the electron microscopy in the identification of these uncommon entities.

Liječ Vjesn 2011;133:315–319

Glomerulonefritisi s organiziranim fibrilarnim ili mikrotubularnim depozitima prisutni su u različitim bolestima, uključujući amiloidozu, krioglobulinemični glomerulonefritis, lupusni nefritis, kolagene glomerulopatije te fibrilarni glomerulonefritis (FGN) i imunotaktoidnu glomerulopatiju (ITG).<sup>1–3</sup> Dijagnoza navedenih grupa glomerularnih bolesti složena je i podrazumijeva kliničko-patološku korelaciju te dijagnostički algoritam u kojem elektronska mikroskopija (EM) ima ključnu ulogu.

FGN i ITG ubrajaju se u rijetke oblike glomerulonefritisa s organiziranim depozitima. Mogu biti idiopatski ili se javljaju u sklopu B-staničnih limfoproliferativnih bolesti. FGN čini manje od 1% svih glomerulonefritisa. Obično se prezentira bubrežnom insuficijencijom, proteinurijom nefrotskog ranga i mikrohematurijom.<sup>4,5</sup> U većine bolesnika razvije se završni stadij bubrežne insuficijencije unutar nekoliko godina. Ovaj tip glomerulonefritisa prvi su opisali Rosenmann i Elikim 1977. godine kao glomerulopatiju sličnu amiloidozu, ali s negativnim Kongo-bojenjem.<sup>6</sup> Alpers i suradnici uveli su 1987. godine pojam fibrilarni glomerulonefritis.<sup>7</sup> Sinonimi za FGN jesu: Kongo-negativna amiloidozna glomerulopatija i nemijeloidni fibrilarni glomerulonefritis. FGN je obilježen fibrilarnim glomerularnim depozitima promjera manjeg od 30 nm (srednji promjer 16 do 24 nm), a fibrile su sastavljene od imunoglobulina G (IgG) i kom-

ponente komplementa 3 (C3). Po definiciji glomerularni su depoziti Kongo-negativni, čime se razlikuju od amiloida.<sup>1–5</sup> Depoziti su PAS-pozitivni (prema engl. periodic acid-Schiff), a bojenje srebrnim metodama je negativno (argirofobija). Svjetlosna mikroskopija obično pokazuje sliku mezangioproliferativnog ili membranoproliferativnoga glomerulonefritisa. Polumjeseci u glomerulima prisutni su u manje od 20% slučajeva. Najlošiju prognozu prema kriteriju svjetlosne mikroskopije ima FGN s difuzno proliferirajućom ili sklerozirajućom slikom. Imunofluorescencija obično pokazuje depozite IgG i C3, a najčešći podtip je IgG4.<sup>1–3</sup>

ITG je obilježena depozitima građenim od mikrotubula promjera većeg od 30 nm koji su poredani u pravilne nakupine, a sami mikrotubuli imaju lumen. Prvi opis bolesti potječe od Schwartza i Lewisa, a naziv imunotaktoidna glomerulopatija proizlazi iz lat. *tactus* – obilježen, dakle opi-

\* **Interna klinika, Medicinski fakultet, Sveučilište u Zagrebu, KB »Dubrava«, Zagreb** (prof. dr. sc. Krešimir Galešić, dr. med.; mr. sc. Ivica Horvatić, dr. med.; Miroslav Tišljarić, dr. med.; prim. Borka Božić, dr. med.; mr. sc. Stela Bulimbašić, dr. med.; prof. dr. sc. Danica Galešić Ljubanović, dr. med.)

Adresa za dopisivanje: Prof. dr. sc. K. Galešić, Interna klinika, KB »Dubrava«, Av. G. Šuška 6, 10000 Zagreb, e-mail: kresog@kdb.hr  
Primljeno 20. siječnja 2011., prihvaćeno 18. srpnja 2011.

Tablica 1. Klasifikacija i klinička obilježja fibrilarnoga glomerulonefritisa (FGN) i imunotaktoidne glomerulopatije (ITG)  
Table 1. Classification and clinical features of fibrillary glomerulonephritis (FGN) and immunotactoid glomerulopathy (ITG)

	Fibrilarni glomerulonefritis/ Fibrillary glomerulonephritis	Imunotaktoidna glomerulopatija/ Immunotactoid glomerulopathy
Izgled/ Composition	Fibrile/ Fibrils	Mikrotubuli/ Microtubules
Veličina fibrila ili mikrotubula (promjer)/ Fibril or microtubule size (diameter)	Prosječno 18–22 (raspon 12–30) nm/ Average 18–22 (range 12–30) nm	Prosječno >30 (raspon 16–90) nm/ Average >30 (range 16–90) nm
Posloženost fibrila ili mikrotubula/ Arrangement of fibrils or microtubules	Nasumično poredane fibrile/ Randomly arranged fibrils	Paralelni nizovi mikrotubula/ Parallel arrays of microtubules
Vrsta imunoglobulina/ Immunoglobulin type	Obično poliklonalni (najčešće IgG4, katkad s IgG1); povremeno monoklonalni (IgGκ)/ Usually polyclonal (mostly IgG4, sometimes with IgG1) occasionally monoclonal (IgGκ)	Obično monoklonalni IgGκ ili IgGλ/ Usually monoclonal IgGκ or IgGλ
Svjetlosnomikroskopska obilježja/ Light microscopy	Mezangijska proliferacija, membranoproliferativni glomerulonefritis, glomerulonefritis s polumjesecima, sklerozirajući glomerulonefritis, difuzni proliferativni glomerulonefritis s endokapilarnom proliferacijom/ Mesangial proliferation, membranoproliferative glomerulonephritis, crescentic glomerulonephritis, sclerosing glomerulonephritis, diffuse proliferative glomerulonephritis with endocapillary proliferation	Atipični membranski glomerulonefritis, difuzni proliferativni glomerulonefritis, membranoproliferativni glomerulonefritis/ Atypical membranous glomerulonephritis, diffuse proliferative glomerulonephritis, membranoproliferative glomerulonephritis
Povezanost s limfoproliferativnim bolestima/ Association with lymphoproliferative disorder	Rijetko; neuobičajeno/ Rare; uncommon	Često (kronična limfocitna leukemija, ne-Hodgkinov limfom)/ Common (chronic lymphocytic leukemia, nonHodgkin lymphoma)
Klinička bubrežna slika/ Renal presentation	Subnephrotska proteinurija ili nefrotski sindrom + hematurija; hipertenzija; brzoprogresivni glomerulonefritis/ Subnephrotic or nephrotic range proteinuria + hematuria; hypertension; rapidly progressive glomerulonephritis	Nefrotski sindrom s mikrohematurijom i hipertenzijom/ Nephrotic syndrome with microhematuria and hypertension
Ostala klinička obilježja/ Other manifestations	Plućna krvarenja/ Pulmonary hemorrhage	Mikrotubularne inkluzije u leukemijskim limfocitima/ Microtubular inclusions in leukemic lymphocytes
Liječenje/ Treatment	Različiti imunosupresivi s varijabilnim odgovorom/ Different immunosuppressives with variable response	Liječenje udružene limfoproliferativne bolesti/ Treatment of the associated lymphoproliferative disorder
Rasna predilekcija/ Racial predilection	Pretežno u bijelaca/ Predominantly Caucasian	Pretežno u bijelaca/ Predominantly Caucasian
Dob pojavnosti (vršak)/ Peak age occurrence	50–60. godine života/ 5th–6th decades	60 godina/ 60 years
Prognoza/ Prognosis	Razvijena kronična bubrežna insuficijencija unutar 2–4 godine u polovice bolesnika/ Established renal failure within 2–4 years in half of patients	Vjerojatno bolja bubrežna prognoza nego kod fibrilarnoga glomerulonefritisa/ Probably better renal prognosis than fibrillary glomerulonephritis
Učestalost u bubrežnim biopsijama/ Frequency in renal biopsies	1%	0,06%

Prilagođeno prema/Adapted from: Javaid MM i sur. Fibrillary glomerulonephritis with small fibrils in a patient with the antiphospholipid antibody syndrome successfully treated with immunosuppressive therapy. *BMC Nephrology* 2007;8:7.

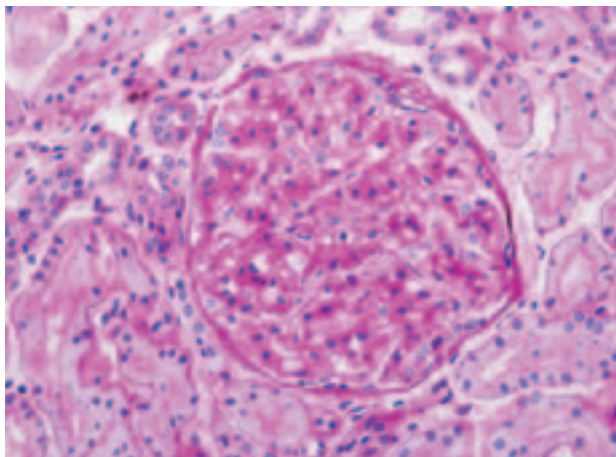
sno radi se o glomerularnoj bolesti obilježenoj nakupljanjem imunoglobulinskih depozita u obliku tubula.<sup>8</sup> Ovaj oblik glomerulonefritisa često je udružen s disproteinemijama i autoimunskim bolestima, što je pridonijelo razlikovanju ovog oblika bolesti glomerula od FGN-a, koji je znatno rjeđe udružen s limfoproliferativnim bolestima.<sup>9–11</sup> Bolesnici s imunotaktoidnom glomerulopatijom obično se klinički prezentiraju nefrotskim sindromom, mikrohematurijom i bubrežnom insuficijencijom.<sup>1–3,8–11</sup> Ima dosta sličnosti između FGN-a i ITG-a te je za postavljanje dijagnoze nužna analiza fibrila, odnosno mikrotubula EM. Epidemiološka, klinička i morfološka (ultrastrukturalna) obilježja FGN-a i ITG-a prikazana su u tablici 1.

### Prikazi bolesnika

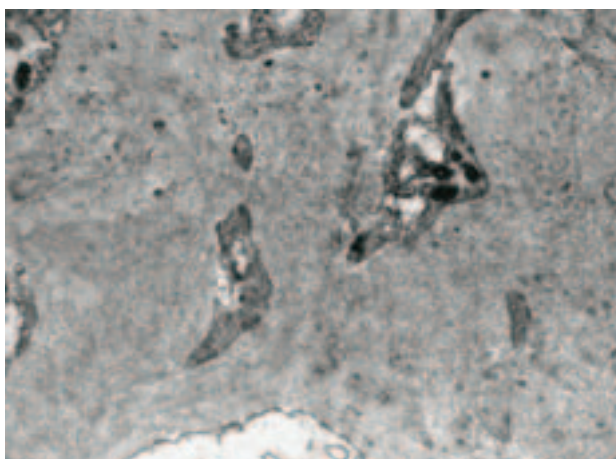
#### Bolesnik s fibrilarnim glomerulonefritsom (FGN)

Bolesnik star 59 godina hospitaliziran je u Klinici za unutarnje bolesti zbog proteinurije i mikrohematurije.

Anamnestički su dobiveni podaci o dugogodišnjoj arterijskoj hipertenziji i šećernoj bolesti koja je prisutna zadnjih pet godina. Dvije godine prije hospitalizacije verificiran mu je kronični gastritis. Od lijekova uzimao je monopril, urapidil, furosemid, karvedilol, a za liječenje šećerne bolesti primijenjene su samo dijetetske mjere. Kod prijma je imao povišen krvni tlak (160/110 mmHg). Ostali status bio je uredan osim tjestastog edema na potkoljenicama. U laboratorijskim nalazima tijekom hospitalizacije treba istaknuti mikrohematuriju s više od 50 eritrocita u sedimentu urina, a proteinurija je iznosila 3,4 g/24 h, dok je sedimentacija eritrocita u prvom satu iznosila 88. Vrijednosti ukupnih proteina u serumu bile su 65 g/L (n.v. 65–80 g/L), a koncentracija serumskog kreatinina bila je uredna. U imunoelktroforezi serumskih proteina bile su uredne vrijednosti IgG, IgM i IgA. U serološkim imunološkim nalazima nađena je uredna vrijednost komponenta serumskog kompleksa C3 i C4, a vrijednosti reumatoidnog faktora (RF), antinuklearnih antitijela (ANA) te antineutrofilnih citoplazmatskih antitijela

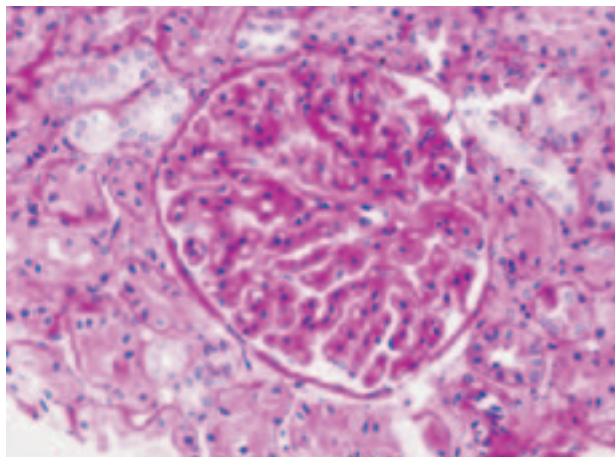


Slika 1. Fibrilarni glomerulonefritis. Glomerul s blago do umjereno proširenim mezangijskim područjima i otvorenim kapilarama (PAS, x400)  
Figure 1. Fibrillary glomerulonephritis. Glomerulus showing mild to moderate mesangial expansion and patent capillaries. (PAS, x 400)

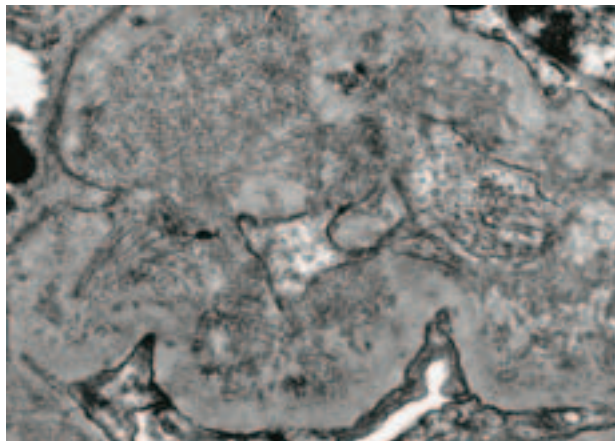


Slika 2. Fibrilarni glomerulonefritis. Mezangij glomerula proširen je elektronski gustim depozitima u obliku nasumično raspoređenih fibrila promjera 11–16 nm (uranil acetat i olovni citrat, x20.000)  
Figure 2. Fibrillary glomerulonephritis. The mesangium is expanded by electron-dense deposits composed of randomly arranged fibrils that measure 11–16 nm in diameter (uranyl acetate and lead citrate, x 20,000)

(ANCA) bile su negativne. Nije utvrđena krioglobulinemija. Markeri virusnog hepatitisa bili su negativni. Radiogram srca i pluća bio je uredan. Ultrazvučni nalaz bubrega bio je uredan. Na gastroskopiji je nađen gastritis. Oftalmoskopski, promjene na fundusu odgovarale su hipertenzivnoj retinopatiji II. stupnja, uz sklerozu krvnih žila. S obzirom na proteinuriju i mikrohematuriju, u bolesnika je učinjena biopsija bubrega. U bioptiranom cilindru bubrežnog parenhima na svjetlosnoj mikroskopiji nađeno je 14 glomerula po prerezu. Svi glomeruli pokazivali su proširen mezangij uz lagano zadebljanje bazalne membrane (slika 1). Kongo-bojenje dalo je negativnu reakciju. Intersticijska fibroza i tubularna atrofija zahvaćale su oko 20% primljenog uzorka. Na krvnim žilama bila je vidljiva blaga nefroangioskleroza. U imunofluorescentnoj mikroskopiji analizirano je 5 glomerula u kojima je nađen granularni i pseudolinearni pozitivitet (2+) u mezangiju i uzduž periferne kapilarne mreže za IgG, kap-pa i lambda-lance. Elektronskomikroskopski analiziran je jedan glomerul s okolnim tubulima i intersticijem. Unutar



Slika 3. Imunotaktoidna glomerulopatija. Mezangijska područja glomerula proširena su uz blagi segmentalni hiper celularitet. Glomerularne bazalne membrane su difuzno zadebljane (PAS, x400)  
Figure 3. Immunotactoid glomerulopathy. Mesangium is expanded and shows mild segmental hypercellularity. Glomerular basal membranes are diffusely thickened. (PAS, x 400)



Slika 4. Imunotaktoidna glomerulopatija. Depoziti tubularnih struktura promjera 30–40 nm inkorporirani u stijenku glomerularne kapilare (uranil acetat i olovni citrat, x30.000)  
Figure 4. Immunotactoid glomerulopathy. Deposits of 30–40 nm in diameter tubules incorporated into the capillary wall (uranyl acetate and lead citrate, x 30,000)

bazalne membrane glomerula, subepitelno, subendotelno i unutar mezangija nađene su nakupine fibrilarnog materijala. Promjer fibrila iznosio je 11–16 nm, prosječno 13 nm (slika 2). S obzirom na kliničke podatke, laboratorijske nalaze i histološki nalaz postavljena je dijagnoza FGN-a. U liječenje su uz antihipertenzive (monopril i furosemid) uvedeni peroralno prednizon 32 mg i ciklofosfamid 2x50 mg na dan. Na prvoj kontroli tri mjeseca nakon postavljanja dijagnoze krvni je tlak bio uredan, uz postojanu serumsku koncentraciju kreatinina do 111  $\mu\text{mol/L}$  te uredne vrijednosti 24-satne proteinurije i sedimenta urina. Nije došlo do značajnog porasta glikemije. Preporučeno je nastavljanje uz titriranje prednizona na 32 mg svaki drugi dan i ostale lijekove u jednakim dozama.

#### Bolesnica s imunotaktoidnom glomerulopatijom (ITG)

Bolesnica u dobi od 58 godina hospitalizirana je u Klinici za unutarnje bolesti zbog nefrotskog sindroma. U anamnezi

dobiveni su podaci da se liječi zbog hipertenzije te je pet godina ranije zbog nefrotskog sindroma bila učinjena biopsija bubrega i postavljena dijagnoza membranoproliferativnoga glomerulonefritisa tipa I. Liječena je glukokortikoidima, no bez značajnijeg poboljšanja. Budući da je i dalje bila prisutna značajna proteinurija uz nereguliranu arterijsku hipertenziju praćenu glavoboljama, ponovno je indicirana hospitalizacija i rebiopsija bubrega. Kod prijama u Kliniku krvni je tlak bio 200/120 mmHg. Ostali status bio je uredan. U laboratorijskim nalazima u sedimentu urina nađena je mikrohematurija s više od 10 eritrocita u vidnom polju. Serumski kreatinin bio je uredan, dok je klirens kreatinina bio snižen (78 ml/min). Proteinurija je ambulantno iznosila 6,4 g/24 h, a tijekom hospitalizacije 2,2 g/24 h. U nalazu kompletne krvne slike uz blažu normocitnu anemiju s Hgb do 105 g/L, dominirao je nalaz povišenih LUC-stanica (atipični limfociti i blasti). U imunološkim nalazima, nađena je uredna vrijednost komponenata serumskog komplementa C3 i C4, a vrijednosti RF, ANA i ANCA bile su negativne. Markeri virusnog hepatitisa bili su negativni. Radiogram srca i pluća te ultrazvučni nalaz bubrega bili su uredni. Oftalmoskopski promjene na fundusu odgovarale su hipertenzivnoj retinopatiji II. stupnja. U nalazu bubrežnog biopata na svjetlosnoj mikroskopiji nađeno je 27 glomerula. Svi glomeruli pokazivali su proširen mezangij uz hiperplaziju bazalne membrane kapilara glomerula (slika 3). Intersticijska fibroza zahvaćala je manje od 5% primljenog uzorka, a tubuli su bili uredna izgleda. Krvne žile pokazivale su znakove blage nefroangiioskleroze. Na imunofluorescentnoj mikroskopiji nađeno je sitnogradularni glomerularni pozitivitet (1+) za IgG, C3, kappa i lambda-lance. EM analizirana su dva glomerula. U glomerulima su nađeni mezangijski i subendotelni te subepitelni depoziti. Na velikom povećanju nađena je složena organizacija depozita u obliku brojnih tubularnih struktura promjera 30–40 nm (prosječno 34 nm) paralelnog rasporeda (slika 4). S obzirom na kliničke podatke, laboratorijske nalaze i histološki nalaz postavljena je dijagnoza ITG. Uz kombinaciju RAAS-blokatora, urapidila i diuretika postignuta je zadovoljavajuća regulacija krvnog tlaka. Zbog sumnje na hematološku bolest u podlozi ITG-a, učinjena je hematološka obrada uključujući biopsiju kosti s imunofenotipizacijom te je verificiran ne-Hodgkinov limfom B-imunofenotipa (CLL/SLL) stadij IVB zbog čega je pacijentica liječena kemoterapijskim protokolom od 8 ciklusa rituksimaba, ciklofosfamida, vinkristina i prednizona, nakon čega je uslijedila remisija osnovne bolesti. Zadnja nefrološka kontrola uslijedila je 16 mjeseci nakon postavljanja dijagnoze ITG-a uz znakove kompletne remisije bubrežne bolesti. 24-satna proteinurija iznosila je 0,18 g, a koncentracija serumskog kreatinina 72  $\mu$ mol/L.

### Rasprava

Bubrežne su bolesti s organiziranim depozitima rijetke. Najčešći tip bolesti iz ove skupine jest amiloidoza koja čini 5–8% svih dijagnoza bubrežnih biopsija.<sup>12</sup> FGN i ITG čine oko 1% svih bubrežnih biopsija. Dijagnoza ovih rijetkih bolesti ovisi o nalazu svjetlosne i imunofluorescentne mikroskopije. Međutim EM je najvažnija dijagnostička metoda ovih patoloških stanja.<sup>1–3,9,11</sup> Do sada je opisano više od 200 slučajeva FGN-a nakon što su Rosemann i Eliakin 1977. godine opisali prvi slučaj toga rijetkog oblika glomerulonefritisa. Srednja dob pojave FGN-a otprilike je 50 godina, a najčešće se javlja u bijelaca kao primarni oblik bolesti. Klinički se bolest obično prezentira proteinurijom, s ne-

frotskim sindromom ili bez njega; proteinurija je često praćena hematurijom i postupnim razvojem bubrežne insuficijencije.<sup>2–4,7,9</sup> Rijetko se javlja brzoprogresivni glomerulonefritis. Fibrilarni depoziti rijetko se mogu naći u plućima, srcu i jetri.<sup>13–15</sup> Rijetko je FGN udružen s limfoproliferativnim bolestima (manje od 5%). U velikog broja bolesnika razvija se bubrežna insuficijencija, a bolest se može pojaviti i u bubrežnom transplantatu.<sup>16</sup> Svjetlosnomikroskopski, čest je nalaz proširenja mezangija uz mezangijsku proliferaciju. Bolest može imati obilježja membranoproliferativnog, difuznoga proliferativnog, membranskog ili sklerozirajućeg glomerulonefritisa. U imunofluorescentnoj mikroskopiji nalazimo granularni pozitivitet za IgG, C3, kappa i lambda-lance uzduž kapilara glomerula i u mezangiju.<sup>3–5</sup> Najvažniji je nalaz fibrila u mezangiju promjera 12–25 nm. Fibrile se mogu naći u glomerularnoj i tubularnoj bazalnoj membrani te u intersticiju. Patogeneza nastanka FGN-a nije jasna. Prisutnost poliklonalnih imunoglobulina klase IgG4 sugerira autoimunsko podrijetlo bolesti.<sup>4,5,7,9</sup> Za sada ne postoji učinkovito liječenje FGN-a. Prema nekim izvještajima primjena glukokortikoida i ciklofosfamida pokazala je povoljan učinak.<sup>2,5</sup>

Srednja je dob bolesnika u kojih se javlja ITG 60 godina. Tipična klinička prezentacija jest prisutnost proteinurije praćene nefrotskim sindromom i hematurijom.<sup>3,9,10,11</sup> Vrlo je važno napomenuti da se ITG često javlja udružen s limfoproliferativnim bolestima.<sup>17–19</sup> Zbog toga je važno da kliničar kod pojave imunotaktoidne glomerulopatije učini dodatnu dijagnostičku obradu da bi dokazao ili isključio postojanje limfoproliferativne bolesti. Krioglobulini su negativni, a bolest može biti udružena s hepatitisom C.<sup>20</sup> Na svjetlosnoj mikroskopiji nalazi se različit stupanj proširenja mezangija, a bolest može imati obilježja membranskog, membranoproliferativnog ili difuznoga proliferativnoga glomerulonefritisa. Na imunofluorescentnoj mikroskopiji nalaze se granularni depoziti IgG i C3-komponente komplementa. Katkad se mogu naći depoziti kappa i lambda-lakih lanaca. U postavljanju dijagnoze ove bolesti najvažniji je nalaz mikrotubula promjera većeg od 30 nm na EM, koji se nalaze u mezangiju, a rjeđe subendotelno te u ostalim dijelovima glomerula. Prisutnost mikrotubula u ostalim strukturama bubrega (tubuli i intersticij) izuzetno je rijetka. Kao i u FGN-u, patogeneza ITG-a nije do kraja razjašnjena. Pretpostavlja se da je polimerizacija imunoglobulina, odnosno lakih lanaca u strukture mikrotubula intrinzično svojstvo samih imunoglobulina osobito u patološkim uvjetima (npr. limfoproliferativne bolesti).<sup>3</sup> Liječenje ITG-a ponajprije uključuje liječenje osnovne limfoproliferativne bolesti koja se obično nalazi u podlozi ITG-a. Terapijski pristupi s ciklofosfamidom, klorambucilom, vinkristinom i doksorubicinom u kombinaciji s glukokortikoidima rezultirali su različitim kliničkim ishodima većinom uz djelomičan odgovor.<sup>2,3,19</sup>

Iako općenito govoreći prognoza FGN-a i ITG-a nije dobra, pokazano je da agresivnim terapijskim pristupom s ciljem regresije nefrotskog sindroma može doći do stabilizacije bubrežne funkcije. U prilog navedenom govori dobar odgovor na liječenje, odnosno remisija bubrežne bolesti u prikazanog bolesnika s FGN-om nakon 3 mjeseca, a u bolesnice s ITG-om nakon 16 mjeseci.

### LITERATURA

- Herrera GA, Turbat-Herrera EA. Renal diseases with organized deposits. Arch Pathol Lab Med 2010;134:512–31.
- Rosenstock JL, Markowitz GS, Valery AM, Sacchi G, Appel GB, D'Agatti VD. Fibrillary glomerulonephritis and immunotactoid glo-

- merulonephritis: distinct entities with different clinical and pathological features. *Kidney Int* 2003;63:1450–61.
3. *Bridoux F, Hugue V, Coldefy O i sur.* Fibrillary glomerulonephritis and immunotactoid (microtubular) glomerulopathy are associated with distinct immunologic features. *Kidney Int* 2002;62:1764–75.
  4. *Brady HG.* Fibrillary glomerulopathy. *Kidney Int* 1998;53:1421–9.
  5. *Mahajan S, Kalra V, Dinda AK i sur.* Fibrillary glomerulonephritis presenting as rapidly progressive renal failure in a young female: A case report. *Int Urol Nephrol* 2005;37:561–4.
  6. *Rosenmann E, Eliakim M.* Nephrotic syndrome associated with amyloid-like glomerular deposits. *Nephron* 1977;18:301–8.
  7. *Alpers CE, Renke HG, Hopper J i sur.* Fibrillary glomerulonephritis: an entity with unusual immunofluorescence features. *Kidney Int* 1987;31:781–9.
  8. *Schwartz M, Lewis EJ.* The quarterly case: nephritic syndrome in a middle-aged man. *Ultrastruct Pathol* 1980;1:575–82.
  9. *Ivanyi B, Degrell P.* Fibrillary glomerulonephritis and immunotactoid glomerulopathy. *Nephrol Dial Transplant* 2004;19:2166–70.
  10. *Korbet SM, Schwartz MM, Lewis EJ.* Immunotactoid Glomerulopathy (Fibrillary Glomerulonephritis). *Clin J Soc Nephrol* 2006;1:1351–6.
  11. *Alpers CE, Kowaleska J.* Fibrillary glomerulonephritis and immunotactoid glomerulopathy. *J Am Soc Nephrol* 2008;19:3–37.
  12. *Iskandar SS, Herrera GA.* Glomerulopathies with organized deposits. *Semin Diagn Pathol* 2002;19:116–32.
  13. *Masson RC, Rennke HG, Gottlieb MN.* Pulmonary hemorrhage in a patient with fibrillary glomerulonephritis. *N Engl J Med* 1992;326:36–9.
  14. *Wallner M, Prischl FC, Hobling W i sur.* Immunotactoid glomerulopathy with extrarenal deposits in the bone and chronic cholestatic liver disease. *Nephrol Dial Transplant* 1996;11:1619–24.
  15. *Sabatino MS, Aretz HT, Fang LS, Dec GW.* Images in cardiovascular medicine. Fibrillary/immunotactoid glomerulopathy with cardiac involvement. *Circulation* 2002;105:e120–e1.
  16. *Touchard G, Peud Home JL, Aucouturier P i sur.* Nephrotic syndrome associated with chronic lymphocytic leukaemia. An immunological and pathological study. *Clin Nephrol* 1989;31:107–16.
  17. *Touchard G, Bauwens M, Goujon i sur.* Glomerulonephritis with organized microtubular monoclonal immunoglobulin deposits. *Adv Nephrol Necker Hosp* 1994;23:367–77.
  18. *Moulin B, Ronco PM, Mougenot B i sur.* Glomerulonephritis in chronic lymphocytic leukaemia and related B-cell lymphomas. *Kidney Int* 1992;42:127–35.
  19. *Javaid MM, Denley H, Tagboto S.* Fibrillary glomerulonephritis with small fibrils in a patient with the antiphospholipid antibody syndrome successfully treated with immunosuppressive therapy. *BMC Nephrology* 2007;8:7.
  20. *Markowitz GS, Cheng JT, Colvin RB, Trebbin WM, D'Agati VD.* Hepatitis C viral infection is associated with fibrillary glomerulonephritis and immunotactoid glomerulopathy. *J Am Soc Nephrol* 1998;9:2244–52.



## Prikaz knjige

### Book review

Kristina Potočki i Theodor Dürriegl: KLINIČKA REUMATOLOŠKA RADIOLOGIJA, Medicinska naklada, Zagreb, 2011., ISBN 978-953-176-508-4

Velikim trudom i znanjem profesorice dr. Kristine Potočki i profesora dr. Theodora Dürriegla hrvatska je radiologija dobila vrijedno djelo iz područja osteoartikularnog sustava.

Ova je knjiga svojevrsni prvijenac u hrvatskoj medicinskoj literaturi, jer se u njoj problematici oslikavanja bolesti sustava organa za kretanje pristupa *interdisciplinarno*, odnosno s gledišta radiologije, kao i s gledišta kliničke reumatologije. Sinergijom znanja i iskustva radiolog i reumatolog prihvatili su se zadatka da ostvare djelo u kojemu se slikovni materijal i pisana riječ međusobno nadopunjuju i nadovezuju. Naglasak je stavljen na suvremene metode oslikavanja lokomotornog sustava (standardne radiološke snimke, ultrazvuk, kompjutorizirana tomografija, magnetna rezonancija, tomosinteza i angiografija) te na opis i interpretaciju reproduciranih snimaka. Klinički opis bolesti sažet je na temelje patogeneze, patomorfologije i kliničke slike za odabrane bolesti. Radi potpunosti informacije za čitatelja dodana su i poglavlja o suvremenim metodama farmakološkog i nefarmakološkog liječenja reumatskih bolesti, iz pera prof. dr. sc. Tonka Vlaka.

Na 288 stranica radiološke promjene osteoartikularnog sustava prikazane su na čak 467 ilustracija koje su učinjene u Zavodu u kojem prof. dr. sc. Kristina Potočki djeluje, a na bolesnicima koje je sama radiološki obrađivala. Dodano je i nekoliko slika iz zbirki prof. dr. sc. Tonka Vlaka i prof. dr. sc. Svena Seiwerttha. Recenzenti su knjige prof. dr. sc. Nada Čikeš, prof. dr. sc. Marco Matucci Cerinić, akademik Željko Reiner i prof. dr. sc. Ranka Štern Padovan. Prof. dr. sc. Marco Matucci Cerinić je redoviti profesor na Medicinskom fakultetu u Firenci i predstojnik Kliničkog zavoda za reumatologiju. Trenutačno predsjedava istraživačkim dijelom EULAR-a za sklerodermiju.

U knjizi je obrađeno 38 poglavlja: Reumatoidni artritis, Juvenilni idiopatski artritis, Ankilozantni spondilitis, Psori-

jatični artritis, Reaktivni artritis, Enteropatski artritis, Sustavni eritemski lupus, Polymyalgia rheumatica, Sjögrenov sindrom, Idiopatski miozitis, Sustavna skleroza, Osteoartritis, Degenerativne promjene kralježnice, Difuzna idiopatska hiperostoza, Kalcifikacije i osifikacije stražnjega longitudinalnog ligamenta, Scheuermannova bolest, Akromegalija, Hondrokalcinoza i druge »kristalne artropatije«, Munkromatoza zgloba (ili sinovijska hondromatoza), Lipoma arborescens, Neuropatska artropatija, Hemokromatoza, Alkaptonurija, Urični artritis, Sarkoidoza, Amiloidoza, Multicentrična retikulohistiocitoza i erozivni osteoartritis, Pagetova bolest kosti, Pigmentirani vilonodularni sinovitis, Hipertrofična osteoartropatija (pahidermoperiostoza), Hemofilija, Šećerna bolest, Osteoporoza, Gaucherova bolest, Mukopolisaharidoze, Bolesti štitnjače, Načela liječenja i rehabilitacije reumatskih bolesnika, Nefarmakološko liječenje. Svako je poglavlje popraćeno izborom iz odgovarajuće stručne literature, odnosno više od 500 citata, od čega je oko 70 citata hrvatskih autora.

U ovoj su knjizi prvi put sustavno sjedinjene klasične radiološke pretrage s onima najsuvremenijima (primjerice tomosintezom, kompjutoriziranom tomografijom, ultrazvukom i magnetnom rezonancijom), što kliničarima omogućuje proširenje saznanja o promjenama ne samo na kostima već i na okolnim mekim tkivima. Sustavnim uvidom u patološke promjene mekih tkiva i kostiju radiolozi su dobili uvid u nove spoznaje o patogenezi morfoloških oštećenja u reumatskim bolestima.

Odlukom Senata Sveučilišta u Zagrebu knjiga je odobrena kao sveučilišni udžbenik, pa će moći poslužiti ne samo radiolozima i reumatolozima za vrijeme specijalizacije i kasnijega specijalističkog djelovanja nego i zainteresiranim liječnicima drugih struka koji se u praksi susreću s bolestima organa za kretanje te studentima medicinskog i srodnih fakulteta.

*Dr. sc. Maja Prutki, dr. med.*