

58. Yuan H, Li J, Xin N, Zhao Z, Qin G. Expression of Pdx1 mediates differentiation from mesenchymal stem cells into insulin-producing cells. *Mol Biol Rep* 2010 Mar 21 (Epub ahead of print).
59. Bey E, Duhamel P, Lataillade JJ, de Revel T, Carsin H, Gourmelon P. Treatment of radiation burns with surgery and cell therapy. A report of two cases. *Bull Acad Natl Med* 2007;191(6):971–8.
60. Lataillade JJ, Doucet C, Bey E *i sur*. New approach to radiation burn treatment by dosimetry-guided surgery combined with autologous mesenchymal stem cell therapy. *Regen med* 2007;2(5):785–94.
61. Ma N, Ladilov Y, Kaminski A *i sur*. Umbilical cord blood cell transplantation for myocardial regeneration. *Transplant Proc* 2006;38:771–3.
62. Tan G, Shim W, Gu Y *i sur*. Differential effect of myocardial matrix and integrins on cardiac differentiation of human mesenchymal stem cells. *Differentiation* 2010 Mar 20. (Epub ahead of print)
63. Li Q, Turdi S, Thomas DP, Zhou T, Ren J. Intra-myocardial delivery of mesenchymal stem cells ameliorates left ventricular and cardiomyocyte contractile dysfunction following myocardial infarction. *Toxicol Lett* 2010 Mar 18. (Epub ahead of print)
64. Noort WA, Feye D, Van Den Akker F *i sur*. Mesenchymal stromal cells to treat cardiovascular disease: strategies to improve survival and therapeutic results. *Panminerva Med* 2010 Mar;52(1):27–40.

COCCYGODYNIA: ETIOLOGIJA, PATOGENEZA, KLINIČKE KARAKTERISTIKE, DIJAGNOZA I TERAPIJA

COCCYGODYNIA: ETIOLOGY, PATHOGENESIS, CLINICAL CHARACTERISTICS, DIAGNOSIS AND THERAPY

VJEKOSLAV GRGIĆ*

Deskriptori: Trtična kost – patologija, radiografija; Bol – etiologija, dijagnoza, liječenje

Sažetak. Naziv »coccygodynia« (kokcigodinija) znači bol u području trtične kosti (os coccygis; kokcigis). Zbog intolerancije sjedenja kokcigodinija može značajno narušiti kvalitetu života. Kokcigealni poremećaji koji se mogu manifestirati kokcigodinijom jesu: ozljede (fraktura, sublukcija, luksacija), abnormalna pokretljivost (hipermobilnost, anteriorna i posteriorna sublukcija ili luksacija kokcigisa), degeneracija diska u sakrokocigealnom (SK) i interkokcigealnim (IK) segmentima, kokcigealna spikula (koštana izraslina), osteomijelitis i tumori. Abnormalna pokretljivost kokcigisa, koja se može vidjeti na dinamičkom rendgenogramu (lateralne slike kokcigisa u stojećem i sjedećem položaju), najčešći je patološki nalaz u bolesnika s kokcigodinijom (70% bolesnika). Ona može biti posljedica ozljede te kroničnoga statičkog i dinamičkog preopterećenja kokcigisa (pretilost, prolongirano sjedenje, biciklizam, veslanje, jahanje i dr.). Kokcigealno podrijetlo boli može se potvrditi injekcijama lokalnog anestetika u strukture koje mogu biti izvorište boli (SK disk, prvi IK disk, Waltherov ganglij, mišićna hvatišta oko vrška kokcigisa i dr.). Ekstrakocigealni poremećaji koji se mogu manifestirati kokcigodinijom jesu: pilonidalna cista, perianalni apsces, hemoroidi, bolesti zdjelčnih organa te poremećaji lumbosakralne kralježnice, sakroilijakalnih zglobova, mišića piriformisa i sakruma. U oko 30% bolesnika s kokcigodinijom ne može se otkriti uzrok boli (idiopatska kokcigodinija). Terapija kokcigodinije može biti konzervativna i kirurška (parcijalna ili totalna kokcigektomija). Konzervativna terapija uključuje: mirovanje, medikamentnu terapiju, akupunkturu, jastuk za bolnu trticu, fizikalnu terapiju, manualnu terapiju (masaža i istezanje mišića podizača čmara; mobilizacija kokcigisa) i terapijske intervencije (injekcije lokalnog anestetika i kortikosteroida u bolne strukture; radiofrekventna ablacija kokcigealnih diskova i Waltherova ganglija). Primjenom različitih modaliteta konzervativne terapije, u većine bolesnika s kokcigodinijom postižu se zadovoljavajući rezultati. Kokcigektomija je indicirana u refrakternim slučajevima, ponajprije u bolesnika s abnormalnom pokretljivošću kokcigisa i spikulama koji najbolje reagiraju na kirurški tretman.

Descriptors: Coccyx – pathology, radiography; Pain – etiology, diagnosis, therapy

Summary. The term 'coccygodynia' means the pain in the tailbone area (os coccygis; coccyx). Due to the sitting intolerance, coccygodynia can significantly disturb the quality of life. Coccygeal disorders that could be manifested in coccygodynia are injuries (fracture, subluxation, luxation), abnormal mobility (hypermobility, anterior and posterior subluxation or luxation of the coccyx), disc degeneration at sacrococcygeal (SC) and intercoccygeal (IC) segments, coccygeal spicule (bony excrescence), osteomyelitis and tumors. Abnormal mobility of coccyx, which can be seen on dynamic radiograph (lateral X-rays of the coccyx in the standing and sitting position), is the most common pathological finding in patients with coccygodynia (70% of patients). It can be a result of an injury and chronic static and dynamic overload of the coccyx (obesity, prolonged sitting, bicycling, rowing, riding etc). Coccygeal origin of the pain can be confirmed by injections of the local anesthetic in the structures that can be a source of the pain (SC disc, first IC disc, Walther's ganglion, muscle attachments around the top of the coccyx etc). Extracoccygeal disorders that can be manifested by coccygodynia are: pilonidal cyst, perianal abscess, hemorrhoids, and diseases of pelvic organs as well as disorders of lumbosacral spine, sacroiliac joints, piriformis muscle and sacrum. In 30% of patients with coccygodynia, the cause of pain cannot be found (idiopathic

* Privatna liječnička ordinacija (Vjekoslav Grgić, dr. med.)

Adresa za dopisivanje: Dr. V. Grgić, Privatna liječnička ordinacija, Bosanska 10, 10000 Zagreb, e-mail: vjekoslav.grgic@zg.t-com.hr
Primljeno 29. travnja 2011., prihvaćeno 30. studenoga 2011.

coccygodynia). Therapy for coccygodynia can be conservative and surgical (partial or total coccygectomy). Conservative therapy includes: rest, medicamentous therapy, acupuncture, coccyx cushion, physical therapy, manual therapy (massage and stretching of the levator ani muscle; mobilization of the coccyx) and therapeutic interventions (injections of local anesthetic and corticosteroid in the painful structures; radiofrequency ablation of coccygeal discs and Walther's ganglion). Using different modalities of conservative therapy, satisfactory results are achieved in the majority of patients with coccygodynia. Coccygectomy is indicated in refractory cases, first of all in patients with abnormal mobility of the coccyx and spicules who respond best to surgical treatment.

Liječ Vjesn 2012;134:49–55

Nazivom »coccygodynia« (kokcigodinija) Simpson je 1859. godine označio bol u području trtične kosti (*os coccygis*; kokcigis).¹ U engleskome su govornom području »coccygodynia« i »coccydynia« istoznačnice. Različiti kokcigealni i ekstrakokcigealni poremećaji mogu se manifestirati kokcigodinijom.²⁻³ Bol u području trtične kosti pet je puta češća u žena nego u muškaraca.^{2,9} Zbog nepodnošenja sjedenja kokcigodinija može značajno narušiti kvalitetu života.^{2,3} Cilj je ovoga članka opisati etiologiju, patogenezu, kliničke karakteristike, dijagnozu i terapiju kokcigodinije. U svrhu boljeg razumijevanja mehanizma nastanka kokcigodinije važno je podsjetiti se anatomije i funkcije kokcigisa.

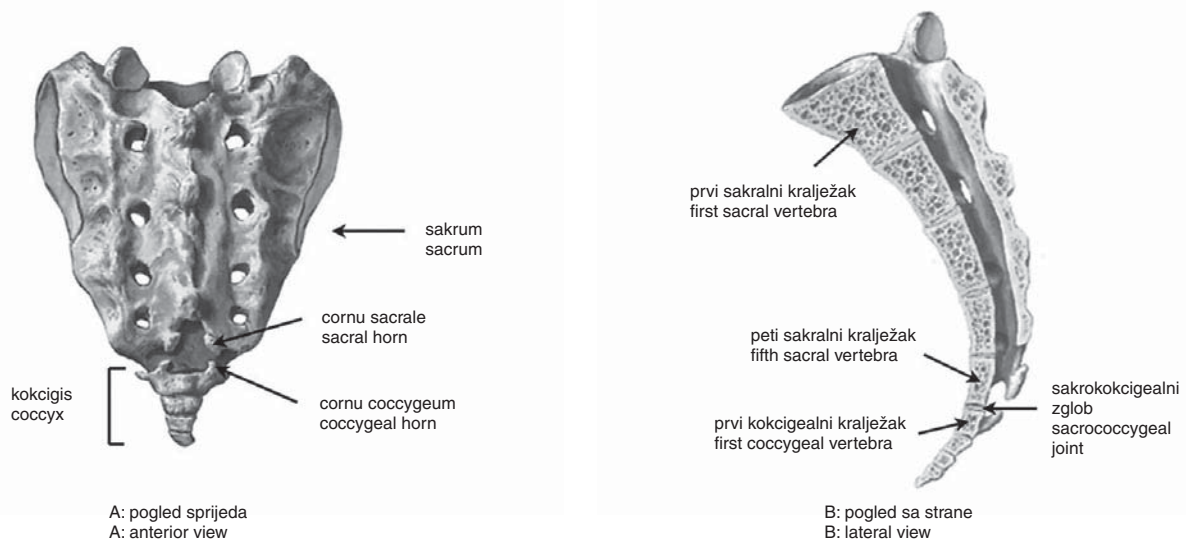
Anatomija kokcigisa

Trtična kost završni je dio kralježničnog stupa (slika 1).^{2,3} Sastoji se od 3 do 5 rudimentarnih kralježaka. Prvi je trtični kralježak najveći, sličan je petom križnom kralješku, ostali trtični kralješci značajno su manji i obično su međusobno spojeni. Prednja površina kokcigisa lagano je konkavna, stražnja površina lagano je konveksna. Trtična kost služi kao hvatište za važne mišiće i ligamente: *m. gluteus maximus*, *m. levator ani*, *m. sphincter ani externus*, *m. coccygeus*, *lig. anococcygeale*, *lig. sacrospinale* i *lig. sacrotuberale*.^{2,3} Kokcigis jednim dijelom podupire rektum.^{2,3} Baza kokcigisa spaja se s vrhom sakruma putem sakrokocigealnog (SK) zgloba.^{2,3} Riječ je o malo pokretnome hrskavičnom zglobu (simfiza).^{2,3} SK zglob (engl. *sacrococcygeal joint/articulation*) sadržava disk sličan diskovima na drugim spinal-

nim razinama.^{2,3} I prva dva interkokcigealna (IK) spoja sadržavaju rudimentarne diskove.^{2,3} Zglobni nastavci prvoga trtičnog kralješka (*cornua coccygea*) spajaju se sa zglobnim nastavcima petoga križnog kralješka (*cornua sacralia*) putem malih sinovijalnih zglobova. SK segment (disk+mali zglobovi) može imati sve karakteristike vertebralnih dinamičkih segmenata.^{2,3} U razini SK segmenta izlaze peti sakralni živac i kokcigealni živac. Oni tvore trtični splet (*plexus coccygeus*).¹⁰ Od trtičnog spleta polaze anokocigealni živci (nn. anococcygei) koji senzibilno inerviraju kokcigealne strukture, kožu između trtice i analnog otvora te kožu iznad kokcigisa.¹⁰ U razini SK segmenta ili prvoga trtičnog kralješka smješten je terminalni simpatički ganglij (*ganglion impar* ili Waltherov ganglij) koji je važan u etiopatogenezi kokcigealne boli.¹¹⁻¹⁴

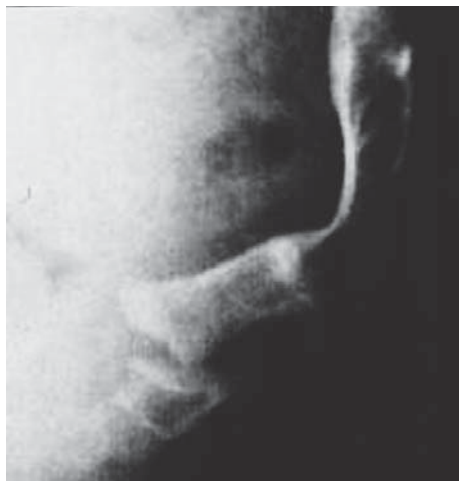Pokretljivost kokcigisa

Kocigis može biti pokretan ili nepokretan, što ovisi o pokretljivosti SK segmenta, kao i prvih dvaju IK segmenata.^{2,3,14-16} Starenjem dolazi do osifikacije SK i IK diskova, što može rezultirati fuzijom SK i IK segmenata s posljednjom nepokretnošću kokcigisa.^{15,16} Nepokretnost kokcigisa ne smatra se abnormalnim nalazom.¹⁴ Postacchini i Massobrio istražili su učestalost fuzije SK i IK segmenata u asimptomatskih osoba te u bolesnika s kokcigodinijom.¹⁵ U skupini asimptomatskih osoba našli su: fuziju SK segmenta u 37% ispitanika, fuziju prvog IK segmenta u 10% ispitanika te fuziju drugoga IK segmenta u 43% ispitanika.¹⁵



Slika 1. Anatomija kokcigisa (A: pogled sprijeda, B: pogled sa strane). Kokcigis se sastoji od 3 do 5 rudimentarnih kralježaka. Baza kokcigisa spaja se s vrhom sakruma putem sakrokocigealnoga simfznog zgloba. Rogovi trtične kosti (*cornua coccygea*) zglobljavaju se s rogovima križne kosti (*cornua sacralia*) putem malih sinovijalnih zglobova. Sakrokocigealni segment, kao i prvi i drugi interkokcigealni segment sadržavaju fibrokartilaginozne diskove.

Figure 1. Anatomy of the coccyx (A: anterior view; B: lateral view). The coccyx consists of three to five rudimentary vertebrae. The base of the coccyx articulates with the sacral apex via sacrococcygeal symphyseal joint. Coccygeal cornua articulate with sacral cornua via small synovial joints. Sacrococcygeal segment as well as the first and the second intercoccygeal segment contain fibrocartilaginous discs.



Slika 2. Stražnja luksacija kokcigisa.
Figure 2. Posterior luxation of the coccyx.

Učestalost fuzije SK segmenta bila je veća u bolesnika s kokcigodinijom (51%) u odnosu prema asimptomatskim osobama (37%), dok je učestalost fuzije prvih dvaju IK segmenata bila slična u obje skupine ispitanika.¹⁵ Fiziološki pokreti kokcigisa jesu fleksija i ekstenzija.^{2,3} Riječ je o pokretima koji se odvijaju tijekom zauzimanja sjedećeg položaja i tijekom ustajanja iz tog položaja.^{2,3} Tijekom zauzimanja sjedećeg položaja kokcigis se normalno flektira u rasponu od 5° do 25°,^{2,3,9,14,17} Dosegnuta fleksija zadržava se tijekom sjedenja.^{9,14,17} Nakon ustajanja iz sjedećeg položaja kokcigis se ponovno vraća u početni položaj (ekstenzija).^{9, 14,17} Kokcigis se pomiče i tijekom akta defekacije.³ Abnormalna pokretljivost kokcigisa podrazumijeva hiperobilnost kokcigisa (fleksija veća od 25° u sjedećem položaju) te anteriornu i posteriornu sublaksaciju ili luksaciju kokcigisa (slika 2).^{2,3,9,14,17} Ako je fleksija kokcigisa manja od 5° u sjedećem položaju, riječ je o nepokretnom kokcigisu.^{2,3,9,14,17} Pokreti kokcigisa mogu se vidjeti na dinamičkom rendgenogramu (vidi: Dijagnoza).^{2,3,9,14,17-19}

Etiologija i patogeneza

Kokcigealni poremećaji

Kokcigealni poremećaji koji se mogu manifestirati kokcigodinijom jesu: ozljede, abnormalna pokretljivost, degeneracija diska u mobilnim segmentima, koštana izraslina na stražnjem dijelu vrška kokcigisa, osteomijelitis i tumori.^{2-4,9,20-23}

Ozljede

Ozljede kokcigisa najčešće su posljedica pada na stražnjicu ili udarca u SK područje. One uključuju kontuziju i frakturu kokcigisa, distenziju, sublaksaciju i luksaciju SK segmenta i/ili IK segmenata te distenziju mišića i ligamenata koji se hvataju za kokcigis.^{2,3,20,21} Ozljede kokcigisa mogu nastati i za vrijeme teškoga vaginalnog porođaja te tijekom kolonoskopije ili analne operacije.^{2,3,24} Samo recentna ozljeda, tj. ozljeda koja se dogodila u intervalu do mjesec dana prije nastupa boli, može se smatrati izravnim uzrokom kokcigodinije.^{3,9} U bolesnika s posttraumatskom kokcigodinijom kokcigis je najčešće hiperobilan ili sublaksiran u posteriornom smjeru.^{2,3,9,25} Anteriorna sublaksacija kokcigisa je rijetka.⁹

Abnormalna pokretljivost kokcigisa

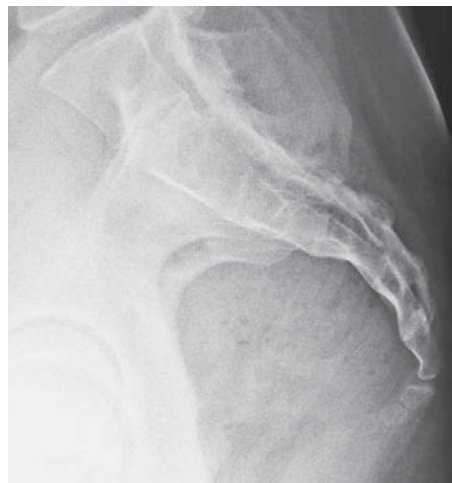Abnormalna pokretljivost kokcigisa, koja može biti posljedica ozljede te kroničnog statičkog i dinamičkog preopterećenja kokcigisa (pretilost, prolongirano sjedenje, biciklizam, veslanje, jahanje i dr.), najčešći je patološki nalaz u bolesnika s kokcigodinijom.^{2,3,9} Maigne i sur. ispitali su pokretljivost kokcigisa u 208 bolesnika s kokcigodinijom.⁹ U 70% bolesnika našli su abnormalnu pokretljivost.⁹ Prekomjerno istežanje mišića i ligamenata koji se hvataju za kokcigis, degeneracija diska u hiperobilnom segmentu i iritacija SK živaca uzroci su kokcigodinije u osoba s abnormalnom pokretljivošću kokcigisa.^{2,3,9,26} Pretilost je rizični faktor za razvoj kokcigodinije.^{2,3,9} Zbog povećane mase gluteusa u pretilih je osoba reducirana fiziološka fleksija kokcigisa tijekom sjedenja, što ima za posljedicu statičko preopterećenje kokcigisa.^{2,3,9} Kronično statičko preopterećenje kokcigisa u pretilih osoba može rezultirati posteriornom sublaksacijom za koju se prije smatralo da je samo posljedica ozljede.^{2,3,9} Statičko i dinamičko preopterećenje kokcigisa u veslača, biciklista i jahača može rezultirati hiperobilnošću ili sublaksacijom kokcigisa s posljedičnom kokcigodinijom.^{2,3,9} Kronično statičko i dinamičko preopterećenje kokcigisa potiče degeneraciju diska u mobilnim segmentima.^{2,3,26}

Degeneracija SK diska i/ili IK diskova

Patohistološkom analizom isječaka kokcigealnih diskova, uzetih nakon kokcigektomije (kirurško odstranjenje kokcigisa) dokazane su degenerativne promjene u kokcigealnim diskovima.²⁶ Putem intradiskalnih injekcija (lokalni anestetik+glukokortikoid) potvrđeno je da SK disk, kao i prvi IK disk, koji su dostupni dijagnostičkim intervencijama, mogu biti izvorište boli.^{2,3,27}

Konfiguracija kokcigisa

Kokcigodinija je češća u osoba s određenom konfiguracijom kokcigisa.^{2,3,15} Temeljem analize lateralnih slika kokcigisa u stojećem položaju Postacchini i Massobrio opisali su četiri konfiguracije kokcigisa: tip I – kokcigis je neznatno zavijen prema naprijed, tip II – kokcigis je umjereno zavijen prema naprijed, tip III – kokcigis je oštro zavijen pre-



Slika 3. CT prikaz kokcigisa: kokcigis je oštro zavijen prema naprijed (tip III).
Figure 3. CT scan of the coccyx: the coccyx is sharply angulated forward (type III).

ma naprijed i tip IV – kokcigis je subluksiran u anteriornom ili posteriorom smjeru.¹⁵ Kokcigodinija je najčešća u osoba s kokcigisom tipa III i tipa IV.^{2,3,9,15} Posteriorna subluksacija kokcigisa češća je u osoba s kokcigisom tipa I, anteriorna subluksacija češća je u osoba s kokcigisom tipa III (slika 3).⁹

Koštana izraslina na vršku kokcigisa

Koštana izraslina na stražnjem dijelu vrška kokcigisa (engl. *coccygeal spicule*; kokcigealna spikula) češće se vidi u osoba s nepokretnim kokcigisom.^{2,3,9} Ona dovodi do razvoja kokcigealnog burzitisa koji se manifestira kokcigodinijom.^{2,3,9} Maigne i sur. našli su spikule u 14,4% bolesnika s kroničnom kokcigodinijom.⁹

Spazam m. levatora ani

Spazam m. levatora ani (mišić podizač čmara), koji može biti posljedica ozljede te statičkog i dinamičkog preopterećenja kokcigisa, može se manifestirati kokcigodinijom.^{2,3,14}

Tumori kokcigisa

U osoba s normalno pokretnim kokcigisom uzrok boli mogu biti benigni i maligni tumori kokcigisa: kordom, hondrosarkom, osteosarkom, glomus tumor, prekocigealna epidermalna cista, karcinoidni tumor.^{4,7,22,23,28,29}

Abnormalna aktivnost Waltherova ganglija

Hiperaktivnost simpatičkih stanica Waltherova ganglija ima važnu ulogu u etiopatogenezi kokcigodinije, što je dokazano dijagnostičkim blokadama Waltherova ganglija (značajno smanjenje ili prestanak boli nakon blokade ganglija).^{12,13}

Ekstrakocigealni poremećaji

Ekstrakocigealni poremećaji koji se mogu manifestirati kokcigodinijom jesu: pilonidalna cista, perianalni apsces, hemoroidi, poremećaji lumbosakralne/LS kralježnice (fasetni sindrom, hernija diska, tumori i dr.), poremećaji sakroilijakalnih/SI zglobova (disfunkcija, sakroileitis, osteoartritis i dr.), poremećaji mišića piriformisa (spazam, skraćanje, hipertrofija, anatomske varijacije i dr.), poremećaji sakruma (tumori, perineuralne sakralne ciste, osteomijelitis, fraktura i dr.) te bolesti zdjelčnih organa (karcinom rektuma, Crohnova bolest, tumori urogenitalnog sustava, endometriozna i dr.).^{2-5,23,30,31} Disfunkcija fasetnih zglobova L4-L5 i L5-S1 (disfunkcija=reverzibilna blokada pokreta), kao i hernija diska u istim segmentima mogu se manifestirati kokcigodinijom i bez manifestne križobolje i/ili ishialgije.^{2,3} Ekstrakocigealni poremećaji mogu biti primaran uzrok kokcigodinije ili pridruženi uzrok boli u bolesnika s abnormalnom pokretljivošću kokcigisa.^{2,3}

Idiopatska kokcigodinija

U oko 30% bolesnika s kokcigodinijom dostupnim se dijagnostičkim pretragama ne mogu otkriti kokcigealni niti ekstrakocigealni uzroci boli.^{2-4,9,18} U bolesnika s idiopatskom kokcigodinijom pokretljivost kokcigisa je normalna.^{2,3,9}

Kliničke karakteristike boli

Bol se obično javlja tijekom sjedenja ili nakon ustajanja iz sjedećeg položaja.^{2,3,9} Bolesnici s kokcigodinijom često sjede s tijelom prignutim prema naprijed što smanjuje

statičko opterećenje kokcigisa i bol.^{2,3} Promjena položaja tijela tijekom sjedenja može smanjiti bol. Bol može nastati naglo (ozljeda kokcigisa) ili postepeno (kronično statičko i dinamičko opterećenje kokcigisa).^{2,3} Stalna bol u području trtične kosti može biti posljedica tumora ili infekcije kokcigisa.^{2,3} Bolesnici s kokcigodinijom mogu imati učestalu potrebu za defekacijom te bol tijekom defekacije. Bol se može javljati ili pojačavati tijekom seksualnog odnosa te za vrijeme menstruacije.³

Dijagnoza

Dijagnoza se postavlja na temelju anamneze, kliničke slike, kliničkog pregleda i radioloških pretraga.^{2,3,9,17,18} Kokcigealno podrijetlo boli može se potvrditi injekcijama lokalnog anestetika u strukture koje mogu biti izvorište boli (dijagnostičke intervencije).^{2,3,13}

Anamneza

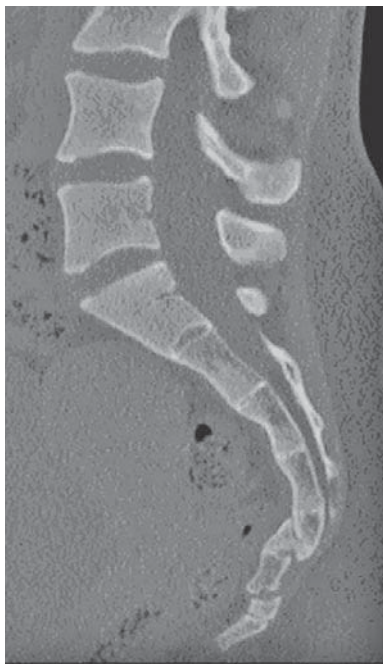Važni podaci iz anamneze jesu: lokalizacija i karakteristike boli, karakteristike radnog mjesta (prolongirano sjedenje), sportske aktivnosti, prethodne ozljede i porodaji, dijagnostičke i terapijske intervencije na debelom crijevu (kolonoskopija, analna operacija).^{2,3,9} Valja obratiti pozornost i na prisutnost drugih simptoma koji mogu upućivati na ekstrakocigealno podrijetlo boli: krv u stolici, gubitak na težini, križobolja, urinarna ili fekalna inkontinencija, zdjelčne boli, seksualna disfunkcija i dr.^{2,3}

Klinički pregled

Klinički pregled uključuje inspekciju SK područja, vanjsku i rektalnu palpaciju kokcigisa te ispitivanje pokretljivosti kokcigisa.^{2,3} Inspekcijom se mogu otkriti lokalni poremećaji koji se mogu manifestirati kokcigodinijom: vanjski hemoroidi, fistula, perianalni apsces, pilonidalna cista.^{2,3} Koža iznad kokcigealne spikule može biti jače pigmentirana.^{2,3} Vanjskom palpacijom mogu se otkriti bolno osjetljiva kožna područja iznad kokcigisa i spikule.^{2,3} Rektalnom palpacijom mogu se otkriti tumorske tvorbe na prednjoj površini kokcigisa i spazam mišića podizača čmara.^{2,3} U bolesnika sa spastičnim podizačem čmara ispitivač osjeća otpor kada približava kažiprst kokcigisu.¹⁴ Pokreti kokcigisa ispituju se u bočnom položaju bolesnika ili u položaju na trbuhu. Ispitivač obuhvati kokcigis između palca s vanjske strane i kažiprsta s rektalne strane. Potom pomiče kokcigis prema naprijed i natrag te procjenjuje amplitudu pokreta.² Bolna reakcija na pokrete upućuje na kokcigealno podrijetlo boli.^{2,14}

Radiološke pretrage

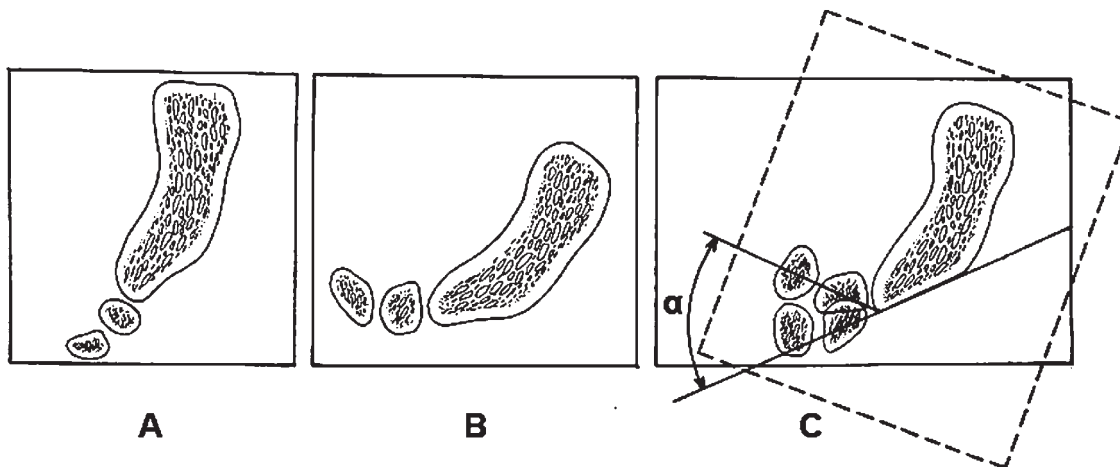
Radiološke pretrage uključuju anteroposteriornu sliku kokcigisa u stojećem položaju, lateralne slike kokcigisa u stojećem i sjedećem položaju (dinamički rendgenogram), CT i MR.^{2,3,9,17-19} U većine bolesnika s kokcigodinijom standardni rendgenogram (anteroposteriorna i lateralna slika u stojećem položaju), CT i MR ne otkrivaju abnormalnosti kokcigisa.^{2,3} Naime, standardni rendgenogram i sofisticirane slikovne metode prikaza struktura kokcigisa (MR, CT) otkrivaju morfološke promjene kokcigisa (fraktura, dislokacija, tumori, upalne promjene, degenerativne promjene, abnormalna zakrivljenost, spikule; slika 4), no ne daju nikakve podatke o pokretljivosti.^{2,3} Budući da je abnormalna pokretljivost kokcigisa najčešći patološki nalaz u bolesnika s kokcigodinijom, u postupku otkrivanja uzroka boli svakako treba učiniti dinamički rendgenogram.^{9,17-19}



Slika 4. Fraktura sakruma i kokcigisa (CT prikaz).
Figure 4. Fracture of sacrum and coccyx (CT scan).

Dinamički rendgenogram

Dinamički rendgenogram, koji su u dijagnostiku kokcigodinije uveli francuski autori, uključuje lateralne slike kokcigisa u stojećem i sjedećem položaju bolesnika (slika 5).^{9,17-19} Lateralne slike trebaju obuhvatiti ne samo kokcigis nego i sakrum, kao i lumbosakralni segment.^{9,17-19} Lateralnu sliku kokcigisa u sjedećem položaju treba učiniti tek nakon što je kokcigis dosegnuo maksimalnu fleksiju ili određeni patološki položaj, tj. nakon 5–10 minuta boravka bolesnika u sjedećem položaju. Postavljanjem lateralnih slika kokcigisa u stojećem i sjedećem položaju jedne preko druge (važno je postaviti slike tako da se preklapaju projekcije sakruma) može se izmjeriti kut fleksije kokcigisa.^{2,17-19}



Slika 5. Dinamička radiografija (shematski prikaz). A. Lateralni rendgenogram u stojećem položaju, B. Lateralni rendgenogram u sjedećem položaju, C. Preklapanje dvaju lateralnih rendgenograma; kut α = pokretljivost kokcigisa (prema Maigneu).
Figure 5. Dynamic radiography (schematic diagram). A. Lateral radiograph in standing position, B. Lateral radiograph in sitting position, C. Superposition of the two lateral radiographs; angle α = coccygeal mobility (according to Maigne).

Dijagnostičke intervencije

Na temelju kliničkog pregleda i radioloških pretraga donosi se prosudba o mogućem izvorištu boli (hipermobilni segment, degenerirani disk, kokcigealna spikula, hvatišta mišića i ligamenata oko vrška kokcigisa).^{2,3} Lokalni anestetik injicira se pod kontrolom fluoroskopa u anatomsku strukturu za koju se sumnja da je izvorište boli.^{2,3} Značajno smanjenje (>80%) ili potpuni prestanak boli nakon injekcije lokalnog anestetika u određenu anatomsku strukturu upućuju na zaključak da je anestezirana struktura izvorište boli. Ako se dostupnim dijagnostičkim pretragama ne mogu otkriti kokcigealni uzroci boli, valja obratiti pozornost na ekstrakokcigealne poremećaje koji se mogu manifestirati kokcigodinijom (ginekološki pregled, urološki pregled, rektoskopija, kolonoskopija, fizijatrijski pregled LS kralježnice i SI zglobova, manualni funkcijski pregled fasetnih zglobova LS kralježnice i SI zglobova, palpacija mišića piriformisa, klinički testovi za piriformisni sindrom i dr.).^{2-4,32-34}

Terapija

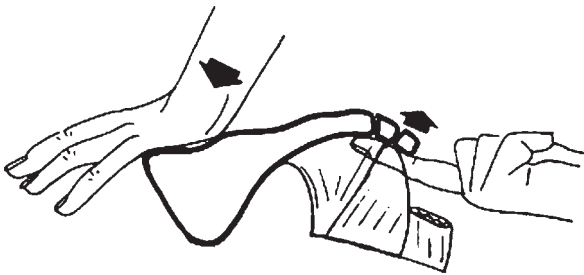
Terapija kokcigodinije može biti konzervativna i kirurška (kokcigektomija).^{2-5,14,35} Konzervativna terapija uključuje: medikamentnu terapiju (nesteroidni antireumatici), mirovanje (fraktura, luksacija), jastuk za bolnu trticu (slika 6), izbjegavanje duljeg sjedenja, akupunkturu, fizikalnu terapiju (tople kupelji, TENS, dijatermija), manualnu terapiju i terapijske intervencije.^{2-5,14,36} Ako se uobičajenom terapijom (nesteroidni antireumatici, tople kupelji, TENS, jastuk za bolnu trticu, akupunktura) ne postizu zadovoljavajući rezultati, indicirana je primjena manualne terapije i lokalnih injekcija.^{2-4,14}

Manualna terapija

Primjenjuju se tri oblika manualne terapije: 1. masaža m. levatora ani, 2. istezanje m. levatora ani i 3. mobilizacija kokcigisa.^{2-4,14} Sve tri manualne tehnike izvode se rektalnim putem.¹⁴ Primjenom manualne terapije Maigne i Chatellier postigli su značajno smanjenje boli (>60%) u 25,7% bolesnika. U 24,3% bolesnika postignuti učinak zadržao se dvije godine.¹⁴ Na manualnu terapiju najbolje reagiraju bolesnici



Slika 6. Jastuk za bolnu trticu.
Figure 6. Coccyx cushion.



Slika 7. Mobilizacija kokcigisa prema Maigneu.
Figure 7. Mobilization of the coccyx according to Maigne.

s normalnom pokretljivošću kokcigisa (43%). Rezultati su slabiji u bolesnika s abnormalnom pokretljivošću kokcigisa (subluksacija: 22,2%; hiperobilnost: 25%) te u bolesnika s nepokretnim kokcigisom (16%).^{2,3,14} Primjenjuju se obično 3 do 4 tretmana u intervalima od 2 do 3 dana. Učinkovitost manualne terapije može se objasniti relaksacijom spastičnog podizača čmara.¹⁴

Mobilizacija kokcigisa prema Maigneu (slika 7)

Bolesnik leži na trbuhu.¹⁴ Terapeut uvuče kažiprst desne ruke u rektum i uspostavi kontakt s kokcigisom. Korijen dlana lijeve ruke postavi na gornji dio sakruma. Kažiprstom lagano nategne kokcigis u dorzalnom smjeru i zadrži dosegnuti nateg. Potom izvrši pritisak korijenom dlana lijeve ruke na sakrum i na taj način dovede kokcigis u stanje hiperekstenzije. Nakon 30 sekundi popusti pritisak na sakrum. Postupak ponovi nakon 10 do 20 sekundi. Ovom tehnikom mobilizira se kokcigis i istodobno isteže m. levator ani. U jednom tretmanu kokcigis se mobilizira 3 do 5 puta. Obično se primjenjuju 3 do 4 tretmana u razmacima od nekoliko dana.¹⁴

Terapijske intervencije

Terapijske intervencije izvode se u bolesnika koji dobro reagiraju na dijagnostičku blokadu.^{2-4,12,13,37} One uključuju injekcije lokalnog anestetika i kortikosteroida u bolne strukture (hvatišta mišića i ligamenata oko vrška kokcigisa; hiperobilni segment; degenerirani SK disk i/ili prvi IK disk; Waltherov ganglij) te radiofrekventnu ablaciju kokcigealnih diskova i Waltherova ganglija.^{2-5,11,12,36-38} Terapijske intervencije izvode se ambulantno pod kontrolom fluoroskopa ili CT-a.^{2,3,11,12} Transsakrokocigealna blokada Waltherova ganglija (gangliju se pristupa odostraga kroz SK segment) tehnički je izvodiva, sigurna i učinkovita metoda liječenja kokcigodinije.^{12,13} U slučaju recidiva boli ponovne blokade daju

dobre rezultate.^{2,3,12,13} Komplikacije lokalnih injekcija su rijetke (bol i krvarenje na mjestu uboda igle, infekcija).^{3,12} Rezultati radiofrekventne termokoagulacije Waltherova ganglija, indicirane u bolesnika koji dobro reagiraju na terapijske blokade, vrlo su dobri i dugotrajni.^{12,13} Aplikacijom lokalnog anestetika i glukokortikoida oko vrška kokcigisa Wray i sur. postigli su dobar rezultat u 59% bolesnika.³⁷ U slučaju perzistirajuće boli preporučuju ponoviti injekciju i potom izvršiti mobilizaciju kokcigisa putem rektuma u općoj anesteziji. Mobilizacija se izvodi u bočnom položaju bolesnika. Kokcigis, koji se obuhvati između palca izvana i kažiprsta s rektalne strane, mobilizira se prema naprijed i natrag oko jednu minutu.³⁷ Kombiniranom terapijom postiže se dugotrajn rezultat u 85% bolesnika.³⁷

Kokcigektomija

U refrakternim slučajevima indicirana je parcijalna ili totalna kokcigektomija (kirurško odstranjenje mobilnog dijela ili cijeloga kokcigisa), ponajprije u bolesnika s abnormalnom pokretljivošću kokcigisa i spikulama koji najbolje reagiraju na kirurški tretman.^{3-5,38,39} Dobri rezultati postižu se u 60–91% bolesnika.^{3,4,39} Rezultati kokcigektomije u bolesnika s idiopatskom kokcigodinijom manje su predvidivi.²⁻⁴ Kokcigektomija je indicirana i u bolesnika s tumorima kokcigisa.^{2,3,7} Najčešće postoperativne komplikacije jesu infekcija i dehiscencija rane.^{2-4,25} Neki autori ne preporučuju kokcigektomiju zbog nesigurnih rezultata i mogućih teških komplikacija (fekalna inkontinencija uzrokovana ozljedom rektuma, analnog sfinktera i podizača čmara).^{5,40} Prije kokcigektomije važno je prepoznati ekstrakocigealne poremećaje koji se mogu manifestirati kokcigodinijom budući da se odgovarajućom terapijom ekstrakocigealnih poremećaja nerijetko postiže regresija prenesene boli u području trtice (primjerice, regresija kokcigodinije nakon diskektomije u segmentima L4-S1).^{2,3}

Zaključci

Abnormalna pokretljivost kokcigisa, koja može biti posljedica ozljede te kroničnoga statičkog i dinamičkog preopterećenja kokcigisa, najčešći je patološki nalaz u bolesnika s kokcigodinijom. Budući da se pokretljivost kokcigisa može vidjeti samo na dinamičkom rendgenogramu, postranično snimanje kokcigisa u stojećem i sjedećem položaju bolesnika trebalo bi uvrstiti u dijagnostički algoritam za kokcigodiniju. Primjenom različitih modaliteta konzervativne terapije u većine bolesnika s kokcigodinijom postižu se zadovoljavajući rezultati. Kokcigektomija je indicirana u refrakternim slučajevima, ponajprije u bolesnika s abnormalnom pokretljivošću kokcigisa i spikulama koji najbolje reagiraju na kirurški tretman.

LITERATURA

1. Simpson JY. Coccygodynia and diseases and deformities of the coccyx. *Med Times Gaz* 1859;1:1–7.
2. Fogel GR, Cunningham PY, Esses SI. Coccygodynia: evaluation and management. *J Am Acad Orthop Surg* 2004;12:49–54.
3. Patel R, Appannagari A, Whang PG. Coccydymia. *Curr Rev Musculoskelet Med* 2008;1(3–4):223–6.
4. Zayer M. Coccygodynia. *Ulster Med J* 1996;65(1):58–60.
5. Patijn J, Janssen M, Hayek S, Mekhail N, Van Zundert J, van Kleef M. Coccygodynia. *Pain Pract* 2010;10(6):554–9.
6. Tekin L, Yilmaz B, Alaca R, Ozçakar L, Dinçer K. Coccyx fractures in patients with spinal cord injury. *Eur J Phys Rehabil Med* 2010;46(1):43–6.
7. Duncan L, Halverson J, DeSchryver-Kecskemeti K. Glomus tumor of the coccyx. A curable cause of coccygodynia. *Arch Pathol Lab Med* 1991;115(1):78–80.

8. *Dehaine V, Wechsler B, Ziza JM i sur.* Coccygodynia disclosing Tarlov's cysts. *Rev Med Interne* 1990;11(4):280–4.
9. *Maigne JY, Doursounian L, Chatellier G.* Causes and mechanisms of common coccydynia: role of body mass index and coccygeal trauma. *Spine* 2000;25:3072–9.
10. *Kahle W.* Živčani sustav i osjetila, 4. izd. Zagreb: Medicinska naklada; 1996, str. 90–1.
11. *Demircay E, Kabatas S, Cansever T, Yilmaz C, Tuncay C, Altinors N.* Radiofrequency thermocoagulation of ganglion impar in the management of coccydynia: preliminary results. *Turk Neurosurg* 2010;20(3):328–33.
12. *Toshniwal GR, Dureja GP, Prashanth SM.* Transsacrococcygeal approach to ganglion impar block for management of chronic perineal pain: a prospective observational study. *Pain Phys* 2007;10(5):661–6.
13. *Datir A, Connell D.* CT-guided injection for ganglion impar blockade: a radiological approach to the management of coccydynia. *Clin Radiol* 2010;65(1):21–5.
14. *Maigne JY, Chatellier G.* Comparison of three manual coccydynia treatments. *Spine* 2001;26(20):479–84.
15. *Postacchini F, Massobrio M.* Idiopathic coccygodynia. Analysis of fifty-one operative cases and a radiographic study of the normal coccyx. *J Bone Joint Surg Am* 1983;65(8):1116–24.
16. *Saluja PG.* The incidence of ossification of the sacrococcygeal joint. *J Anat* 1988;156:11–5.
17. *Maigne JY, Tamalet B.* Standardized radiologic protocol for the study of common coccygodynia and characteristics of the lesions observed in the sitting position. *Spine* 1996;21:2588–93.
18. *Maigne JY, Guedj S, Straus C.* Idiopathic coccygodynia: lateral roentgenograms in the sitting position and coccygeal discography. *Spine* 1994;19:930–4.
19. *Maigne JY, Guedj S, Fautrel B.* Coccygodynia: value of dynamic lateral x-ray films in sitting position. *Rev Rhum Mal Osteoartic* 1992;59(11):728–31.
20. *Traub S, Glaser J, Manino B.* Coccygectomy for the treatment of therapy-resistant coccygodynia. *J Surg Orthop Adv* 2009;18(3):147–9.
21. *Mouhsine E, Garofalo R, Chevalley F i sur.* Posttraumatic coccygeal instability. *Spine J* 2006;6(5):544–9.
22. *Krasin E, Nirkin A, Issakov J, Rabau M, Meller I.* Carcinoid tumor of the coccyx: case report and review of the literature. *Spine* 2001;26(19):2165–7.
23. *Jeys L, Gibbins R, Evans G, Grimer R.* Sacral chordoma: a diagnosis not to be sat on? *Int Orthop* 2008;32(2):269–72.
24. *Kaushal R, Bhanot A, Luthra S, Gupta PN, Sharma RB.* Intrapartum coccygeal fracture, a cause for postpartum coccydynia: a case report. *J Surg Orthop Adv* 2005;14(3):136–7.
25. *Doursounian L, Maigne JY, Faure F, Chatellier G.* Coccygectomy for instability of the coccyx. *Int Orthop* 2004;28(3):176–9.
26. *Brusko AT, Nosov AT, Shevchuk AV.* Morphofunctional changes of coccyx area in posttraumatic coccygodynia. *Fiziol Zh* 2004;50(6):114–7.
27. *Scemama P, Shaparin N, Kaufman A, Dua S.* Radiofrequency ablation within the first intercoccygeal disk for coccygodynia: A case report. *Pain Pract* 2010 Nov 18. (Epub ahead of print)
28. *Jaiswal A, Shetty AP, Rajasekaran S.* Precoccygeal epidermal inclusion cyst presenting as coccygodynia. *Singapore Med J* 2008;49(8):212–4.
29. *Ugliarolo AD, Beebe KS, Hameed M, Benevenia J.* A rare case of intraosseous benign notochordal cell tumor of the coccyx. *Orthopedics* 2009;32(6):445.
30. *Ziegler DK, Batmitzky S.* Coccygodynia caused by perineural cyst. *Neurol* 1984;34(6):829–30.
31. *Lath R, Rajshekhar V, Chacko G.* Sacral haemangioma as a cause of coccydynia. *Neuroradiol* 1998;40(8):524–6.
32. *Jajić I.* Fizijatrijsko-reumatološka propedeutika. Zagreb: Medicinska naklada; 1994, str. 125–81.
33. *Grgić V.* Manualna medicina. U: Bobinac-Georgievski A, ur. Fizikalna medicina i rehabilitacija u Hrvatskoj. Zagreb: Naklada Fran; 2000, str. 235–76.
34. *Barak-Smešny D.* Manualna medicina. U: Jajić I, Jajić Z i sur., ur. Fizikalna i rehabilitacijska medicina. Zagreb: Medicinska naklada; 2008, str. 263–310.
35. *Pennekamp PH, Kraft CN, Stütz A, Wallny T, Schmitt O, Diedrich O.* Coccygectomy for coccygodynia: does pathogenesis matter? *J Trauma* 2005;59(6):1414–9.
36. *Finsen V.* Corticosteroid injection for coccygodynia. *Tidsskr Nor Lægeforen* 2001;121(24):2832–3.
37. *Wray C, Easom S, Hoskinson J.* Coccydynia: aetiology and treatment. *J Bone Joint Surg Br* 1991;73:335–8.
38. *Wood KB, Mehbod AA.* Operative treatment for coccygodynia. *J Spinal Disord Tech* 2004;17(6):511–5.
39. *Trollegaard AM, Aarby NS, Hellberg S.* Coccygectomy: an effective treatment option for chronic coccydynia: retrospective results in 41 consecutive patients. *J Bone Joint Surg Br* 2010;92(2):242–5.
40. *Karadimas EJ, Trypsiannis G, Giannoudis PV.* Surgical treatment of coccygodynia: an analytic review of the literature. *Eur Spine J* 2010; Nov 3. (Epub ahead of print)



Vijesti News

European Society of Pathology
Academy of Medical Sciences of Croatia
Institute for Clinical Medical Research of Clinical Hospital Center Sestre Milosrdnice, Zagreb
Veterinary Faculty, Zagreb

23rd LJUDEVIT JURAK INTERNATIONAL SYMPOSIUM ON COMPARATIVE PATHOLOGY

MAIN TOPIC

PATHOLOGY OF LYMPH NODES AND SPLEEN



**June 1 – 2, 2012
ZAGREB, CROATIA**

<http://www.mef.hr/Jurak/symposium.htm>