

## **HOLT-ORAMOV SINDROM – VAŽNOST RANE DIJAGNOZE I MULTIDISCIPLINARNOG PRISTUPA. PRIKAZ BOLESNIKA**

### **HOLT-ORAM SYNDROME – THE IMPORTANCE OF EARLY DIAGNOSIS AND INTERDISCIPLINARY APPROACH. A CASE REPORT**

ZORA ZAKANJ\*

**Deskriptori:** Višestruke anomalije – dijagnoza; Prirodne srčane greške – dijagnoza; Srčani defekti atrijskog septuma – dijagnoza; Deformacije gornjeg ekstremiteta, prirodne – dijagnoza; Palac – anomalije

**Sažetak.** Opisujemo kliničku sliku u muškog novorođenčeta s nedostatkom palca šake i hipoplastičnom podlakticom te s defektom interatrijskog septuma tipa sekundum (ASD II). Dijete nema drugih koštanih anomalija niti dismorfije lica. Morfologija mozga je uredna. Od srčanih abnormalnosti ima i otvoreni arterijski kanal, bez abnormalnosti u EKG zapisu. Nalaz kompletne krvne slike je uredan. U spektru nasljednih bolesti iz grupe »srce-šaka« klinička slika u našeg pacijenta uklapa se u Holt-Oramov sindrom (HOS). Uloga je neonatologa da u slučaju anomalija palca šake ili gornjih udova posumnja i na moguću srčanu grješku i da roditelje uputi na pravodobnu, interdisciplinarnu skrb za takvo dijete.

**Descriptors:** Abnormalities, multiple – diagnosis; Heart defects, congenital – diagnosis; Heart septal defects, atrial – diagnosis; Upper extremity deformities, congenital – diagnosis; Thumb – abnormalities

**Summary.** We describe clinical presentation in a male newborn baby who presented with thumb aplasia, forearm hypoplasia and secundum atrial septal defect (ASD II). The child has no other bone anomalies or facial dysmorphism. The ultrasound morphology of the brain is normal. He has patent ductus arteriosus, without abnormalities in the ECG record. Complete blood count (CBC) is normal. In the spectrum of hereditary diseases from the group »heart-hand«, clinical presentation in our patient corresponds to Holt-Oram syndrome (HOS). The role of the neonatologist in case of anomalies of the thumb or upper limb, is to exclude possible heart failure and instruct parents about timely, interdisciplinary care for the child.

Liječ Vjesn 2012;134:12–14

Holt-Oramov sindrom (HOS) rijetka je, autosomno dominantna bolest s potpunom penetracijom, a očituje se u jednom na 100.000 živorođene djece, neovisno o rasi i spolu.<sup>1</sup> Iako rijedak, ovaj je sindrom jedan od najčešćih sindroma »srce-šaka«. Do sada je u literaturi objavljeno oko 350 kliničkih prikaza navedenog sindroma, koji variraju u široku rasponu kliničkih manifestacija zbog svoje vrlo šarolike kliničke ekspresije.<sup>2</sup>

Prikazom ovog bolesnika, u kojega je postavljena sumnja na HOS odmah nakon rođenja, cilj je upozoriti na ulogu neonatologa u prepoznavanju rijetkih bolesti koje je moguće dijagnosticirati već u novorođenačkoj dobi.

#### **Prikaz bolesnika**

Naš je bolesnik muško novorođenče, rođeno iz druge kontrolirane trudnoće, tijekom koje je majka hospitalizirana u 24. tjednu zbog insuficijencije ušća maternice pa je provedena stimulacija sazrijevanja fetalnih pluća deksametazonom. Porodaj je dovršen u 39. tjednu trudnoće prirodnim putem u stavu zatkom. Obiteljska anamneza nije opterećena nasljednim bolestima, koštanim deformitetima, iznenadnom smrću niti srčanim bolestima. Oba su roditelja mladi i zdravi, kao i starije dijete.

Porodajna masa djeteta iznosila je 2950 grama (10–25. centila), porodajna duljina 49 centimetara (10–25. centila), a opseg glave 34,5 cm (25–50. centila). Nakon rođenja dijete je bilo vitalno, uz Apgarinu ocjenu 9/10. Odmah nakon

rođenja uočen je nedostatak palca lijeve šake (slika 1). Radiološki je potvrđena aplazija palca lijeve šake i prve metakarpalne kosti (slika 2). Rendgenskom snimkom prikazano je i objektivizirano skraćeno kostiju lijeve podlaktice čija je duljina 6,5 cm, za razliku od desne podlaktice koja je 2 cm dulja. Klinički, a ni radiološki, u svog pacijenta nismo dokazali druge koštane deformacije. Novorođenče je imalo kratak frenulum jezika koji je incidiran.

Dijete je tijekom boravka u rodilištu bilo eupnoično i eukardno, regularne srčane akcije. EKG zapis bio je uredan. Ehokardiografijom su utvrđeni primjeren položaj i veličina srca, kao i uredan utok sistemskih i plućnih vena. Učinjenim ultrazvučnim pregledom srca dvodimenzionalno, u interatrijskom septumu prikazuje se prekid kontinuiteta, veličine 9–9,5 mm (slika 3), uz lijevo-desni protok brzine 1,2 m/s. Otvoren je arterijski duktus veličine 3,5 mm, uz lijevo-desni protok, brzine 3,2 m/s (gradijent 46 mmHg). Nije bilo znakovna povišenja tlaka u plućima.

Ultrazvučni prikaz ostalih organa (mozak, trbuh, kukovi) bio je u granicama normale. Svi učinjeni biokemijski nalazi bili su u granicama normale. U tri je navrata uziman uzorak za kompletnu krvnu sliku koja je pokazivala normalne vri-

\* **Klinika za pedijatriju, KBC »Sestre milosrdnice«** (prof. dr. sc. Zora Zakanj, dr. med.)

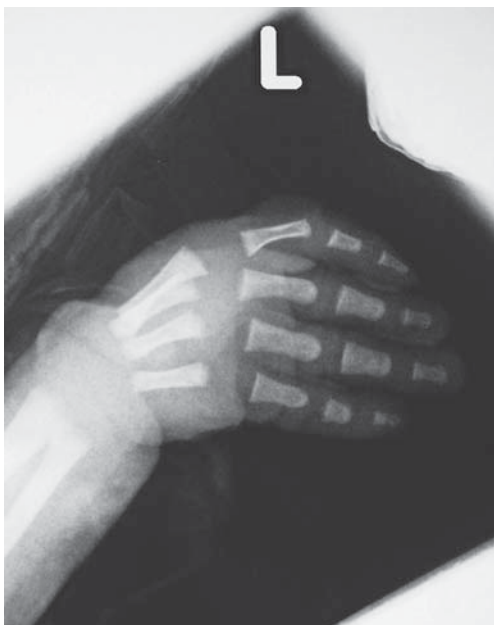Adresa za dopisivanje: Prof. dr. sc. Z. Zakanj, Klinika za pedijatriju, KBC »Sestre milosrdnice«, Vinogradska 19, 10000 Zagreb

Primljeno 28. rujna 2011., prihvaćeno 31. listopada 2012.



Slika 1. Nedostatak palca šake u muškog novorođenčeta s kliničkom slikom Holt-Oramova sindroma

Figure 1. Thumb aplasia in a male newborn with Holt-Oram clinical presentation



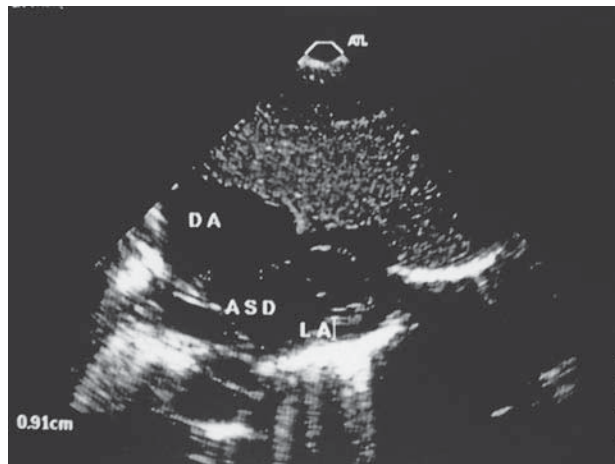
Slika 2. Radiološki prikaz aplazije palca lijeve šake i hipoplazije prve metakarpalne kosti

Figure 2. Radiograph the aplasia of the left hand thumb and hypoplasia of the first metacarpal bone

jednosti svih krvnih stanica, kao i urednu raspodjelu bijelih krvnih stanica u diferencijalnoj krvnoj slici.

Zaključno možemo reći da smo u muškog novorođenčeta bez perinatalnih čimbenika rizika i s urednom obiteljskom anamnezom, na osnovi kliničkih simptoma (nedostatak palca šake i hipoplazija podlaktice), posumnjali na moguću povezanost s prirodnim srčanim grješcima. Ultrazvučnim pregledom dokazali smo ASD II, što nas je uputilo da je vjerojatno riječ o Holt-Oramovu sindromu.

U diferencijalnoj dijagnozi razmatrali smo mogućnost drugih entiteta u okviru sindroma »srce-šaka«, Polandov sindrom, kao i sindrom »trombocitopenija-aplazija radijusa« (TAR), ali ih klinički, elektrofiziološki, a ni hematološki nismo potvrdili. Očekujemo rezultate genske analize.



Slika 3. Atrijski septalni defekt u muškog novorođenčeta s kliničkom slikom Holt-Oramova sindroma

Figure 3. Atrial septal defect in the male newborn with Holt-Oram clinical syndrome

### Rasprava

U literaturi se pod pojmom HOS-a najčešće mogu naći izrazi atriodigitalna displazija i sindrom »srce-šaka«. Riječ je o blažim do srednje teškim prirodnim srčanim grješcima koje su udružene s abnormalnostima gornjih udova.

Uz više stotina publiciranih radova o ovome sindromu ističe se prvi opis Mary Clayton Holt i Samuela Orama 1960. godine. Oni su u četiri generacije iste obitelji dijagnosticirali defekt interatrijskog septuma udružen s »prirodnim anomalijama palca koji su u istoj ravni s ostalim prstima i s terminalnom falangom koja je zakrivljena prema unutra«. <sup>3</sup> Ovaj sindrom u našoj literaturi opisali su Zergollern i suradnici 1979. godine. <sup>4</sup>

Udruženost srčanih grješaka s drugim ekstrakardijalnim anomalijama, pa tako i HOS-om, u našoj je zemlji slična i usporediva s rezultatima sličnih studija u svijetu. <sup>5</sup>

Nepravilan i/ili nepotpun embrionalni razvoj središnje linije (npr. aplazija, hipoplazija, fuzija, razvojne anomalije) uzrokuje vrlo šarolik fenotipski spektar i skeletalnih anomalija i prirodnih srčanih grješaka. <sup>6</sup>

Bolest nastaje zbog mutacije transkripcijskog faktora TBX5, važnog za razvoj srca i gornjih udova. Odgovorni gen lociran je na dugačkom kraku 12. kromosoma, uz do sada opisane 34 mutacije. <sup>7</sup> Skupina T-box-gena ima ključnu ulogu u ljudskom embrionalnom razvoju, posebno u diferencijaciji stražnjeg mezoderma, aksijalnom razvoju i kontroli pravilne migracije ranih embrionalnih stanica. Čak u 40% slučajeva HOS-a riječ je o novim mutacijama. <sup>8</sup>

Genotipizacija TBX5 pokazuje visoku osjetljivost i specifičnost za HOS, uz obaveznu korelaciju s kliničkom slikom bolesti. Mutacije ovoga gena uzrokuju prijevremeni prekid kodona s posljedičnom sintezom kraćeg proteinskog lanca, <sup>9</sup> zbog čega nastaju srčane i skeletne anomalije tipične za poremećaje transkripcijskih čimbenika vezanih uz T-box-porodicu gena. <sup>10</sup> Dosadašnja istraživanja nisu pokazala utjecaj vanjskih čimbenika na pojavu ove bolesti. <sup>11</sup>

Bez obzira na varijabilnost kliničke slike, uvijek su zahvaćeni gornji udovi, zbog toga što mutirani gen utječe na embrionalni razvoj u 4. i 5. tjednu trudnoće, kada donji udovi još nisu diferencirani. <sup>12</sup>

Anomalije mogu biti jednostrane i obostrane, simetrične i asimetrične. Ljevostrane se prezentiraju obično težom kli-

ničkom slikom. Najčešće zahvaćaju palčanu kost (u 84% slučajeva), kosti karpusa i kosti tenara. Navedene kosti mogu biti aplastične, hipoplastične, spojene ili na bilo koji način bizarno promijenjene.<sup>13</sup> Gornji ekstremiteti mogu biti do te mjere promijenjeni da nalikuju fokomeliji pa se ovaj sindrom u nekim opisima spominje kao pseudotalidomidski sindrom.<sup>14</sup>

Skeletni simptomi mogu biti i klinički sasvim beznačajni pa se katkad otkriju slučajnim radiološkim nalazom u kasnijoj životnoj dobi.<sup>15</sup> Garavelli i suradnici opisali su koštane promjene donjih udova u pacijenta s HOS-om (hipoplazija srednjih i distalnih falanga 2, 3. i 4. prsta na stopalu), uz prisutne abnormalnosti palca i atrijski septalni defekt tipa sekundum.<sup>16</sup>

Naš pacijent ima anomaliju samo lijeve strane gornjih udova, tj. šake i podlaktice, bez drugih koštanih anomalija za kojima smo tragali i koje se opisuju u literaturi (hipoplazija donje čeljusti, skolioza, abnormalna rebra, kratka ključna kost, anomalije lopatice i prsne kosti).

Oko 75% pacijenata s HOS-om ima neku od prirodnih srčanih grješaka, s dominacijom ASD II,<sup>17</sup> što se pokazalo i u našem slučaju. Međutim mogu se javiti i sve ostale srčane grješke s različitim težinom kliničke slike koja nije u korelaciji s fenotipom anomalija gornjih udova.<sup>18</sup>

U prvom opisu bolesti autorâ Mary Holt i S. Orama, smetnje provođenja opisuju se kao »bizarna atrijska aritmija«. Od tada do danas opisano je više vrsta smetnja provođenja u pacijenata s HOS-om, u kojih se uglavnom nađu i anatomske promjene na srcu.<sup>19</sup>

Uz HOS se opisuju neke anomalije velikih krvnih žila, prije svega njihova hipoplazija, najčešće gornje i donje šuplje vene i koronarnih arterija, a rjeđe koarktacija aorte i hipoplazija aorte.<sup>20,21</sup> Anomalije razvoja pluća mogu varirati od vrlo blagih pa sve do ageneze pluća<sup>22</sup> i respiratorne insuficijencije.<sup>23</sup> Frota Filho i suradnici opisuju pojavu izolirane eozinofilije u dvoje pacijenta s HOS-om iz iste obitelji, s mogućnosti da je njihovo opažanje slučajno, ali se njihovim prikazom otvara pitanje i drugih, do sada nepoznatih etiopatogenetskih mehanizama u pacijenata s HOS-om.<sup>24</sup>

U prikazu našeg pacijenta navodi se višekratno ponavljanje nalaza kompletne krvne slike. Iako dijete nije imalo kliničkih znakova krvarenja, infekcije ni stanja koja bi upućivala na oslabljeni imunitet, željeli smo isključiti trombocitopeniju i hematološke pokazatelje upalnog zbivanja. Diferencijalnodijagnostički treba razmišljati i o trombocitopeniji s obostranom aplazijom radijusa (TAR-sindrom) i stanjima oslabljene stanične imunosti.<sup>25</sup>

Osim ranog prepoznavanja kliničkih simptoma koji mogu biti udruženi sa srčanim grješakama, uloga je neonatologa u savjetovanju roditelja o daljnjim postupcima liječenja, praćenja i eventualne rehabilitacije. Interdisciplinarni pristup uključuje najmanje ortopedsku, kardiološku i fizijatrijsku skrb, uz kvalitetan i trajan nadzor nadležnog pedijatra primarne zdravstvene skrbi. Katkad je nužna i psihološka potpora roditeljima te savjetovanje s roditeljima i udrugama slično oboljele djece. Preporučuje se učiniti i gensku obradu, jer više od 70% osoba s kliničkim dijagnostičkim kriterijima za HOS ima mutaciju na TBX5-genu, što je naknadno, nakon otpusta iz rodilišta, učinjeno i u našeg pacijenta. Preporučuje se i genska obrada roditelja. Izraženost pojedinih simptoma u spektru kliničke prezentacije HOS-a izraženija je ako je majka nositeljica mutacije.<sup>26</sup>

Postojanje anomalija gornjih udova vidljivih odmah nakon rođenja djeteta, a posebno nedostatak ili anomalije pal-

ca, trebaju uputiti neonatologa na traganje za srčanom grješkom. Prosječno vrijeme otkrivanja srčanih grješaka u našoj je zemlji 70,41 dan, a za teške srčane grješke 9,6 dana.<sup>27</sup> Kvaliteta edukacije neonatologa značajno utječe na rano prepoznavanje rijetkih bolesti i sindroma, prije svega na osnovi kliničke prezentacije, a potom i daljnje obrade, koja uključuje i molekularno-genetičku. Pravodobna stručna pomoć roditeljima već u rodilištu, uz upućivanje na kvalitetno multidisciplinarno praćenje, osnova je suvremenog zbrinjavanja novorođenčeta rođenog s rijetkom bolesti.

#### LITERATURA

1. Saura D, Campos JV, Villegas M i sur. Heart-hand syndrome. *Int J Cardiol* 2008;129:7–9.
2. Allanson JE, Newbury-Ecob RA. Holt-Oram syndrome: is there a »face«? *Am J Med Genet* 2003;118:314–8.
3. Holt M, Oram S. Familial heart disease with skeletal malformations. *Br Heart J* 1960;22:236–42.
4. Zergollern Lj, Vukadinović S, Begović D, Kuraica N. Holt-Oram syndrome. *Liječ Vjesn* 1979;101:229.
5. Dilber D, Malčić I. Spectrum of congenital heart defects in Croatia. *Eur J Pediatr* 2010;169(5):543–50.
6. Postma VA, van de Meerakker JB, Mathijssen IB i sur. A gain-of-function TBX5 mutation is associated with atypical Holt-Oram syndrome and paroxysmal atrial fibrillation. *Circ Res* 2008;102:1433–42.
7. www.genecards.org
8. Packam EA, Brook JD. T-box genes in human disorders. *Hum Mol Genet* 2003;12(1):37–44.
9. www.omim.org
10. Cerbai E, Sartiani L. Holt-Oram syndrome and atrial fibrillation: opening the T-box. *Circ Res* 2008;102:1304–6.
11. Basson CT, Huang T, Lin RC i sur. Different TBX5 interactions in heart and limb defined by Holt-Oram syndrome mutations. *Proc Natl Acad Sci USA* 1999;96(6):2919–24.
12. Goldfarb CA, Wall L, Manske PR i sur. Radial longitudinal deficiency: the incidence of associated medical and musculoskeletal conditions. *J Hand Surg* 2006;31:1176–82.
13. Mglinets VA. Hand dermatoglyphics in patients with isolated triphalangia and Holt-Oram syndrome. *Genetika* 1995;31(8):1147–53.
14. Basson CT, Solomon SD, Weissman B i sur. Genetic heterogeneity of heart-hand syndrome. *Circulation* 1995;91:1326–9.
15. Porto MP, Vergani N, Carvalho AC i sur. Novel mutations in the TBX5 gene in patients with Holt-Oram syndrome. *Genet Mol Biol* 2010;33(2):232–6.
16. Garavelli L, De Brasi D, Verri R i sur. Holt-Oram syndrome associated with anomalies of the feet. *Am J Med Genet* 2008;146:1185–9.
17. Bossert T, Walther T, Gummert J i sur. Cardiac malformations associated with the Holt-Oram syndrome; report on a family and review of the literature. *Thorac Cardiovasc Surg* 2002;50:312–4.
18. Sletten LJ, Pierpont ME. Variation in severity of cardiac disease in Holt-Oram syndrome. *Am J Med Genet* 1996;65:128–32.
19. Kranidis A, Filippatos G, Karvounis H. A case of Holt-Oram syndrome. *Int J Cardiol* 2000;73(1):95–6.
20. Varma PK, Padmaukumar R, Harikrishnan S i sur. Holt-Oram syndrome with hemizygous continuation of inferior vena cava. *Asian Cardiovasc Thorac Ann* 2006;14(2):161–3.
21. Cheng TO. Persistent left superior vena cava in Holt-Oram syndrome. *Int J Cardiol* 2000;76:81–2.
22. Tseng ZR, Su ZN, Lu FV i sur. Holt-Oram syndrome with right lung agenesis caused by de novo mutation in the TBX5 gene. *J Med Genet* 2007;143:1012–4.
23. Smets K, Mortier G, Zecic A. Perinatal/neonatal case presentation: unexpected severe respiratory insufficiency in a newborn with Holt-Oram syndrome. *J Perinatol* 2005;25(11):745–6.
24. Frota Filho JD, Pereira W, Leiria TL i sur. Holt-Oram syndrome revisited. Two patients in the same family. *Arq Bras Cardiol* 1999;73(5):429–34.
25. Goluža I, Raić F, Malčić I, Votava A, Prohić A. Stanje celularne imunosti u dojenčeta s kongenitalnom trombocitopenijom i obostranom aplazijom radijusa. *Arhiv za zaštitu majke i djeteta* 1981;2:127–35.
26. Newbury-Ecob RA, Leange R, Reaburn JA, Young ID. Holt-Oram syndrome: a clinical genetic study. *J Med Genet* 1996;33:300–7.
27. Rojnić-Putarek N, Malčić I. Epidemiologija prirodnih srčanih grješaka u Hrvatskoj – rezultati nacionalnog multicentričnog istraživanja. *Liječ Vjesn* 2003;125:232–41.