UDK 61(061.231)=862=20

CODEN LIVJA5
ISSN 0024-3477 (TISAK)
ISSN 1894-2177 (ONLINE)

LIJEČNIČKI VJESNIK

GLASILO HRVATSKOGA LIJEČNIČKOG ZBORA
THE JOURNAL OF THE CROATIAN MEDICAL ASSOCIATION

Utemeljen 1877. Founded 1877

7. prosinca 2023.

Medicinski fakultet Sveučilišta u Zagrebu

Hrvatski studentski simpozij o bioetici 3

Transplantacijska medicina: gdje znanost susreće etiku

Liječ Vjesn God. | Vol. **145 (2023)** Broj | Num. **Supl. 7** Str. | Pag. **1 - 72** Zagreb, Hrvatska | Croatia

LIJEČNIČKI VJESNIK

GLASILO HRVATSKOGA LIJEČNIČKOG ZBORA

Utemeljen 1877.

https://lijecnicki-vjesnik.hlz.hr/
https://hrcak.srce.hr/lijecnicki-vjesnik

ORGAN

DOBA LIJEČNIKA KNALJEVINE HRVATSKE I SLAVONIJE

ODBOR LIJEČNIČKOGA ZBORA

I. GODINA.

U ZAGREBU 1877.

UDK 61(061.231)=862=20

Liječnički vjesnik citiraju: Scopus, EMBASE/Excerpta Medica, EBSCO, Hrčak, DOAJ, CROSSREF

Liječnički vjesnik tiskano izdanje ISSN 0024-3477

Liječnički vjesnik online izdanje ISSN 1894-2177

Osnivač i izdavač
HRVATSKI LIJEČNIČKI ZBOR

Za izdavača
ŽELJKO KRZNARIĆ

Glavni i odgovorni urednik
BRANIMIR ANIĆ

Tajnik uredničkog odbora
Željko Ferenčić

Tajnica redakcije
Draženka Kontek

Naslovnica
KONTRAST

Tehnički urednik
Goran Vlahović

Slog
„Gredice" – Horvaćanska 67, Zagreb, Hrvatska

Tisak
PRINTERA grupa – Franje Tuđmana 14, Sveta Nedelja, Hrvatska

Web stranica
Alen Babacanli

Zagreb, 2023.

SAVJET

Predsjednik
Mladen Belicza

Članovi
Nada Čikeš (Zagreb) – **Hedviga Hricak** (New York) – **Mirko Jung** (Zürich) – **Ivica Kostović** (Zagreb) – **Ante Padjen** (Montreal) – **Marko Pećina** (Zagreb) – **Dinko Podrug** (New York) – **Miljenko Pukanić** (Sydney) – **Smiljan Puljić** (Upper Saddle River, New Jersey) – **Berislav Tomac** (Hagen) – **Marko Turina** (Zürich)

UREDNIČKI ODBOR
Branimir Anić (Zagreb) – **Anko Antabak** (Zagreb) – **Branka Aukst Margetić** (Zagreb) – **Alen Babacanli** (Zagreb) – **Ivan Bojanić** (Zagreb) – **Boris Brkljačić** (Zagreb) – **Venija Cerovečki** (Zagreb) – **Mislav Čavka** (Zagreb) – **Željko Ferenčić** (Zagreb) – **Božo Krušlin** (Zagreb) – **Martin Kuhar** (Zagreb) – **Julije Meštrović** (Split) – **Mislav Planinc** (Zagreb) – **Dražen Pulanić** (Zagreb) – **Duje Rako** (Zagreb) – **Željko Reiner** (Zagreb) – **Zdenko Sonicki** (Zagreb) – **Davor Štimac** (Rijeka) – **Adriana Vince** (Zagreb) – **Miroslav Župčić** (Rijeka)

MEĐUNARODNI UREDNIČKI ODBOR
Jurgen Deckert (Würzburg, Njemačka) – **Patrick Erik Eppenberger** (Zürich, Švicarska) – **Michael Fuchsjäger** (Graz, Austrija) – **Primož Gradišek** (Ljubljana, Slovenija) – **Andrej Grajn** (Manchester, UK) – **Emir Q. Haxhija** (Graz, Austrija) – **Tomas Jovaisa** (Kaunas, Litva) – **Jamin Kashwa** (London, Engleska) – **Živko Steven Pavletić** (Bethesda, SAD) – **Semir Vranic** (Doha, Katar)

Opis

Liječnički vjesnik je najstariji hrvatski medicinski časopis koji neprekidno izlazi od 1877. te redovito bilježi sva važna stručna i strukovna dostignuća u hrvatskoj i svjetskoj medicini. U *Liječničkom vjesniku* objavljuju se uvodnici, stručni i znanstveni radovi, pregledni članci, prikazi bolesnika, lijekova i metoda, preliminarna znanstvena i stručna priopćenja, osvrti, pisma uredništvu, prikazi knjiga, referati iz literature i drugi prilozi. Svi rukopisi podvrgnuti su procesu recenzije.

Rukopis i svi članci šalju se *Uredništvu Liječničkog vjesnika*, Zagreb, Šubićeva ul. 9, tel. (01) 46-93-300, e-pošta: lijecnicki-vjesnik@hlz.hr.

Članarina, pretplata i sve novčane pošiljke šalju se Hrvatskomu liječničkom zboru, Zagreb, Šubićeva ulica 9, na IBAN HR7423600001101214818, OIB 60192951611. Članarina Hrvatskoga liječničkog zbora iznosi 30 eura; za liječnike pripravnike i obiteljska članarina iznosi 15 eura. Pretplata za *Liječnički vjesnik* je 42 eura (inozemstvo 84 eura). Radi redovitog primanja časopisa svaku promjenu adrese potrebno je javiti Uredništvu. Svaki član Hrvatskoga liječničkog zbora ima pravo besplatno objaviti članak u *Liječničkom vjesniku*; autori koji nisu članovi Zbora moraju platiti naknadu u iznosu od 27 eura + PDV.

Tiskano u Hrvatskoj

Autorska prava: Objava: Hrvatski liječnički zbor.

Svi su članci slobodno dostupni pod uvjetima Creative Commons Attribution-NonCommercial-NoDerivates 4.0 međunarodna licenca. Ova licenca dopušta drugima da preuzimaju djela i dijele ih s drugima dokle god ističu vaše autorstvo, ali ih ni na koji način ne mogu mijenjati ili koristiti u komercijalne svrhe. https://creativecommons.org/licenses/by-nc-nd/4.0/legalcode

KNJIŽICA SAŽETAKA

Hrvatski studentski simpozij o bioetici

“Transplantacijska medicina: gdje znanost susreće etiku“

7. prosinca 2023.

3. Hrvatski studentski simpozij o bioetici

Medicinski fakultet, Sveučilište u Zagrebu

Hrvatski studentski simpozij o bioetici

Zagreb, 7. prosinca 2023.

GLAVNI UREDNIK

Sebastijan Trifunović
Lazarela Cuparić
Marko Gavrančić
Ivan Strinić
Matija Martinić

Medicinski fakultet, Sveučilište u Zagrebu

IZDAVAČ

Sveučilište u Zagrebu,
Medicinski fakultet,
Šalata 3, Zagreb, Hrvatska

ZA IZDAVAČA

prof.dr.sc. Slavko Orešković, dr. med

Medicinski fakultet, Sveučilište u Zagrebu

Sadržaj

4 Timovi

5 Opće informacije

6 Uvodne riječi

10 Raspored Simpozija

11 Pozvani predavači

20 Popis sažetaka

22 Sažetci

66 Indeks autora

Timovi

Predsjednik simpozija
Matija Martinić

Tim za dizajn
Lazarela Cuparić
Lucija Dobrić
Martina Vidović

Tim za društvene mreže
Leon Enc
Ema Kazazić

Tim za organizaciju
Dino Žujić

Tim za sponzorstva i donacije
Vinka Potočki
Dora Softić
Ana Škrtić
Jamilah Yassin

Znanstveno programski tim
Lara-Nika Holjevac Stasiow
Marko Gavrančić
Gracia Grabarić
Ozana Jakšić
Luka Mitar
Ivan Strinić
Borna Škibola
Sebastijan Trifunović

Uvodne riječi

Matija Martinić, predsjednik simpozija

Drage sudionice i dragi sudionici,

iznimna mi je i velika čast pozdraviti vas te zahvaliti što smo zajedničkim snagama ovaj dugo iščekivani Simpozij učinili stvarnim te mu dali naš zajednički pečat!

Zašto baš transplantacijska medicina? Transplantacijska medicina i Hrvatska imaju uistinu bogatu zajedničku povijest koja traje već punih pet desetljeća, ne zaostajući za svjetskim trendovima, već kreirajući ista. O samoj uspješnosti Hrvatske i hrvatskih liječnika u ovoj grani medicine govori činjenica da je prva uspješna transplantacija bubrega izvedena 1971. godine sa živog darivatelja, što je samo 17 godina nakon globalnog početka transplantacija. Također, Hrvatska 2007. godine postaje punopravna članica Eurotransplanta, vodeće međunarodne organizacije za razmjenu organa, čime je obogatila svoju nacionalnu transplantacijsku organizaciju i stvorila transparentan sustav za dodjelu organa. Smatram kako je izrazito važno istaknuti činjenicu koja ukazuje na naš današnji uspjeh, a to je najveći broj donora po glavi stanovnika u Europi unazad 10 godina. Uspjeha je mnogo, što iziskuje divljenje i veliko poštovanje prema našim budućim kolegama, te motivaciju da se svatko od nas može u svojoj skorijoj budućnosti naći kao dio tima koji ostvaruje svjetske rezultate. Naravno, s povećanjem broja transplantacija te razvitkom različitih tehnologija postavljaju se pitanja pravnog uređenja, etike i znanosti - kako sve novitete implementirati u praktični rad. Iz ovih razloga odlučili smo objediniti sve aspekte transplantacije sadašnjosti i budućnosti i prikazati vam ih kao jednu cjelinu. Nadamo se potaknuti vas na širenje vaših horizonata te na promišljanje kako svojim znanjem i razmišljanjem možemo pomoći osigurati transplantacijskoj medicini, kao i medicini općenito, svijetlu budućnost. Kao predsjednik simpozija i kao budući liječnik osjećam dužnost i odgovornost staviti u fokus granu medicine u kojoj nije samo potrebno iskustvo liječnika, već i iskustvo pravnika, etičara, psihologa i mnogih drugih stručnjaka, jer jedino zajedno možemo proširiti vlastite granice, zadržati slavu koju Hrvatska ima te postaviti nove svjetske standarde.

Kada student poput mene preuzme vodeću ulogu u organizaciji simpozija ove veličine i razine profesionalnosti, nađe se na vrlo zahtjevnom i trnovitom putu; upravo zato bih ovim putem želio zahvaliti od srca organizacijskom i znanstveno-programskom timu koji su bili uključeni svake sekunde u svaki segment organizacije, te smo svi zajedno dolazili do optimalnih rješenja. Finalni rezultat, naš Simpozij, produkt je zajedničkog napornog rada koji je trajao nekoliko mjeseci. Kada vidimo koliko je simpozij prihvaćen od strane svih sudionika i predavača, siguran sam da se sav trud isplatio. Za kraj, simpozij ne bi bio na ovoj razini da uključena nije bila izv. prof. dr. sc. Nadira Duraković, mentorica simpozija, koja je zaista cijelo vrijeme bila aktivni član organizacije simpozija te s puno ljubavi, brige i srčanosti pomagala, davala nam ideje te nas usmjeravala da pobijedimo sami sebe – zaista mentorica koju bih svakom organizatoru poželio.

Zaključno, htio bih vam svima zahvaliti što ste odlučili sudjelovati na našem Simpoziju, te se nadam u svoje osobno, a i u ime cijeloga tima, da vas nismo razočarali.

Želim vam ugodan i edukativan boravak na simpoziju!

Uvodne riječi

Sebastijan Trifunović, predsjednik znanstveno-programskog tima

Drage sudionice, dragi sudionici,

Čast mi je pozdraviti vas u ime znanstveno-programskog tima i u ime svih nas u organizaciji.
Teško mi je ne prisjetiti se svog prvog sastanka s Matijom, prvih ideja o izgledu simpozija, kao i svih trenutaka provedenih u organizaciji današnjeg dana zaključno s ovim trenom kad stojim pred vama i, priznajem, vidjeti vas u ovolikom broju, nevjerojatan je osjećaj.
Čestitam svima vama koji ste izabrani da prezentirate svoje radove, bilo mi je iskreno zadovoljstvo provesti jutro slušajući vaša izlaganja. Iskoristio bih ovu priliku da se zahvalim svima koji zajedno sa mnom stoje iza ovog projekta, kao i svima vama koji sada sjedite ispred njega. Vi ste ti koji našem trudu daju značaj.

Zahvaljujem i našim predavačima koji su na ovom simpoziju plemenite tematike još jednom pokazali vlastitu plemenitost u nesebičnom prenošenju svog znanja, iskustva i perspektiva. Posebnu zahvalu upućujem mentorici simpozija, profesorici Nadiri Duraković, bez koje, siguran sam, ovaj simpozij ne bi izgledao kao što izgleda danas.

Za kraj, želim nam svima dobro proveden simpozij i nadam se da će spoznaje koje steknete danas postati barem maleni dio slagalice vašeg obrazovanja i buduće karijere.

Uvodne riječi

Dino Žujić, predsjednik Studentskog zbora

Poštovane kolegice i poštovani kolege!

S ponosom vas pozdravljam u ime Studentskog zbora i organizacijskog odbora na trećem Hrvatskom studentskom simpoziju o bioetici. Ovogodišnje izdanje posvećeno je izuzetno važnoj i izazovnoj temi - Transplantacijskoj medicini. Tijekom ovog simpozija želimo stvoriti prostor za raspravu, dijalog i zajedničko promišljanje o etičkim pitanjima koja proizlaze iz ovog dinamičnog područja medicine.

Kao predsjednik Studentskog zbora želim izraziti duboku zahvalnost svim sudionicima, predavačima, istraživačima i posjetiteljima koji doprinose uspjehu ovog događaja. Naš cilj je potaknuti interakciju među studentima i mladim znanstvenicima te potaknuti razmjenu ideja koje će pridonijeti razumijevanju etičkih izazova s kojima se suočavamo u transplantacijskoj medicini.

Transplantacijska medicina, osim svoje medicinske kompleksnosti, izaziva pitanja o pravednosti, pristupačnosti i distribuciji organa. Tijekom predavanja i diskusije imat ćemo priliku istražiti različite perspektive i stajališta, potičući zajedničku odgovornost za oblikovanje održivije i etički osviještene medicinske prakse.

Ova knjižica sažetaka predstavlja dragocjen resurs koji će vam omogućiti uvid u bogatstvo istraživanja i razmišljanja budućih i sadašnjih liječnika. Nadamo se da će potaknuti vašu znatiželju, poticanje rasprave i možda čak potaknuti nove istraživačke smjerove.

Hvala vam na podršci, suradnji i angažmanu u ovom važnom događaju. Radujemo se zajedničkom druženju i promišljanju te vjerujemo da će ovaj simpozij ostaviti traga u vašim mislima i doprinijeti širem društvenom dijalogu o etičkim izazovima transplantacijske medicine.

Za kraj, srdačno vas pozdravljam te vam želim dobrodošlicu na Medicinskom fakultetu Sveučilišta u Zagrebu!

Raspored Simpozija

Prvi dio

09:00-12:00 ***Registracije***

9:00-11:30 ***Poster session***

12:00-12:20 ***Otvaranje simpozija***

12:20-12:50 ***Dostignuća transplantacije u RH***
Akademik ***Davor Miličić***

12:55-13:15 ***Etičke dvojbe u transplantaciji organa***
doc. dr. sc. ***Danko Mikulić***

13:20-13:40 ***Što bi student medicine trebao znati o etici u transplantaciji organa živog donora?***
prof. dr. sc. ***Lada Zibar***

13:45-14:45 ***PAUZA ZA RUČAK***

Drugi dio

14:45-15:05 ***Moždana smrt - prekid ili nastavak života***
prof.dr.sc. ***Zdravka Poljaković -Skurić***

15:10-15:30 ***Transplantacija - etika, društvo, religija i kultura***
prof. dr. sc. ***Ana Borovečki***

15:35-16:10
PAUZA ZA KAVU

Treći dio

16:10-16:30
Transplantacija krvotvornih matičnih stanica
izv. prof. dr. sc. ***Nadira Duraković***

16:35-16:50
Donor/Pacijent koštane srži - iskustva

16:55-17:35
Panel rasprava

Moderator: *izv. prof. dr. sc.* ***Nadira Duraković***

Sudionici:
prof. dr. sc. ***Ana Borovečki***
prof.dr.sc. ***Anna Mrzljak***
doc. dr. sc. ***Danko Mikulić***

17:40-18:00
Zatvaranje simpozija

Pozvani predavači

Mentorica simpozija

Izv. prof. dr. sc. Nadira Duraković

Dr. med specijalist interne medicine, subspecijalist hematologije,
Medicinski fakultet Sveučililšta u Zagrebu,
Klinički bolnički centar Zagreb, Klinika za unutarnje bolesti,
Zavod za hematologiju

Izv.prof.dr.sc Nadira Duraković, dr.med., specijalist je interne medicine, subspecijalist hematologije te radi kao odjelna liječnica u Zavodu za hematologiju, Odjelu za transplantaciju krvotvornih matičnih stanica u KBC Zagreb. Izvanredna je profesorica u Katedri za internu medicinu Medicinskog fakulteta Sveučilišta u Zagrebu. Diplomirala je 2000. godine na Medicinskom fakultetu Sveučilišta u Zagrebu, a nakon završenog pripravničkog staža do 2004. radila je kao istraživač-poslijedoktorand na Sveučilištu Johns Hopkins u Baltimoreu gdje je sudjelovala u translacijskim projektima iz područja transplantacijske imunologije. Doktorirala je 2008. iz područja imunologije i imunohematologije. Primarni klinički ali i zna -anstveni interes joj je liječenje akutnih leukemija te alogenična transplantacija krvotvornih matičnih stanica. Objavila je više od 35 članaka u recenziranim časopisima. Dobitnica je godišnje nagrade Zaklade KROHEM za izvrsnost i znanstvena i stručna postignuća u području hematologije. Članica je više nacionalnih i međunarodnih stručnih društava. Posebnu strast nalazi u edukaciji i mentoriranju studenata i mlađih kolega.

Transplantacija krvotvornih matičnih stanica

Transplantacija krvotvornih matičnih stanica etablirana je metoda liječenja mnogih hematoloških malignih, ali i ne-malignih oboljenja. Darivanje krvotvornih matičnih stanica je darivanje od živog darivatelja, u nekim slučajevima srodnog člana obitelji ali češće nesrodnog darivatelja. Jedna od primarnih briga odnosi se na potencijalnu štetu za darivatelje, budući da darivanje krvotvornih matičnih stanica podrazumijeva medicinsku intervenciju, prikupljanje stanica iz koštane srži u općoj anesteziji ili iz periferne krvi uz pomoć aparata za aferezu, što su zahvati koji imaju povezane potencijalne rizike. Osiguravanje informiranog pristanka i zaštita dobrobiti darivatelja ključni su aspekti etičke prakse. Nadalje, mogućnost pristupa darivateljima pojedinih registara nesrodnih darivatelja nije globalno ujednačena, što potiče etičke dileme, postavljajući pitanja o pravdi, poštenju i jednakosti svih u potrebi za ovakvim liječenjem.
Uspostavljanje ravnoteže između autonomije pacijenata, dobrobiti donatora i društvenih implikacija raspodjele resursa postavlja stalne izazove. Pitanja kulturne osjetljivosti i razlika u pristupu transplantaciji naglašavaju potrebu za globalno uključivim etičkim okvirom a kako medicinska tehnologija napreduje, kontinuirani etički nadzor neophodan je za osiguravanje pravične i humane prakse.

Izv. prof. dr. sc. Ana Borovečki

Škole narodnoga zdravlja "Andrija Štampar",
Medicinski fakultet Sveučilišta u Zagrebu

Ana Borovečki rođena je 9.10.1973. u Zagrebu, gdje je završila i Klasičnu gimnaziju 1998. diplomirala je na Medicinskome fakultetu Sveučilišta u Zagrebu. 1998. dobila je Rektorovu nagradu za rad „Filozofski uzori Gjure Armena Baglivija u De fibra motrice et morbosa" pod mentorstvom prof.dr.sc. Biserke Belicze, a 2000. diplomirala je na Filozofskome fakultetu Sveučilišta u Zagrebu filozofiju i komparativnu književnost s temom „Glasgowski epigrami Marka Marulića", mentor prof. dr. sc. Andrea Zlatar. 2004. godine magistrirala je na Katoličkom sveučilištu u Leuvenu u Belgiji European Masters in Bioethics. Doktorirala je 2007. na Sveučilištu Radboud u Nijmegenu u Nizozemskoj naslov disertacije „Etička povjerenstva u Hrvatskoj". Specijalist je kliničke farmakologije s toksikologijom od 2008. Magistar je javnog zdravstva i radi na Školi narodnog zdravlja „Andrija Štampar" kao izvanredni profesor. Područje rada i istraživanja su joj etička pitanja u medicini.

Transplantacija - etika, društvo, religija i kultura

Donacija organa čin je altruizma bilo da se radilo o donaciji organa od strane živih ili mrtvih donora i njihovih obitelji. Ipak nisu sve zemlje jednako uspješne u transplantaciji usprkos visokorazvijenoj medicini koja u njima postoji. Razlozi leže u nekim religijskim, društvenim i kulturalnim pogledima na donaciju i transplantaciju organa. Transplantacija je važna grana medicine i kao i ostala područja u medicini često pred sve uključene u taj proces postavlja niz pitanja. U ovome pregledu dan je različitih religijskih promišljanja o transplantaciji organa te posebna osvrt na neka pitanja vezana uz različite kulture i njihov odnos prema transplantaciji. U pregledu su obuhvaćene sve velike religije istoka i zapada te specifični pogledi na transplantaciju pojedinih skupina u nekim društvima

Doc. dr. sc. Danko Mikulić

Zavod za abdominalnu kirurgiju, KB Merkur,
Medicinski fakultet Sveučilišta u Mostaru

Danko Mikulić je specijalist opće, dječje i digestivne kirurgije zaposlen na Klinici za kirurgiju KB Merkur. Glavna područja interesa su mu transplantacija jetre i gušterače te onkološka kirurgija probavnog sustava. Bavi se i digestivnom, onkološkom i transplantacijskom kirurgijom kod djece. Predstavnik je Republike Hrvatske u Odboru za transplantaciju jetre Eurotransplanta (*ELIAC*). Docent je u naslovnom zvanju na Medicinskom fakultetu Sveučilišta u Mostaru. Tajnik je Hrvatskog društva za transplantacijsku medicinu Hrvatskog liječničkog zbora. Član je više hrvatskih i međunarodnih stručnih društava.

Etičke dvojbe u transplantaciji organa

Ideja o zamjeni oboljelih stanica, tkiva ili organa zdravima pojavila se davno i fascinirala je kako strručnjake tako i laike čak i puno prije nego su stvorene medicinske pretpostavke za njezino ostvarenje. Jednom kad je transplantacija zaživjela kao etablirana metoda liječenja zatajenja različitih organa zauvijek je promijenila mnoge principe u kliničkoj medicini. Transplantaciju je uvijek okruživala određena doza mistike i tajnovitosti, a od početka su se nametnula i brojna etička pitanja koja su se napretkom transplantacijske medicine samo umnažala. Neka od temeljnih etičkih pitanja povezanih s transplantacijom se odnose na donorstvo organa, kako od živih, tako i od preminulih donora, zatim na alokaciju organa i prioritizaciju primatelja, na trgovinu organima, kao i na sadašnje ili buduće nove potencijalne izvore organa poput organa koji će se dobivati kloniranjem ili ksenotransplantacije. U predavanju autor objašnjava i analizira neke od etičkih dvojbi povezanih s navedenim pitanjima.

Akademik Davor Miličić

Klinika za bolesti srca i krvnih žila, KBC Zagreb
Katedra za internu medicinu, Medicinskog fakulteta
Sveučilišta u Zagrebu

Davor Miličić rođen je u Zagrebu 1962. godine. Diplomirao je na Medicinskom fakultetu Sveučilišta u Zagrebu 1986. godine. Medicinsku karijeru započeo je u KBC-u Zagreb, a doktorirao 1990. godine na Sveučilištu u Zagrebu. Godine 1993. stekao je certifikat nacionalnog odbora iz interne medicine i 2000. godine iz kardiologije. Tijekom 1995./6., kao dobitnik DAAD-a, usavršavao se na kardiološkom odjelu, Sveučilišna bolnica Eppendorf, Hamburg, Njemačka. Godine 2003. postao je izvanredni profesor Interne medicine i kardiologije na Medicinskom fakultetu Sveučilišta u Zagrebu, a 2009. redoviti profesor. Tu je također obnašao dužnost dekana u dva mandata, od 2007. do 2015. godine.
Sada je stalni suradnik/redoviti član Hrvatske akademije znanosti i umjetnosti od 2012., a od 2019. potpredsjednik HAZU. Trenutačne profesionalne funkcije profesora Miličića su pročelnik Zavoda za bolesti srca i krvnih žila KBC-a Zagreb, predsjednik Hrvatskog kardiološkog društva i utemeljitelj Zaklade Hrvatska kuća srca. Suosnivač je Hrvatske primarne pCI mreže za bolesnike s akutnim infarktom miokarda, utemeljitelj Hrvatskog referalnog centra za zatajenje srca i transplantaciju srca i utemeljitelj Hrvatskog referalnog centra za intenzivnu i akutnu kardiologiju. Dugi niz godina bio je aktivan u mnogim tijelima Europskog kardiološkog društva, uključujući i mjesto savjetnika odbora ESC-a 2012.-2014. Bio je član uprave HFA-ESC-a od 2016., gdje je služio kao predsjedatelj Odbora za napredno zatajenje srca, a od 2020. bio je predsjednik HFA-ESC Clinical Sekcije i član Izvršnog odbora HFA-ESC. Također je trenutni nacionalni predstavnik EUROTRANSPLANT Sekcije za transplantaciju srca i pluća.

Profesor Miličić redovito sudjeluje kao pozvani predavač na znanstvenim kongresima i konferencijama u Europi i svijetu. Bio je predsjedavajući deset uzastopnih nacionalnih kardioloških kongresa i šest uzastopnih sastanaka ESC Update Meetings, nazvanih Cardiology Highlights. Bio je član Upravnog odbora/nacionalni koordinator i/ili glavni istraživač više od 20 međunarodnih RCT-ova. Autor/koautor je oko 300 radova in extenso, s više od 27000 citata, oko 700 sažetaka, 4 knjige (suurednik), 20 članaka u međunarodnim i hrvatskim udžbenicima i monografijama. Također je nacionalni koordinator za specijalizaciju iz kardiologije i osnivač Poslijediplomskog studija kardiologije Sveučilišta u Zagrebu.

Prof. dr. sc. Anna Mrzljak

Zavod za gastroenterologiju i hepatologiju KBC-a Zagreb, Medicinski fakultet Sveučilišta u Zagrebu

Studirala je na MEF u Zagrebu, gdje je i doktorirala s radom iz područja transplantacijske medicine koji je nagrađen UNESCO nagradom "Za žene u znanosti". Od 2001 do 2021 radi u KB Merkur, Zagreb. 2015/16 radi kao kliničar-istraživač na Institute of Liver Studies u King's College Hospital u Londonu. Član je Europskog odbora za transplantacijsku medicinu (FEBTM) i Europskog odbora za gastroenterologiju i hepatologiju (FEBGH). Glavno kliničko i znanstveno područje rada su hepatologija i transplantacijska medicina. Sudjelovala je u više od 20 međunarodnih kliničkih studija, te je voditelj ili istraživač na više znanstvenih projekata (HRZZ, Adris, MEF) o virusnim hepatitisima, NAFLD-u i transplantaciji jetre. Uključena je u izradu nacionalnih konsenzus dokumenata o virusnim hepatitisima i NAFLD-u. Objavila je više od 90 publikacija u recenziranim časopisima i prezentirala svoj rad na brojnim skupovima. 2019. god primila je nagradu Hrvatske liječničke komore za znanstveni doprinos u medicini. Predaje i mentor je studentima diplomskih i poslijediplomskih studija na MEF u Zagrebu i MEFST u Splitu. Aktivna je u nacionalnim i međunarodnim društvima za internu medicine, GE/hepatologiju i transplantaciju jetre (HDMI, HGD, EASL, ESOT, ILTS, WGO). Sudjeluje u organizaciji više nacionalnih skupova iz područja interne medicine (HDIM) i GE/hepatologije. Trenutno služi kao nacionalni delegat u Europskom odboru za transplantacijsku medicinu (UEMS), član Odbora za jednakost, raznolikost i uključenost (ILTS) i Povjerenstva za stručna pitanja i stručni nadzor (HLK). Recenzent je više časopisa iz područja GE/hepatologije, te član uredničkog odbora WJT i Liječničkih novina (HLK).

Prof. dr. sc. Zdravka Poljaković

Zavod za neurologiju, KBC Zagreb Medicinski fakultet Sveučilišta u Zagrebu

Prof dr sc Zdravka Poljaković diplomirala je 1988. godine na Medicinskom fakultetu Sveučilišta u Zagrebu. Od 2005. godine Pročelnik je Zavoda za intenzivnu neurologiju I cerebrovaskularne bolesti, te se od tada bavi cerebrovaskularnim bolestima, kao i hitnom i intenzivnom neurologijom, uvodeći nove terapijske i dijagnostičke algoritme, te uspostavljajući jedinstvenu organizaciju službe u RH u domeni hitne i intenzivne neurologije. Osnivač je i voditelj "Referentnog centra za intenzivnu neurologiju i endovaskularno liječenje moždanog udara i krvožilnih malformacija centralnog živčanog sustava"

Ministarstva zdravstva Republike Hrvatske. Od 2015. godine Pročelnik je Katedre za neurologiju MF Sveučilišta u Zagrebu, član Povjerenstva za izborne predmete MF te Predsjednik u dva mandata Etičkog povjerenstva MF Sveučilišta u Zagrebu. Od 2016. godine Predsjednik je Povjerenstva za neurologiju MZRH, a od 2017. godine Predsjednik Hrvatskog neurološkog društva Hrvatskog liječničkog zbora. Objavila je više od 200 publikacija sa više od 1000 citata. Voditelj je i suradnik u znanstvenim projektima, član Uredničkog odbora Neurologie Croatice, i recenzent, osim u časopisu "Neurologia Croatica" u četiri međunarodna časopisa. Aktivno govori Engleski, Njemački i Francuski jezik.

Moždana smrt – prekid ili nastavak života?

Moždana smrt definirana je prvi puta 1959. godine u radu Mollaret-a i suradnika „Le coma depasse" prema konceptu potvrde stanja iza kojeg više nema oporavka moždanih funkcija a koje je moguće odrediti. Tada su po prvi puta sugerirani kriteriji određivanja moždane smrti koji su se u određenom obliku održali do danas. Utvrđivanje moždane smrti u nekim kliničkim okolonostima dovodi i do etičkih dilema, no potrebno je naglasiti da je ta dijagnoza na žalost dio liječničkog zvanja, a produživanje patnje odnosno umjetno održavanje određenih vitalnih funkcija kod moždano mrtvih osoba neetično kako prema toj osobi tako i prema njezinim bližnjima. Donorski program, kao slijedeći mogući korak dio je liječničke prakse koji omogućava produženje i poboljšanje kvalitete života bolesnicima kod kojih su druge opcije liječenja osim transplantacije organa izgubljene.

Stoga je jasno postavljanje dijagnoze trenutka moždane smrti liječnička neminovnosti ali i obaveza, a donorski program i održavanje potencijalnog donora metoda liječenja koja omogućava održavanje života bolesnika u inače medicinski neodrživim okolnostima.

Prof. dr. sc. Lada Zibar

Zavod za nefrologiju, Klinika za unutarnje bolesti, KB Merkur
Medicinski fakultet, Sveučilište Josipa Juraja Strossmayera u Osijeku

Prof. dr. sc. Lada Zibar, dr. med., specijalistica je interne medicine te subspecijalistica nefrologije u KB Merkur u Zagrebu te profesorica na Medicinskom fakultetu Sveučilišta Josip Juraj Strossmayer u Osijeku. Predsjednica je Povjerenstva za medicinsku etiku i deontologiju Hrvatske liječničke komore te predstavlja Hrvatsku u etičkom povjere -nstvu Eurotransplanta. Glavna je urednica Liječničkih novina. Njezini su interesi nefrologija, transplantacija, medicinska etika, medicinsko pravo te medicinska statistika. Često je mentorica studentima medicine u istraživanjima te organizaciji kongresa.

Što bi student medicine trebao znati o etici u transplantaciji organa živog donora?

Darivanje živih organa čin je velikog altruizma, bez obzira na odnos s primateljem. Trebalo bi biti tako. Najčešći su živi darivatelji članovi obitelji primatelja. Takva situacija je uglavnom bez etičkih problema, ali treba isključiti bilo kakvu prisilu. Stoga, etička povjerenstva timova za transplantaciju (TX) ocjenjuju parove. Darivatelji trebaju biti zdravstveno sposobni kako bi izbjegli kasniju bolest bubrega ili drugu bolest koja uslijedi nakon darivanja. Darivatelji također trebaju imati odgovarajuću doživotnu zdravstvenu skrb, koja u određenim slučajevima nedostaje ako dolaze iz nekih inozemnih zemalja. Nažalost, ponekad postoje živi darivatelji koji su žrtve trgovine organima. Osobito se sumnja kod nesrodnih i loših darivatelja. Naš nacionalni zakon zabranjuje, a Istambulska deklaracija osuđuje trgovinu organima. Međutim, TX timovi trebaju biti svjesni moguće skrivene trgovine organima i prepoznati je. Prodaja dijela vlastitog tijela uvijek je protiv ljudskog dostojanstva, čak i kada rješava materijalnu egzistenciju. Države i društvo trebaju pronaći drugi način da se nose sa siromaštvom. U današnje vrijeme migranti postaju nova skupina među kojima bi se mogla pojaviti trgovina organima. Istočno mediteranska ruta migracija obuhvaća i Hrvatsku, pa toga trebamo biti svjesni. Odnedavno postoji još jedan scenarij koji neki lobiji žele uvesti u temu: vađenje organa kao čin izvođenja eutanazije, a ne nakon što je donor eutanaziran, čime se krši pravilo mrtvog darivatelja kod doniranja organa preminulog. Moraju se predvidjeti etički problemi, kada je to moguće jer hrvatski zakon ne dopušta eutanaziju i eutanazirano doniranje organa.

Popis sažetaka

Prikaz slučaja

PS01
Nova era u vaskularnoj kirurgiji nakon endovaskularnih zahvata
Afan Ališić; Matej Črep; Nermin Lojo

PS02
Multivisceralna transplantacija – prilika za novi život
Ana Katić; Fran Matijević; Daniela Katić; Darko Kučan

PS03
Ablacija plućnih vena u pacijenta s transplantiranom jetrom
Anamarija Kovačić; Barbara Krejči; Matija Marković

PS04
Cerebralna venska tromboza i magnetska rezonancija
Andrea Kostić; Goran Pavliša

PS05
Sindrom POEMS - rijedak, ali često zaboravljen uzrok neuropatije
Ante Stojanović; Domagoj Sajfert; Maro Brbora; Josip Batinić

PS06
Kriptokokni meningitis u primatelja bubrega i gušterače: prikaz 2 slučaja
Barbara Jalšenjak; Bojana Šimunov

PS07
Intrakardijalna ehokardiografija kao dijagnostički alat u predtransplantacijskoj obradi pacijenta sa suspektnim infektivnim endokarditisom umjetnog zalistka
Barbara Krejči; Anamarija Kovačić; Matija Marković

PS08
Rijedak slučaj kronične aktivne infekcije Epstein-Barr virusom – dijagnostički i terapijski izazovi
Domagoj Sajfert; Ante Stojanović; Maro Brbora; Josip Batinić

PS09
Boutonneuse groznica uzrokovana krpeljima prenesenom infekcijom s *Rickettsijom conori*
Dora Franciska Tuđman Šuk; Pia Kosanović; Vita Jugovac; Adriana Vince

PS10
Transplantacija perifernih matičnih stanica maloljetnog djeteta roditelju- bioetički pristup
Filip Pavlic; David Palijan; Martin Pelin; Nadira Duraković

PS11
„End of life": Kada je vrijeme reći zbogom
Haris Mehdić, Matej Martinović, Adnan Isaković, Sonja Krofak

PS12
Slučaj hiperplastične hipersekretorne gastropatije kao rijetkog uzroka hipertrofične gastropatije
Ivan Raguž, Loren Serdarević, Adrijan Repušić, Neven Baršić

PS13
Brzo progresivni tijek idiopatske plućne arterijske hipertenzije: prikaz slučaja i terapijske opcije
Ivica Zec, Mateja Janković Makek

PS14
Adenokarcinom gušterače koji oponaša walled-off nekrozu: prikaz slučaja
Jakov Markić; Duje Škaričić; Ivan Budimir; Nina Blažević

PS15
Ahalazija jednjaka – bolest koja imitira različite intersticijske bolesti pluća
Jana Jelčić, Marija Gomerčić Palčić

PS16
Život nakon posljednjeg udaha; case report
Josip Došen; Marija Kostanjski; Tea Iletić; Antun Ferenčić; Martina Pereza Guščić

PS17
Prijevremena ruptura plodovih ovoja u gestacijskoj dobi na granici vijabilnosti te porod zdravog djeteta u terminu
Julija Žanetić; Ivan Benčić; Josipa Paić

PS18
Karcinoidna bolest srca u bolesnice s metastatskim neuroendokrinim tumorom
Karolina Beg, Sandra Jakšić-Jurinjak

PS19
Kada možemo izbjeći kolostomu u kirurškom liječenju kompliciranog divertikulitisa?: Prikaz slučaja
Lea Hasnaš; Stella Guštek; Lovro Mikulić; Robert Kliček

PS20
Izazovi u liječenju juvenilnog idiopatskog artritisa
Lucija Fotez; Lucija Galiot; Lara Fotez; Marijan Frković

PS21
Stečeni manjak faktora XIII kao prvi simptom karcinoma prostate: prikaz slučaja
Lucija Galiot, Maja Grubeša, Karla Lakobrija, Ana Boban

PS22
Epiploični apendagitis - rijedak uzrok akutne boli u trbuhu
Maja Alaber; Marina Andrešić; Bruna Bušić; Maša Sorić

PS23
Novi pristup liječenju oštećenja zglobne hrskavice kombiniranom upotrebom autologne usitnjene hrskavice (AMCI) i korektivne osteotomije
Matej Črep; Alan Ivković

PS24
Inoperabilna crijevna gangrena: prikaz slučaja neuspješnog kirurškog zahvata s fatalnim ishodom
Matej Martinović, Adnan Isaković, Haris Mehdić, Sonja Krofak

PS25
Liječenje teške autoimune hemolitičke anemije uz odbijanje krvnih pripravaka
Jelena Jakšić; Lukas Librić; Josip Kulić; Marija Ivić Čikara

PS26
Prikaz slučaja povoljnoga ishoda tandem auto- alo transplantacije krvotvornih matičnih stanica u pacijentice s multiplim mijelomom
Veronika Lendvaj; Hrvoje Blaževič; Josip Basić; Josip Batinić

PS27
Maligni melanom konjunktive - Neobična lokalizacija malignog tumora
Paula Škibola; Sara Šarlija; Duje Škaričić; Miro Kalauz

PS28
Pneumotoraks – rijetka manifestacija endometrioze
Marija Ćorić; Tomislav Brajković; Krunoslav Budimir; Mateja Janković Makek

PS29
Od križobolje do bambusovog štapa: prikaz slučaja ankilozantnog spondilitisa u 29-godišnjaka
Lara Fotez; Vinko Michael Dodig; Lucija Fotez; Dubravka Bobek

PS30
Transplantacija bubrega kod pacijentice s rijetkim razvojnim anomalijama
Marjan Kulaš; Dina Gržan; Vesna Galjuf; Nikola Knežević; Zoran Zimak

PS31
T-stanični limfom: je li vrijeme za transplantaciju?; Prikaz slučaja
Matea Mamić; Marija Kostanjski; Tajana Kukolj; Neven Franjić

PS32
Transplantacija bubrega u dječjoj dobi
Tajana Kukolj; Matea Mamić; Ana Bulić Lokin; Gordana Pelčić

PS33
Otkrivanje prikrivene traume: avulzija ravnog bedrenog mišića kod profesionalnog sportaša
Lovro Mikulić; Stella Guštek; Lea Hasnaš; Tomislav Sečan

PS34
Unilateralno odbacivanje transplantata pluća posredovano protutijelima kod bolesnice s cističnom fibrozom: prikaz slučaja
Maja Grubeša; Klara Dorešić; Lucija Fotez; Fedža Džubur; Miroslav Samaržija

PS35
Uspješno liječenje bolesnice s kardiogenim šokom uzrokovanim razvojem plućne arterijske hipertenzije u sklopu sistemskog eritematoznog lupusa
Toni Kelava; Zrinka Madunić; Marija Vučić; Mateja Janković Makek

PS36
Toscana virus: mediteranski flebovirus kao uzročnik teškog aseptičnog meningitisa
Tomislav Brajković; Marija Bukvić; Lorna Stemberger Marić

PS37
Prikaz slučaja teka luteinskih cisti kao rezultat hipersenzitivnosti na humani korionski gonadotropin
Karla Schwarz; Loren Serdarević; Eva Stanec; Ivanka Bekavac Vlatković

PS38
Alergijska bronhopulmonalna aspergiloza u bolesnika s primarnom cilijarnom diskinezijom i astmom
Marija Vučić; Zrinka Madunić; Toni Kelava; Andrea Vukić Dugac

PS39
Slučajan nalaz histiocitoze lanhgerhansovih stanica u štitnjači nakon totalne tireoidektomije zbog hipertireoze i velike strume
Lucija Relja; Bojana Rački; Matija Romić; Leo Pažanin; Hrvoje Čupić; Tomislav Jukić

PS40
Sindrom prenesenih limfocita nakon male ABO-nepodudarne transplantacije jetre
Katja Jankov; Karmen Jeričević; Mirela Raos; Anna Mrzljak

PS41
Hiperkalcijemija kao uzrok boli u trbuhu nakon bubrežne presadbe
Karla Lakobrija; Lucija Galiot; Vinko Michael Dodig; Lada Zibar

PS42
Transplantacija srca u djece s dilatacijskom kardiomipatijom
Patricia Barić; Daniel Dilber

PS43
Kasni relaps Hodgkinovog limfoma i sekundarni primarni maligniteti nakon transplantacije autolognih krvotvornih matičnih stanica
Maro Brbora; Domagoj Sajfert; Ante Stojanović; Josip Batinić

Pregled literature

PL01
Genetski faktori rizika za razvoj posttransplantacijskog dijabetesa kod pacijenata nakon transplantacije bubrega
Luka Bulić, Eva Brenner, Aurora Vareško, Marin Cvitić, Ivana Kraljević

Prikazi slučaja

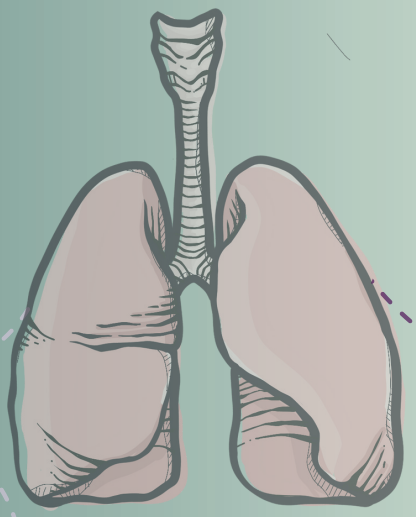

PS01

Nova era u vaskularnoj kirurgiji nakon endovaskularnih zahvata

Afan Ališić[1]; Matej Črep[1]; Nermin Lojo[1,2]

1 Medicinski fakultet Sveučilišta u Zagrebu
2 Zavod za Vaskularnu Kirurgiju, Klinički bolnički centar Zagreb

ID Afan Ališić 0000-0003-1945-6262; Matej Črep 0000-0001-8732-1090; Nermin Lojo 0000-0003-1981-711X;
https://doi.org/10.26800/LV-145-supl7-PS01

KLJUČNE RIJEČI: aneurizma aorte, abdominalna; endovaskularni postupci

UVOD: EVAR (endovascular aneurysm repair) predstavlja modernu metodu liječenja abdominalnih aneurizmi u anatomski pogodnih bolesnika. Pojava kasnih komplikacija bolesnika liječenih EVAR-om nadmašuje stopu komplikacija bolesnika liječenih otvorenim kirurškim pristupom (OSR, open surgical repair) te problematizira dugoročnu učinkovitost ovog postupka. Cilj ovog rada je prikazati bolesnika sa abdominalnom aneurizmom liječenog OSR-om nakon komplikacije EVAR-a.
PRIKAZ SLUČAJA: Šezdesetsedmogodišnji bolesnik zaprimljen je u Kliniku za kirurgiju u kolovozu 2023. radi planiranog endovaskularnog zahvata, doembolizacije lumbalnih arterija radi perzistentnog endoleak-a tip II i posljedičnog povećanja aneurizme. Bolesniku je inicijalni EVAR učinjen u lipnju 2020. te endovaskularno zatvaranje endoleak-a u srpnju 2022. U kolovozu 2023. MSCT (multi-slice computerized tomography) angiografijom ustanovljena je progresija veličine abdominalne aneurizme za više od deset milimetara u razdoblju manjem od godinu dana, te je indicirano kirurško liječenje. Otvoreni kirurški operacijski zahvat ekstirpacije prethodno postavljenog EVAR-a uz rekonstrukciju abdominalne aorte stent graftom izveden je tjedan dana nakon prijema. Uz uredan poslijeoperacijski tijek bolesnik se otpušta na kućnu njegu osmi postoperativni dan. Mjesec dana nakon zahvata bolesniku se palpiraju periferne pulzacije femoralno. Pri zadnjem pregledu njegov oporavak je bio adekvatan te se uz preporuku hodanja i stroge redukcijske dijete vratio svojim svakidašnjim aktivnostima.
ZAKLJUČAK: Iako je liječenje EVAR-om manje mutilirajuće za bolesnika u odnosu na OSR, pojava reintervencija i sekundarnih ruptura predstavljaju izazov u dugoročnom liječenju bolesnika sa abdominalnom aneurizmom. Novije generacije endograftova te studije s dužim praćenjem bolesnika potrebne su kako bi se bolje razumjeli ishodi modernog EVAR-a.

A new era in vascular surgery after endovascular procedures

INTRODUCTION**:** EVAR (endovascular aneurysm repair) is a modern method for treating abdominal aneurysms in anatomically suitable patients. EVAR is associated with more late complications than OSR (open surgical repair) raising concerns about its long-term effectiveness. This study aims to present a patient with an abdominal aneurysm treated with OSR after EVAR complications.
CASE REPORT**:** A 67-year-old patient was admitted to the hospital in August 2023 for a planned endovascular procedure, embolization of lumbar arteries due to persistent endoleak type II and consequent enlargement of the aneurysmal sac. The initial EVAR was performed in June 2020, and the endovascular closure of the endoleak was performed in July 2022. In August 2023, MSCT (multi-slice computerized tomography) angiography revealed a progression in the size of the abdominal aneurysm by over ten millimeters within less than a year, and surgery was indicated. Open surgical removal of the previous EVAR along with reconstruction of the aorta using a stent graft was performed one week after admission. The early postoperative period was uneventful and the patient was discharged after eight days. One month after the procedure femoral pulses were palpable. At the last follow-up, his recovery was adequate, and with dietary and walking recommendations, he returned to his daily activities.
CONCLUSION**:** Although EVAR is the less traumatic treatment, reinterventions, and secondary ruptures pose a challenge in the long-term management of abdominal aneurysms. Newer generations of endografts and studies with longer patient follow-ups are needed to grasp the outcomes of modern EVAR.
KEYWORDS: aortic aneurysm, abdominal; endovascular procedures.

PS02

Multivisceralna transplantacija – prilika za novi život

Ana Katić[1]; Fran Matijević[2]; Daniela Katić[1]; Darko Kučan[3]

1 Medicinski fakultet Sveučilišta u Zagrebu
2 Zavod za hitnu medicinu Zagrebačke županije, Vrbovec, Hrvatska
3 Klinička bolnica Merkur, Zavod za abdominalnu kirurgiju i transplantaciju solidnih organa, Zagreb, Hrvatska

ID Ana Katić 0009-0003-4958-8271; Fran Matijević 0009-0006-4260-1084; Daniela Katić 0009-0004-8533-6407; Darko Kučan 0000-0001-9259-3103 https://doi.org/10.26800/LV-145-supl7-PS02

KLJUČNE RIJEČI: Crohnova bolest; transplantacija; sindrom kratkog crijeva

UVOD: Multivisceralna transplantacija je transplantacija triju ili više trbušnih organa po izboru koji se prilagođava potrebama pojedinog pacijenta, no tanko crijevo mora biti uključeno da bi se transplantat smatrao multivisceralnim. To je vrlo rijedak zahvat, ali širokih terapijskih mogućnosti.
PRIKAZ SLUČAJA: Četrdesetdvogodišnji pacijent sa 17-godišnjom poviješću teškog oblika Crohnove bolesti primljen je u bolnicu kao kandidat za hitnu transplantaciju gušterače i tankog crijeva te retransplantaciju jetre. Od postavljanja dijagnoze, pacijent je liječen brojnim linijama biološke terapije koje su se pokazale neuspješnima u kontroliranju bolesti. Posljedično, pacijent je bio podvrgnut značajnom broju kirurških zahvata počevši s proktokolektomijom 2011., nakon čega je uslijedilo nekoliko resekcija tankog crijeva što je dovelo do razvoja sindroma kratkog crijeva i potrebe za parenteralnom prehranom od 2017. Iste godine dolazi do pogoršanja stanja pacijenta radi zatajenja jetre, vjerojatno zbog produljene parenteralne prehrane. Transplantacija jetre obavljena je 2021. godine, ali zbog postoperativnog tijeka kompliciranog infekcijama, toksičnošću inhibitora kalcineurina i sindroma posteriorne reverzibilne encefalopatije (PRES), transplantacija tankog crijeva nije bila moguća. Nakon nužnog ponovnog uspostavljanja parenteralne prehrane, transplantat jetre nepovratno je oštećen što je rezultiralo multivisceralnom transplantacijom 2022. Unatoč kompliciranom postoperativnom tijeku, pacijent se dobro oporavio, počevši s per os prehranom četrnaestog dana nakon operacije te je otpušten kući pet mjeseci nakon zahvata. Kontrolnim pregledima ustanovljena je zadovoljavajuća funkcija presadaka.
ZAKLJUČAK: U liječenju bolesnika naglasak bi uvijek trebao biti na etiološkom liječenju. Uzimajući to u obzir, multivisceralna transplantacija u ovom se slučaju pokazala učinkovitom i ima potencijal biti jedan od najboljih tretmana teških bolesti trbušnih organa.

Multivisceral transplantation – a chance for a new life

INTRODUCTION: Multivisceral transplantation is the transplantation of three or more abdominal organs with the choice being modified to suit the individual patient's needs. Small bowel must be included to consider the graft as multivisceral. It is a very rare procedure but with great therapeutic possibilities.
CASE REPORT: A 42-year-old male with a 17-year-long history of severe Crohn's disease was admitted to the hospital for an emergency pancreas and small intestine transplantation and liver retransplantation. Since the diagnosis, multiple lines of biological therapy have been unsuccessful in managing the patient's condition. Consequently, he underwent proctocolectomy in 2011, followed by several small intestine resections which led to the development of short bowel syndrome and the need for parenteral nutrition since 2017. The same year, the patient's condition deteriorated as he went into liver failure, possibly because of prolonged parenteral nutrition. Liver transplantation was performed in 2021, but due to postoperative infections, calcineurin inhibitor toxicity, and posterior reversible encephalopathy syndrome (PRES), small intestine transplantation was impossible. By resuming parenteral nutrition, the liver graft was irretrievably damaged, prompting a multivisceral transplantation in 2022. Despite post-operative complications, the patient showed good recovery, starting with per os nutrition 14th day post-op, and was discharged five months after the procedure. Follow-ups showed appropriate graft functions.
CONCLUSION: When treating patients, the main goal should always be etiological therapy. Multivisceral transplantation as a „root cause" solution has proven effective in this case and has the potential to be one of the best treatments for severe diseases of abdominal organs.
KEYWORDS: Crohn disease; transplantation; short bowel syndrome

PS03

Ablacija plućnih vena u pacijenta s transplantiranom jetrom

Anamarija Kovačić[1]; Barbara Krejči[1]; Matija Marković[2]

1 Medicinski fakultet, Sveučilište u Zagrebu, Hrvatska
2 Klinička bolnica Merkur, Klinika za unutarnje bolesti, Zavod za kardiologiju

ID Anamarija Kovačić 0009-0005-5536-1190; Barbara Krejči 0009-0002-4017-8391; Matija Marković 0000-0002-2852-3730 https://doi.org/10.26800/LV-145-supl7-PS03

KLJUČNE RIJEČI: transplantacija jetre; fibrilacija atrija; radiofrekventna ablacija

UVOD: Kardiovaskularni su događaji, kao i u općoj populaciji, vodeći uzrok smrti u transplantiranih pacijenata. Prema literaturi, 8 – 11 % kardiovaskularnih događaja nastupi do 3 mjeseca posttransplantacijski, u KB Merkur incidencija je velikih kardiovaskularnih događaja u transplantiranih bolesnika 8,1 % 30 dana po transplantaciji što korelira s većom vjerojatnošću gubitka presatka. Učestalošću se ističe fibrilacija atrija[1] koja potencijalno vodi prema velikim kardiovaskularnim incidentima. Izolacija plućnih vena optimalan je modalitet liječenja simptomatske fibrilacije atrija refraktorne na lijekove.
PRIKAZ SLUČAJA: U šezdesetšestogodišnjeg se muškarca po transplantaciji jetre zahvaćene alkoholnom cirozom i hepatocelularnim karcinomom razvila fibrilacija atrija. Pokušaj kardioverzije i antiaritmici nisu doveli do perzistentnog sinusnog ritma. Nepovoljnom odgovoru na konzervativnu terapiju vjerojatno je pridonijela činjenica da se radi o transplantiranom adipoznom pacijentu sa značajnim komorbiditetima: dijabetesom tipa 2, displipidemijom, hipertenzijom te koronarnom bolešću. Kako bi se otklonila perzistentna fibrilacija atrija i izbjegle njene potencijalne komplikacije, učinjena je obostrana radiofrekventna cirkumferentna izolacija plućnih vena uz postizanje sinusnog ritma. Pacijent se redovito kontrolira i uzima propisanu terapiju te je dugotrajno u sinusnom ritmu.
ZAKLJUČAK: Iako je fibrilacija atrija česta u transplantiranih pacijenata, relativno se rijetko pristupa njenom trajnom rješavanju ablacijom plućnih vena. Mogući razlozi takvog postupanja leže u još uvijek nedovoljno dostupnim metodama ablacije, nedovoljnoj simptomatičnosti ovih pacijenata kao i vjerojatnom prioritiziranju očuvanja presatka nad sanacijom kardiovaskularne problematike. Ova je metoda sigurna i višestruko učinkovitija od antiaritmika i kardioverzije.

Ablation of Pulmonary Veins in a Patient with a Transplanted Liver

INTRODUCTION: Cardiovascular events are the leading cause of death in transplant patients, just as in the general population. Literature suggests, 8-11% of cardiovascular events occur within the first 3 months post-transplantation. At Clinical Hospital Merkur, the incidence of major cardiovascular events in transplant patients is 8.1 % within 30 days after transplantation, correlating with a higher risk of graft loss. Atrial fibrillation potentially leads to major cardiovascular incidents. Pulmonary vein isolation is an optimal treatment modality for symptomatic atrial fibrillation refractory to medications.
CASE REPORT: A sixty-six-year-old man who underwent a liver transplant due to alcoholic cirrhosis and hepatocellular carcinoma developed atrial fibrillation. Attempts at cardioversion and antiarrhythmic medications did not result in persistent sinus rhythm. The unfavorable response to conservative therapy was likely because the patient was a transplant recipient with significant comorbidities, including type 2 diabetes, dyslipidemia, hypertension, and coronary artery disease. To eliminate persistent atrial fibrillation and avoid its potential complications, bilateral radiofrequency circumferential pulmonary vein isolation was performed, successfully restoring sinus rhythm. The patient is regularly monitored and compliant with prescribed therapy, remaining in sinus rhythm.
CONCLUSION: While atrial fibrillation is common in transplant patients, ablation of pulmonary veins for its permanent resolution is relatively rare. Possible reasons for this may be related to the limited availability of ablation methods, the insufficient symptomatic nature of these patients, and prioritizing graft preservation over management of cardiovascular issues. This method is safe and more effective than antiarrhythmics and cardioversion.
KEYWORDS: Liver Transplantation; Atrial Fibrillation; Radiofrequency Ablation

PS04

Cerebralna venska tromboza i magnetska rezonancija

Andrea Kostić[1]; Goran Pavliša[1,2]

1 Medicinski fakultet Sveučilišta u Zagrebu
2 Klinički zavod za dijagnostičku i intervencijsku neuroradiologiju, Klinički bolnički centar Zagreb

ID Andrea Kostić 0000-0003-0686-2616; Goran Pavliša 0000-0001-6593-0792
https://doi.org/10.26800/LV-145-supl7-PS04

KLJUČNE RIJEČI: magnetska rezonancija, moždani udar, venska tromboza

UVOD: Cerebralna venska tromboza (CVT) je uzrok 0.5 – 1 % svih moždanih udara u odrasloj populaciji, prevladavajući u žena. Prezentira se s nespecifičnim simptomima poput glavobolje, edema papile, žarišnih neuroloških ispada i epileptičnih napadaja. Poznati rizični faktori su vaskulopatija, lokalna infekcija, oralna kontracepcijska terapija i trudnoća. Rana dijagnoza je ključna, a slikovne metode, poglavito magnetska rezonancija, su zlatni standard. Cerebralna tromboza sinusa češća je nego cerebralna venska tromboza.
PRIKAZ SLUČAJA: Žena u dobi od 49 godina je zaprimljena na odjel hitne medicine zbog hemipareze desne ruke i glavobolje. Simptomi su bili prisutni već dva dana prije hospitalizacije. Pri uzimanju anamneze i povijesti bolesti nije uočena prisutnost rizičnih faktora, a laboratorijski testovi su otkrili povišenu razinu D-dimera. Cerebralna tomografija glave je pokazala lijevo parijetalno hiperdenzitet ne arterijske lokalizacije okružen edemom upućujući na prisutnost A-V malformacije. Na T2/FLAIR sekvenci magnetske rezonancije uočen je visok signal subarahnoidalnog područja s niskim SWI signalom i nedostatkom kontrasta u lijevoj parijetalnoj kortikalnoj veni, dokazujući prisutnost venske tromboze okružene edemom i subarahnoidalno krvarenje. Pacijentica je liječena standardnom antikoagulantnom terapijom. Nakon šest mjeseci, na kontrolnom MRI bilo je vidljivo poboljšanje sa superficijalnom siderozom.
ZAKLJUČAK: CVT je rijetko i hitno stanje na koje bi trebalo posumnjati u pacijenata sa simptomima moždanog udara i prisutnom perifernom ishemijom sa subarahnoidalnim krvarenjem, posebno ne arterijske lokalizacije na MRI-u.

Cerebral venous thrombosis and magnetic resonance imaging

INTRODUCTION: Cerebral venous thrombosis (CVT) causes 0.5 – 1 % of all strokes in the adult population, predominantly in women. It is presented with non-specific symptoms such as headache, papilledema, focal neurological deficits, and seizures. Common risk factors are vasculopathy, local infection, oral contraceptive use, and pregnancy. Early detection is necessary, and imaging techniques, particularly magnetic resonance imaging (MRI), are the gold standard. Cerebral sinus thrombosis is more common than cerebral vein thrombosis.
CASE REPORT: A 49-year-old woman was admitted to the emergency department due to hemiparesis of her right hand and a headache. The symptoms have been present for two days before the hospitalization. Anamnesis and history-taking did not indicate the presence of risk factors, and laboratory tests revealed increased D-dimer levels. Computer tomography of the head showed left parietal hyperdensity in a non-arterial location, surrounded by edema, and a ruptured A-V malformation was suspected. MRI revealed a T2/FLAIR hyperintense subarachnoid area with a low SWI signal and a lack of contrast enhancement in the left parietal cortical vein, indicating thrombosis, surrounded by edema and subarachnoid hemorrhage. The patient was treated with standard anticoagulant therapy. On the control MRI after six months, improvement was seen, with residual superficial siderosis
CONCLUSION: CVT is a rare and urgent condition that should be considered in patients with stroke symptoms and findings of peripheral ischemia with subarachnoid hemorrhage, especially in non-arterial localization on MRI.
KEYWORDS: magnetic resonance imaging, stroke, venous thrombosis

PS05

Sindrom POEMS - rijedak, ali često zaboravljen uzrok neuropatije

Ante Stojanović[1]; Domagoj Sajfert[1]; Maro Brbora[1]; Josip Batinić[1,2]

1 Medicinski fakultet, Sveučilište u Zagrebu, Zagreb, Hrvatska
2 Klinički bolnički centar Zagreb, Klinika za unutarnje bolesti, Zavod za hematologiju, Zagreb, Hrvatska

ID Ante Stojanović 0009-0009-9310-4426; Domagoj Sajfert 0009-0000-6367-1264; Maro Brbora 0009-0004-3482-1293; Josip Batinić 0000-0001-5595-9911 https://doi.org/10.26800/LV-145-supl7-PS05

KLJUČNE RIJEČI: POEMS sindrom; polineuropatije; autologna transplantacija

UVOD: POEMS sindrom (eng. Polyneuropathy, Organomegaly, Endocrinopathy, Monoclonal plasma cell proliferative disorder, Skin changes) je rijetki sindrom karakteriziran prisutnošću monoklonalne plazmastanične bolesti i perifernom neuropatijom, uz ostale sistemske simptome.
PRIKAZ SLUČAJA: u pedesetdevetogodišnjeg pacijenta je u travnju 2022. godine započela neurološka obrada zbog vertiginoznih smetnji i progresivne mišićne slabosti donjih ekstremiteta koji su se javili nakon preboljene COVID19 infekcije. U studenom 2022. dolazi do pogoršanja u vidu razvoja tetrapareze. Elektromiografskom obradom dijagnosticirana je teška senzomotorna polineuropatija. Laboratorijskom obradom utvrđen je monoklonski protein u serumu, zbog čega je učinjena hematološka obrada radi potvrđivanja dijagnoze monoklonske gamapatije. Temeljem navedenog, utvrđeno je da pacijent zadovoljava kriterije za sindrom POEMS. Provedeno je liječenje uvodnom terapijom po VRd protokolu (bortezomib, lenalidomid, deksametazon) uz primjenu intravenskih gamaglobulina zbog sekundarne hipogamaglobulinemije. Klinički se prati postupno kliničko poboljšanje (samostalno sjedi, hoda uz pomoć druge osobe). Liječenje je nastavljeno transplantacijom autolognih krvotvornih matičnih stanica što je učinjeno u srpnju 2023. godine; sam postupak transplantacije protekao je bez komplikacija. Nakon transplantacije prati se daljnje poboljšanje pacijentovog stanja i postupni napredak u pokretljivosti i kvaliteti života. Na kontrolu u listopadu 2023. godine pacijent dolazi samostalno pokretan.
ZAKLJUČAK: Sindrom POEMS rijedak je entitet iz grupe monoklonskih gamapatija, a može dovesti do teških oštećenja i invaliditeta. Dijagnostika je teška i najčešće dugotrajna. Pravovremenom i ciljanom terapijom može se postići reverzibilnost oštećenja i povratak kvalitete života.
Ključne riječi: POEMS sindrom; polineuropatije; autologna transplantacija.

POEMS syndrome – a rare but often forgotten cause of neuropathy

INTRODUCTION: POEMS syndrome (eng. Polyneuropathy, Organomegaly, Endocrinopathy, Monoclonal plasma cell proliferative disorder, Skin changes) is a rare syndrome characterized by the presence of monoclonal plasma cell diseases and peripheral neuropathy, along with other systemic symptoms.
CASE REPORT: A fifty-nine-year-old patient underwent neurological treatment in April 2022 due to vertigo disorders and progressive muscle weakness of the lower extremities that occurred after COVID-19 infection. In November 2022, deterioration in the form of the development of tetraparesis was observed. Electromyography showed severe sensorimotor polyneuropathy. Laboratory analysis revealed a monoclonal protein in the serum. Hematological work-up was done which confirmed the diagnosis of monoclonal gammopathy. Based on the above the patient met the criteria for POEMS syndrome. Treatment commenced with the VRd protocol (bortezomib, lenalidomide, dexamethasone) along with intravenous gammaglobulins due to secondary hypogammaglobulinemia. Gradually, clinical improvement was observed (sitting independently, and walking with assistance). Treatment continued with autologous hematopoietic stem cell transplantation in July 2023, which proceeded without complications. After the transplantation, the patient's condition and gradual progress in mobility and quality of life are observed. In the October 2023 follow-up, the patient arrived independently mobile.
CONCLUSION: POEMS syndrome is a rare entity from the group of monoclonal gammopathy, and it can lead to severe organ damage and disability. Diagnostic is difficult and usually long-lasting. Timely and targeted therapy can achieve reversibility of damage and return of quality of life.
KEYWORDS: POEMS Syndrome; polyneuropathies; autologous transplantation

PS06

Kriptokokni meningitis u primatelja bubrega i gušterače: prikaz 2 slučaja

Barbara Jalšenjak[1]; Bojana Šimunov[2]

1 Medicinski fakultet Sveučilišta u Zagrebu
2 Klinička bolnica Merkur

ID Barbara Jalšenjak 0009-0006-7065-9670; Bojana Šimunov 0000-0002-1768-2277
https://doi.org/10.26800/LV-145-supl7-PS06

KLJUČNE RIJEČI: imunosupresivna terapija; kriptokokni meningitis; transplantacija solidnih organa

UVOD: Cryptococcus neoformans inkapsulirana je kvasnica koja najčešće uzrokuje meningitis i pneumoniju. Infekcija se primarno događa u imunosuprimiranih pacijenata koji imaju i veći rizik od lošijeg ishoda liječenja.
PRIKAZ SLUČAJA:
1. slučaj: Pacijentica u dobi od 61 godine, kojoj je prije 12 godina učinjena transplantacija (TX) gušterače, hospitalizirana je zbog febriliteta. MSCTom toraksa je verificirana nodularna intersticijska infiltracija politopno. Zbog sumnje na mikozu uveden je vorikonazol, uz inicijalni meropenem i vankomicin te redukciju imunosupresije (IS). Nakon stabilizacije stanja i regresije infiltrata dolazi do pogoršanja. U hemokulturi je identificiran C. neoformans te je lumbalnom punkcijom potvrđen kriptokokni meningitis. U terapiju su uvedeni amfotericin B i flucitozin te je obustavljena IS, uz iznimku metilprednizolona. Pacijentica je i graftektomirana s ciljem potpunog ukidanja IS. Unatoč liječenju dolazi do pogoršanja stanja i smrtnog ishoda.
2. slučaj: Pacijentica u dobi od 54 godine kojoj je prije 6 godina učinjena TX bubrega hospitalizirana je zbog glavobolje, mučnine i povraćanja. Pri prijemu bila je afebrilna i urednih upalnih parametara. Kriptokokni meningitis je dokazan lumbalnom punkcijom. Liječena je amfotericinom B i flukonazolom, uz redukciju IS. Na zadnjoj kontroli je bila uredna funkcija presatka bez sekvela meningitisa.
ZAKLJUČAK: Oportunističke infekcije veliki su problem kod pacijenata s transplantiranim organima. Bolesnici mogu biti afebrilni u slučaju životno ugrožavajućih infekcija. U slučajevima težih kliničkih slika, kada je nužno potpuno ukinuti IS, potrebno je učiniti graftektomiju ukoliko se ne radi o vitalnom organu.

Cryprococcal meningitis in kidney and pancreas recipients: report of 2 cases

INTRODUCTION: Cryptococcus neoformans is an encapsulated yeast that mostly causes meningitis and pneumonia. Infection primarily occurs in immunosuppressed patients who have a higher risk of a worse treatmentoutcome.
CASE REPORT:
Case 1: A 61-year-old female patient, who underwent pancreas transplantation (TX) 12 years ago, was hospitalized due to fever. Polytopic nodular interstitial infiltration was verified by chest MSCT. Due to suspected mycosis, voriconazole was introduced, along with initial meropenem and vancomycin and reduction of immunosuppression (IS). After stabilization and regression of the infiltrate, deterioration occurred. C. neoformans was identified in blood culture and cryptococcal meningitis was confirmed by lumbar puncture. Amphotericin B and flucytosine were introduced and IS was omitted, except methylprednisolone. The patient underwent graftectomy to completely eliminate IS. Despite treatment, the condition worsened and the outcome was fatal.
Case 2: A 54-year-old female, patient who underwent kidney TX 6 years ago, was hospitalized because of headache, nausea and vomiting. She was afebrile at admission with normal inflammatory parameters. Lumbar puncture indicated cryptococcal meningitis. She was treated with amphotericin B and fluconazole, with IS reduction. At the last check-up, the function of the graft was normal without sequelae of meningitis.
CONCLUSION: Opportunistic infections are a major problem in organ transplant patients. Patients can be afebrile in life-threatening infections. In case of severe clinical presentation, when it is necessary to completely omit the IS, graftectomy can be performed, if the organ is not vital.

KEYWORDS: immunosuppression therapy; meningitis, cryptococcal; organ transplantation

PS07

Intrakardijalna ehokardiografija kao dijagnostički alat u predtransplantacijskoj obradi pacijenta sa suspektnim infektivnim endokarditisom umjetnog zalistka

Barbara Krejči[1]; Anamarija Kovačić[1]; Matija Marković[2]

1 Medicinski fakultet, Sveučilište u Zagrebu, Hrvatska
2 Klinička bolnica Merkur, Klinika za unutarnje bolesti, Zavod za kardiologiju
ID Barbara Krejči 0009-0002-4017-8391; Anamarija Kovačić 0009-0005-5536-1190; Matija Marković 0000-0002-2852-3730 https://doi.org/10.26800/LV-145-supl7-PS07

KLJUČNE RIJEČI: predtransplantacijska obrada; infektivni endokarditis umjetnog zalistka; intrakardijalna ehokardiografija

UVOD: Infektivni endokarditis umjetnog zalistka najozbiljniji je oblik endokarditisa visoke incidencije i mortaliteta te predstavlja apsolutnu kontraindikaciju za transplantaciju solidnih organa. Zlatni su standard dijagnostike modificirani Dukeovi kriteriji koji nalažu potvrdu kliničke sumnje konzistentnim mikrobiološkim izolatom hemokultura te slikovnim prikazom endokarditičkih promjena zalistka odnosno implantiranog materijala. Kad su transtorakalna i transezofagealna ehokardiografija kontraindicirane ili inkonkluzivne, metoda je izbora intrakardijalna ehokardiografija koja udvostručuje šansu postavljanja sigurne dijagnoze
PRIKAZ SLUČAJA: Muški pedesettrogodišnji pacijent s dekompenziranom kriptogenom cirozom jetre hospitaliziran je radi predtransplantacijske obrade. Transezofagealnom ehokardiografijom nađen je endokarditički promijenjen insuficijentan trikuspidalni zalistak, a kako je stacionaran ultrazvučni nalaz perzistirao i nakon antibiotske terapije, zahvaćeni je zalistak zamijenjen biološkom protezom. Narednih se mjeseci pacijentu, opterećenom komorbiditetima, opće stanje pogoršava te se transtorakalnom ehokardiografijom postavlja sumnja na infektivni endokarditis umjetnog zalistka, uz negativne hemokulture. Budući da su u pacijenta prisutni varikoziteti jednjaka gradusa II/III kao relativna kontraindikacija za transezofagealnu ehokardiografiju, a prostetička valvula otežava očitavanje nalaza, za konačnu je dijagnostiku odabrana intrakardijalna ehokardiografija. Pretraga je, trombocitopeniji i sniženim parametrima koagulacije usprkos, odrađena bez komplikacija, a rezultirala je otklanjanjem prvotne kliničke sumnje te uvrštenjem pacijenta na listu za transplantaciju. Nažalost, daljnji je tijek bolesti obilježila progresija u hepatorenalni sindrom pa, unatoč mjerama intenzivističkog liječenja, pacijent nije dočekao novi organ.
ZAKLJUČAK: Slučaj prikazuje intrakardijalnu ehokardiografiju kao moćan alat u definitivnom dijagnosticiranju ili isključenju infektivnog endokarditisa. Metoda se i u pacijenta narušene koagulacije pokazala sigurnom te omogućila perspektivu nažalost nedočekane transplantacije.

Intracardiac Echocardiography as a Diagnostic Tool in Pretransplantation Evaluation of a Patient with Suspected Infective Endocarditis of a Prosthetic Valve

INTRODUCTION: Infective endocarditis of a prosthetic valve is a serious form of endocarditis with high incidence and mortality, representing an absolute contraindication for organ transplantation. Modified Duke criteria are the gold standard for diagnosis, requiring confirmation of clinical suspicion with consistent microbiological isolation from blood cultures and imaging of endocardial changes in the valve or implanted material. When transthoracic and transesophageal echocardiography are contraindicated or inconclusive, method of choice is intracardiac echocardiography, which doubles the chance of secure diagnosis.
CASE REPORT: Fifty-three-year-old male patient with decompensated cryptogenic liver cirrhosis was hospitalized for pretransplantation evaluation. Transesophageal echocardiography revealed an insufficient tricuspid valve, and, as it remained stationary even after antibiotic therapy, the affected valve was replaced with a bioprosthetic. In the following months, the patient, burdened with comorbidities, experienced a decline in general condition. Transthoracic echocardiography raised suspicion of infective endocarditis of the prosthetic valve, with negative blood cultures. Since the patient had esophageal varices grade II/III as a relative contraindication for transesophageal echocardiography, and the prosthetic valve made the interpretation challenging, intracardiac echocardiography was done. Examination went without complications despite thrombocytopenia and abnormal coagulation, and it dismissed initial suspicion and

included the patient on transplant list. The disease progressed to hepatorenal syndrome, and the patient did not receive a new organ.
CONCLUSION: Intracardiac echocardiography is a powerful tool for diagnosing or excluding infective endocarditis. The method proved safe even in a patient with impaired coagulation, making transplantation possible, although it was not realized.

KEYWORDS: Preoperative Care; Endocarditis; Echocardiography

PS08

Rijedak slučaj kronične aktivne infekcije Epstein-Barr virusom – dijagnostički i terapijski izazovi

Domagoj Sajfert[1], Ante Stojanović[1], Maro Brbora[1], Josip Batinić[1,2]

1 Medicinski fakultet Sveučilišta u Zagrebu
2 Zavod za hematologiju, Klinika za unutarnje bolesti, Klinički bolnički Centar Zagreb, Zagreb, Hrvatska

ID Domagoj Sajfert 0009-0000-6367-1264; Ante Stojanović 0009-0009-9310-4426; Maro Brbora 0009-0004-3482-1293; Josip Batinić 0000-0001-5595-9911 https://doi.org/10.26800/LV-145-supl7-PS08

KLJUČNE RIJEČI: Infekcija Epstein-Barr virusom; Transplantacija hematopoetskih matičnih stanica; CHOP protokol
UVOD: Infekcija Epstein-Barr virusom (EBV) je uobičajena u našoj populaciji i većinom ima benigni tijek. U rijetkim slučajevima može se razviti kronična aktivna infekcija koja predstavlja dijagnostički i terapijski problem.
PRIKAZ SLUČAJA: Pacijentica 1999. godište, prezentirala se dispnejom pri naporu, pritiskom u prsištu i febrilitetom, a u statusu hepatosplenomegalijom. Učinjenom opsežnom obradom utvrđeni su povišeni jetreni enzimi, trombocitopenija i povišen udio atipičnih limfocita u krvnoj slici. PCR na EBV je pokazao nemjerljivo visok broj kopija. Zbog zaduhe i bolova u prsima učinjen je ultrazvuk srca kojim se utvrdi plućna hipertenzija. S obzirom na perzistiranje simptoma i laboratorijskih nalaza, učinjena je biopsija jetre, a patohistološki nalaz odgovara EBV hepatitisu bez limfoproliferativne bolesti. Dodatnom obradom isključene su limfoproliferativne i metaboličke bolesti nakupljanja kao i kongenitalne imunodeficijencije. Postavljena je dijagnoza kronične aktivne EBV infekcije T limfocita. Započelo je liječenje 3 STEP protokolom: imunosupresija ciklosporinom i kortikosteroidima nakon čega je uslijedilo liječenje kemoterapijom po CHOP protokolu (ciklofosfamid, doksorubicin, vinkristin, prednizon). Uz navedeno došlo je do smanjenja broja kopija EBV uz regresiju simptoma. Liječenje je bilo komplicirano epizodama neutropenijske vrućice. Aktualno, bolesnica je u pripremi za nastavak liječenja transplantacijom alogeničnih krvotvornih matičnih stanica.
ZAKLJUČAK: Donosimo slučaj rijetke i po život ugrožavajuće kronične aktivne EBV infekcije T limfocita s kompliciranim dijagnostičkim putem. Zbog vrlo malog broja slučajeva, ovo stanje je terapijski izazov. Prema današnjim saznanjima, jedini način dugoročne kontrole infekcije je imunosupresivna terapija te transplantacija alogeničnih krvotvornih matičnih stanica.

A rare case of chronic active Epstein-Barr virus infection - diagnostic and therapeutic challenges

INTRODUCTION: Epstein-Barr virus (EBV) infection is common in our population and mostly has a benign course. In rare cases, a chronic active infection can develop, which represents a diagnostic and therapeutic problem.

CASE REPORT: The patient, a female, born in 1999, presented exertional dyspnea, chest pressure, and fever, as well as hepatosplenomegaly. Extensive evaluation revealed elevated liver enzymes,

thrombocytopenia, and an increased proportion of atypical lymphocytes in the blood picture. PCR for EBV showed an immeasurably high number of copies. Due to shortness of breath and chest pain, an echocardiogram was performed, which confirmed pulmonary hypertension. A liver biopsy was performed, and the histopathological findings corresponded to EBV hepatitis without lymphoproliferative disease. Further evaluation ruled out lymphoproliferative and metabolic storage diseases as well as congenital immunodeficiencies. The diagnosis of chronic active EBV infection of T lymphocytes was established. Treatment began with the 3 STEP protocol: immunosuppression with cyclosporine and corticosteroids, followed by chemotherapy according to the CHOP protocol (cyclophosphamide, doxorubicin, vincristine, prednisone). Consequently, the number of EBV copies decreased and symptoms regraded. Treatment was complicated by episodes of neutropenic fever. Currently, the patient is preparing for continued treatment with allogeneic hematopoietic stem cell transplantation.
CONCLUSION: We present a case of a rare and life-threatening chronic active EBV infection of T lymphocytes with a complicated diagnostic course. Due to the very small number of cases, this condition represents a therapeutic challenge. Currently, the only way to achieve long-term control of the infection is immunosuppressive therapy and allogeneic hematopoietic stem cell transplantation.

KEYWORDS: Epstein-Barr Virus Infections; Hematopoietic Stem Cell Transplantation; CHOP protocol

PS09

Boutonneuse groznica uzrokovana krpeljima prenesenom infekcijom s *Rickettsijom conori*

Dora Franciska Tuđman Šuk[1]; Pia Kosanović[1]; Vita Jugovac [2]; Adriana Vince[1,3]

1 Medicinski fakultet Sveučilišta u Zagrebu, Zagreb, Hrvatska
2 Dom zdravlja Zagreb - Zapad, Zagreb, Hrvatska
3 Klinika za infektivne bolesti 'Dr. Fran Mihaljević', Zagreb, Hrvatska

ID Dora Franciska Tuđman Šuk 0009-0001-7017-5207; Pia Kosanović 0009-0009-2915-3186; Vita Jugovac 0000-0003-1989-6276; Adriana Vince 0000-0003-2355-6573. https://doi.org/10.26800/LV-145-supl7-PS09

KLJUČNE RIJEČI: Boutonneuse groznica; Rickettsia conorii; Rikecioza skupine pjegavih groznica; ugrizi krpelja
UVOD: Boutonneuse groznica, poznata i kao Mediteranska pjegava groznica (MPG), zoonotska je bolest uzrokovana infekcijom gram-negativnim aerobnim bakterijama Rickettsia conorii čija je inkubacija do 7 dana. Glavni prijenosnik je krpelj Rhipicephalus sanguineus. Simptomi rikecioza skupine pjegavih groznica (SPG) uključuju osip, glavobolju, groznicu, mialgiju i eshar na mjestu uboda.
PRIKAZ SLUČAJA: 70-godišnji muškarac primijetio je krpelja veličine 3mm na desnom testisu nakon posjete hrvatskoj obali. Potražio je medicinsku pomoć i prezentirao se lokaliziranim crvenilom, nastankom kraste na mjestu uboda i povišenom tjelesnom temperaturom. Ostali simptomi uključivali su glavobolju i mialgiju. Tijekom fizičkog pregleda primijećen je difuzni makularni osip s purpurastim karakteristikama na gornjim i donjim udovima te bezbolni eshar u lijevoj ingvinalnoj regiji. Na ultrazvuku je viđena splenomegalija i hepatomegalija s parenhimalnim hiperehogenim lezijama promjera 18mm, što sugerira hemangiom. Laboratorijski testovi su pokazali trombocitopeniju, povišenu razinu laktat-dehidrogenaze (350 U/L), kreatinina, fibrinogena i D-dimera većih od 4.57 g/L. Neizravna imunofluorescencijska analiza detektirala je IgM antitijela na bakteriju Rickettsia conorii, a kasnije i serokonverziju na IgM i IgG, što ukazuje na rikeciozu. Liječenje je uključivalo dvotjednu terapiju doksiciklinom i tjedan dana terapije

azitromicinom. Na kontrolnom pregledu laboratorijski parametri su normalni i viđeno je potpuno povlačenje osipa iako se suha krasta i dalje zadržala.
ZAKLJUČAK: Rikecioza je endemska bolest duž hrvatsku obalu. S obzirom na njenu rijetkost, obično se dijagnosticira u kasnijem stadiju s ozbiljnim komplikacijama kod pacijenata s komorbiditetima koje se prezentiraju kao miokarditis, retinalni vaskulitis, ruptura slezene i hemofagocitni sindrom. U slučaju pravovremenog započinjanja terapije, smrtnost je manja od 5%.

Boutonneuse fever caused by tick-borne infection with *Rickettsia conorii*

INTRODUCTION: Boutonneuse fever, also known as Mediterranean spotted fever (MSF), is a zoonotic febrile disease caused by infection with a gram-negative, aerobic bacteria Rickettsia conorii with incubation up to 7 days. The predominant vector is a tick Rhipicephalus sanguineus. Symptoms of spotted fever group (SFG) rickettsioses are rash, headache, fever, myalgia and eschar at the site.
CASE REPORT: A 70-year old man discovered a 3mm tick on his right testicle after visiting the Croatian coast. He sought medical help and presented with localized redness, formation of crust on site and fever. This was accompanied by symptoms including headache and myalgia. Upon physical examination, diffuse macular rash with purpuric features was observed on the upper and lower extremities and a painless black eschar was identified in the left inguinal region. On ultrasound, splenomegaly and hepatomegaly with parenchymal hyperechoic lesions 18mm in diameter were seen, suggesting hemangioma. Laboratory tests revealed thrombocytopenia, lactate dehydrogenase 350 U/L, creatinine, fibrinogen and D-dimers over 4.57 mg/L. Indirect Immunofluorescence Assay (IFA) detected Rickettsia conorii IgM antibodies and later a seroconversion to IgM and IgG indicating rickettsiosis. Treatment involved two-weeks doxycycline and one-week azithromycin therapy. Follow-up assessments revealed complete resolution of the rash and normal laboratory parameters, although the dry crust persisted.

CONCLUSION: Rickettsiosis is endemic along the Croatian coast. Given its rarity, it is usually diagnosed late with severe complications in patients with comorbidities like myocarditis, retinal vasculitis, rupture of spleen and hemophagocytic syndrome. In case of timely therapy initiation, mortality is less than 5%.

KEYWORDS: Boutonneuse fever; Rickettsia conorii; Spotted Fever group rickettsiosis; tick bites

PS10

Transplantacija perifernih matičnih stanica maloljetnog djeteta roditelju- bioetički pristup

Filip Pavlic[1]; David Palijan[1]; Martin Pelin[1]; Nadira Duraković [1,2]

1 Medicinski fakultet, Sveučilište u Zagrebu, Hrvatska 2 Zavod za hematologiju, Klinika za unutarnje bolesti, KBC Zagreb, Zagreb, Hrvatska

ID Filip Pavlic 0009-0001-6265-8401; David Palijan 0000-0002-4263-2415; Martin Pelin 0000-0002-8360-6889; Nadira Duraković 0000-0001-5842-0911 https://doi.org/10.26800/LV-145-supl7-PS10

KLJUČNE RIJEČI: Akutna mijeloična leukemija; Bioetika; Maloljetnici; Transplantacija matičnih stanica periferne krvi

UVOD: Akutna mijeloična leukemija (AML) je maligna bolest krvi, odnosno koštane srži, koju karakterizira nekontrolirano stvaranje krvnih stanica mijeloičnog reda. Dolazi do proliferacije nezrelih oblika krvnih stanica, koje se nagomilavaju u koštanoj srži i sprečavaju normalnu hematopoezu.
PRIKAZ SLUČAJA: Trideset šestogodišnja pacijentica, udovica, javlja se u drugu medicinsku

ustanovu sa simptomima preznojavanja, umora i opće slabosti. U nalazu krvi otkrivena je pancitopenija, pacijentica je hospitalizirana te se obradom postavila dijagnoza AML M5 tipa. Primijenjenom kemoterapije postiže se remisija osnovne bolesti. Pokrenuto je pretraživanje baze potencijalnih podudarnih nesrodnih darivatelja u međunarodnim registrima, međutim neuspješno. Slijedeće u obzir dolazi jedino haploidentična transplantacija oca ili maloljetnog sina. Primljena je na naš odjel radi nastavka liječenja AML planiranom transplantacijom krvotvornih matičnih stanica od HLA haploidentičnog darivatelja. Obradom je pokazano da ima vrlo izražena donor-specifična protutijela (DSA) na oba darivatelja, no slabije izražena na sina nego na oca. Napravljena je obrada

pedijatra i dobiven je verbalno informirani pristanak dječaka u prisustvu psihologa. Transplantacija je protekla uredno. Četrdeset i dva dana poslije transplantacije učinjena je evaluacija kimerizma periferne krvi kod koje nalaz govori u prilog primarnog odbacivanja transplantata. Otpuštena je kući uz uputstva za terapiju i kontrolu u dnevnoj bolnici.
ZAKLJUČAK: Slučaj je jedinstven zato što dječak nema oca te jedini zakonski skrbnik koji potpisuje informirani pristanak djeteta-donora ujedno je i primatelj presatka. U tom slučaju, zbog sukoba interesa skrbnika-primaoca, važno je stručno procijeniti mentalno stanje djeteta i educirati ga o proceduri i odluci koju donosi.

Transplantation of peripheral stem cells from a minor child to a parent - a bioethical approach

INTRODUCTION: Acute myeloid leukemia (AML) is a malignant hematological disease characterized by the uncontrolled proliferation of blood cells of the myeloid lineage, which leads to an accumulation of immature cell forms in the bone marrow and disrupts normal hematopoiesis.
CASE REPORT: A 36-year-old widow presented to another medical facility with symptoms of diaphoresis, fatigue, and weakness. Hematologic analysis revealed pancytopenia, leading to hospitalization and subsequent diagnosis of AML. Remission was achieved through chemotherapy. Despite an extensive search in international donor registries, searching for an unrelated donor was unsuccessful. Haploidentical transplantation from either the father or the minor son proved to be the only viable option. The patient was referred to our department for a planned HLA-haploidentical hematopoietic stem cell transplant. High donor-specific antibodies were detected against both potential donors, with lower reactivity to the son. A pediatric evaluation was performed, and verbal informed consent was obtained from the child in the presence of a psychologist. The transplantation was uneventful. However, peripheral blood chimerism testing forty-two days after the transplantation revealed primary graft rejection. The patient was discharged with instructions for therapy and outpatient monitoring.
CONCLUSION: A minor child has no biological father, and the sole legal guardian who gives informed consent for the donor child is also the transplant recipient. In such situations, which are characterized by potential conflicts of interest, an expert assessment of the child's mental capacity and a comprehensive explanation of the procedure and the decisions to be made are essential.

KEYWORDS: Acute myeloid leukemia; Bioethics; Minors; Peripheral Blood Stem Cell Transplantation

PS11

„END OF LIFE": KADA JE VRIJEME REĆI ZBOGOM

Haris Mehdić[1], Matej Martinović[1], Adnan Isaković[1], Sonja Krofak[2]

1 Medicinski fakultet, Sveučilište u Zagrebu, Zagreb, Hrvatska
2 Odjel anesteziologije, reanimatologije i intenzivne medicine, Klinička bolnica „Sv. Duh", Zagreb, Hrvatska

ID Haris Mehdić 0009-0002-5907-5210; Matej Martinović 0009-0000-7857-6243; Adnan Isaković 0009-0006-7381-6352; Sonja Krofak 0000-0002-8369-7637 https://doi.org/10.26800/LV-145-supl7-PS11

KLJUČNE RIJEČI: ascites; rak jajnika; sepsa; palijativna skrb

UVOD: Etička pitanja se pojavljuju u odnosu medicinskih postupaka i palijativne skrbi, uključujući zabrinutost o opsežnosti i trajanju određenih tretmana. Kodeks medicinske etike i deontologije Hrvatske liječničke komore, u članku 4., jasno definira osnovnu dužnost liječnika u skrbi za umiruće pacijente, ističući važnost ublažavanja boli i patnje. Također se naglašava da nastavak intenzivnog liječenju u predsmrtnom stanju nije medicinski opravdan i suprotan je pravu umirućeg pacijenta na dostojanstvenu smrt.
PRIKAZ SLUČAJA: 67-godišnja pacijentica hospitalizirana je na odjel gastroenterologije poradi dijagnostičke obrade ascitesa. Citomorfološki i imunocitokemijski nalaz sedimenta izljeva upućuje na metastatski karcinom (adenokarcinom – BerEP4, CA125, CK7 pozitivnih stanica, laboratorijska obrada krvi - HE: 1483, CA 125: 142) s velikom vjerojatnošću da je riječ o tumoru jajnika kao primarno sijelo. U prilog tome govori i nalaz MRI zdjelice (povećan desni jajnik, cistično promijenjen, dimenzija: 4x3 cm). Sukladno navedenim nalazima, pacijentica se premješta na odjel ginekologije kako bi se obavila dijagnostička laparoskopija. Tijekom boravka na ginekologiji opće stanje pacijetnice se pogoršava i javljaju se klinički znakovi sepse (febrilna i hipotenzivna, prokalcitonin: 5,5, CRP: 225,6), što izaziva sumnju na spontani bakterijski peritonitis. Stanje pacijentice se stabiliziralo na intravensku primjenu ceftriaksona. Zbog lošeg općeg stanja bolesnice, u dogovoru s obitelji, odustaje se od daljnje planirane obrade i liječenja na temelju hrvatskih smjernica za palijativnu skrb.
ZAKLJUČAK: Odluke o ograničavanju nepotrebnih medicinskih postupaka i usmjeravanju terapije prema palijativnoj skrbi su ključne za sveobuhvatno zbrinjavanje kritično bolesnih pacijenata u kliničkoj praksi.

END OF LIFE: WHEN IS IT THE TIME TO LET THEM GO

INTRODUCTION: Ethical issues arise in relation between medical procedures and end-of-life care, including concerns about the extent and duration of specific treatments. The Croatian Medical Chamber's Code of Medical Ethics and Deontology, Article 4, outlines physicians' fundamental duty in caring for dying patients, emphasizing pain and suffering alleviation. It explicitly states that persisting with intensive treatment in an irreversible terminal condition is not medically justified and deprives the dying patient of a dignified death.
CASE REPORT: A 67-year-old female patient was hospitalized in the gastroenterology department for the diagnostic evaluation of ascites. Cytomorphological and immunocytochemical analysis of the ascitic fluid sediment indicates metastatic carcinoma (adenocarcinoma - BerEP4, CA125, CK7 positive cells, blood levels: HE: 1483, CA 125: 142) with a high probability that the primary site is ovarian tumor, supported by pelvic MRI findings (enlarged right ovary, cystic changes, dimensions: 4x3 cm). In accordance with the findings, the patient is transferred to the gynecology department for a diagnostic laparoscopy. During the stay in the gynecology department, the patient's general condition deteriorates, and clinical signs of sepsis emerge (febrile and hypotensive, procalcitonin: 5.5, CRP: 225.6), raising suspicions of spontaneous bacterial peritonitis. Intravenous administration of ceftriaxone stabilizes the patient's septic condition. Due to the patient's poor general condition, in consultation with the family, further planned diagnostic procedures and treatment are abandoned based on Croatian guidelines for end-of-life care.

CONCLUSION: Decisions regarding limiting non-beneficial medical procedures and shifting the therapeutic focus to palliative care are integral to the comprehensive management of critically ill patients in clinical practice.
KEYWORDS: ascites; ovarian cancer; severe sepsis; palliative care

PS12

Slučaj hiperplastične hipersekretorne gastropatije kao rijetkog uzroka hipertrofične gastropatije

Ivan Raguž[1], Loren Serdarević[1], Adrijan Repušić[1], Neven Baršić[1,2]

1 Medicinski fakultet, Sveučilište u Zagrebu, Šalata 3, 10000 Zagreb, Hrvatska
2 Klinika za unutarnje bolesti, KBC Sestre Milosrdnice, Zavod za gastroenterologiju i hepatologiju, Sveučilište u Zagrebu, Vinogradska ulica 29, 10000 Zagreb, Hrvatska

ID Ivan Raguž 0009-0006-9224-6869; Loren Serdarević 0000-0002-8806-2382; Adrijan Repušić 0009-0004-3257-8189; Neven Baršić 0000-0002-4416-4520 https://doi.org/10.26800/LV-145-supl7-PS12

KLJUČNE RIJEČI: biopsija; hiperplazija; parijetalna stanica

UVOD: Hipertrofična gastropatija rijetko je hiperproliferativno stanje. Najčešći su uzroci Zollinger-Ellisonov sindrom u sklopu gastrinoma u kojem dolazi do glandularne hipertrofije zbog hiperplazije parijetalnih stanica te Ménétrierova bolest koja je karakterizirana foveolarnom hiperplazijom i glandularnom atrofijom. Hiperplastična hipersekretorna gastropatija iznimno je rijedak oblik hipertrofične gastropatije koji nastaje uslijed idiopatske hiperplazije parijetalnih stanica. Posljedično, dolazi do hipersekrecije želučane kiseline i nespecifičnih simptoma poput bolova u abdomenu, mučnine, proljeva i gubitka na tjelesnoj težini.
PRIKAZ SLUČAJA: Predstavljamo slučaj 67-godišnje bolesnice koja se javila sa simptomima izmjene konzistencije stolice i ritma pražnjenja uz epigastričnu bol koja se pogoršava promjenom položaja. Laboratorijski je utvrđena sideropenična anemija te je bolesnica u svrhu obrade hospitalizirana. Endoskopski su uočeni izraženi želučani nabori i atipično promijenjena, zadebljana, blijeda sluznica, što odgovara hipertrofičnoj gastropatiji. Opis inicijalne biopsije sluznice želuca kliještima bio je nespecifičan, kao i prvotni opis naknadno uzete makropartikularne biopsije. Dodatnim je konzultacijama s patologom utvrđeno da se radi o hiperplaziji glandularnog epitela na račun umnoženih parijetalnih stanica, čime je isključena mogućnost Ménétrierove bolesti. Zbog sumnje na gastrinom učinjena je laboratorijska dijagnostika te CT abdomena. Dobiveni su uredni nalazi gastrina i kromogranina A u serumu te uredan radiološki nalaz, time isključujući gastrinom. Konačno, eliminacijom je postavljena dijagnoza hiperplastične hipersekretorne gastropatije. Nadomjesnom terapijom željeza uz visoke doze inhibitora protonske pumpe prati se dobar terapijski odgovor.
ZAKLJUČAK: Ovaj slučaj pokazuje važnost valjanog dijagnostičkog postupka koji je isključivanjem doveo do pravovremene dijagnoze rijetke bolesti. Pacijentica je pošteđena daljnjih dijagnostičkih postupaka te je na vrijeme uvedenom terapijom došlo do regresije simptoma i poboljšanja kvalitete života.

A case of hyperplastic hypersecretory gastropathy as a rare cause of hypertrophic gastropathy

INTRODUCTION: Hypertrophic gastropathy is a rare hyperproliferative condition. The most common causes include Zollinger-Ellison syndrome associated with gastrinoma, in which parietal cell hyperplasia leads to glandular hypertrophy, and Ménétrier disease, characterized by foveolar hyperplasia and glandular atrophy. Hyperplastic hypersecretory gastropathy is an exceptionally rare form of hypertrophic gastropathy resulting from idiopathic parietal cell hyperplasia. Consequently, gastric acid hypersecretion leads to non-specific symptoms such as abdominal pain, nausea, diarrhea, and weight loss.

CASE REPORT: A 67-year-old female patient reported altered bowel habits and stool consistency, along with epigastric pain exacerbated by position changes. Laboratory tests showed sideropenic anemia and the patient was hospitalized for further evaluation. Endoscopy revealed prominent gastric folds and an atypically changed, thickened, pale mucosa, consistent with hypertrophic gastropathy. The initial gastric mucosa biopsy description was non-specific, as were the subsequent macroscopic biopsy findings. Consultations with a pathologist confirmed glandular hyperplasia with multiplied parietal cells, ruling out the possibility of Ménétrier disease. Further diagnostics, including laboratory tests and an abdominal CT scan, showed normal gastrin and chromogranin A levels in the serum and no pathological findings on the CT scan, effectively excluding gastrinoma. Consequently, through elimination, the diagnosis of hyperplastic hypersecretory gastropathy was established. Oral iron therapy, along with high-dose proton pump inhibitors, was administered, resulting in a favorable treatment response.
CONCLUSION: This case highlights the importance of a thorough diagnostic approach that, through exclusion, expedites the diagnosis of a rare condition, thus sparing the patient from unnecessary further diagnostic procedures. Promptly initiated therapy resulted in regression of symptoms and clinical improvement.
KEYWORDS: biopsy; hyperplasia; gastric parietal cell

PS13

Brzo progresivni tijek idiopatske plućne arterijske hipertenzije: prikaz slučaja i terapijske opcije

Ivica Zec[1], Mateja Janković Makek[1,2]

1 Medicinski fakultet, Sveučilište u Zagrebu
2 Klinika za plućne bolesti Jordanovac, Klinički bolnički centar Zagreb

ID Ivica Zec 0000-0003-1130-5769; Mateja Janković Makek 0000-0002-0171-764X
https://doi.org/10.26800/LV-145-supl7-PS13

KLJUČNE RIJEČI: idiopatska plućna arterijska hipertenzija; transplantacija pluća; vazodilatatori

UVOD: Idiopatska plućna arterijska hipertenzija (iPAH) rijetka je bolest koja označava povećanje tlaka u plućnoj cirkulaciji, posljedično srčano popuštanje i, nerijetko, smrtni ishod. Liječenje se temelji na primjeni vazodilatatora.
PRIKAZ SLUČAJA: 41-godišnja pacijentica hospitalizirana je krajem 2020. zbog znakova desnostrane kardijalne dekompenzacije uz prisutnost perikardijalnog izljeva. Postavljena je sumnja na PAH no liječena je amlodipinom i furosemidom. U svibnju 2021. dolazi do pogoršanja srčanog popuštanja i pojave značajne respiratorne insuficijencije (NYHA IV). Obradom u našoj Klinici, potvrđena je iPAH i započeta dvojna terapija (sildenafil i macitentan) uz povećanje diuretske terapije i oksigenoterapiju protokom O2 2L/min. U srpnju 2021. uveden je i treći lijek za iPAH – treprostinil. Uz terapiju se prati poboljšanje funkcijskog statusa (NYHA II/III) uz poboljšanje nalaza 6-minutnog testa hoda (6MWT), NT-proBNP-a i ehokardiografskog nalaza te poboljšanje respiratorne insuficijencije. Nadalje, uz dijetnu prehranu i pojačanu diuretsku terapiju, smršavila je 30 kg (trenutna TT 85 kg). Stabilno je bila do prosinca 2022. kad je evidentirana značajna progresija dilatacije desnog ventrikula i porast NT-proBNP-a. Tada je povišena doza treprostinila, a sildenafil zamijenjen riociguatom. Zbog perzistencije simptoma, u lipnju 2023. započeta je i obrada za transplantaciju pluća. Od dodatnih medikamentoznih opcija, u očekivanju je registracija lijeka (sotatercept) koji predstavlja četvrti, različiti put djelovanja i nova je nada u terapiji bolesnika s iPAH.

ZAKLJUČAK: iPAH je bolest koja često ima progresivan tijek unatoč terapiji i transplantacija pluća tada je jedina preostala opcija. No, s obzirom na relativno kratki medijan preživljenja nakon transplantacije pluća, istu se pokušava odgoditi maksimizacijom medikamentozne terapije.

Rapidly Progressive Course of Idiopathic Pulmonary Arterial Hypertension: A Case Report and Therapeutic Options

INTRODUCTION: Idiopathic pulmonary arterial hypertension (iPAH) is a rare disease characterized by increased pressure in the pulmonary circulation, resulting in heart failure and, often, death. It is treatable with vasodilators.
CASE REPORT: A 41-year-old female patient was hospitalized in late 2020 due to signs of right-sided cardiac decompensation with the presence of pericardial effusion. PAH was suspected, but she was treated with amlodipine and furosemide. In May 2021, the patient's condition deteriorated (NYHA IV). Evaluation at our clinic confirmed iPAH and dual therapy (sildenafil and macitentan) was initiated, along with intensified diuretic therapy and oxygen therapy with a flow rate of 2L/min. In July 2021, a third medication, treprostinil, was introduced. Triple combination therapy improved the patient's functional status (NYHA II/III), 6-minute walk test (6MWT) results, NT-proBNP levels, echocardiography findings, and respiratory insufficiency. In addition, with dietary changes and intensified diuretic therapy, she lost 30kg (current body weight 85kg). The patient remained stable until December 2022, when clinical check-up revealed significant progression of right ventricular dilation and an increase in NT-proBNP levels. At that point, the dose of treprostinil was increased, and sildenafil was substituted with riociguat. In June 2023, the clinic initiated a lung transplant evaluation. As for additional treatment options, the fourth medication (sotatercept) is on the verge of approval and offers new hope for treating iPAH.
CONCLUSION: iPAH often has a progressive course despite therapy, with lung transplantation becoming the only remaining option. However, considering the relatively short post-transplant median survival, efforts are being made to delay it by maximizing medical treatment.
KEYWORDS: Lung Transplantation; Pulmonary Arterial Hypertension; Vasodilator Agents

PS14

Adenokarcinom gušterače koji oponaša walled-off nekrozu: prikaz slučaja

Jakov Markić[1]; Duje Škaričić[1]; Ivan Budimir[2]; Nina Blažević[2]

1 Medicinski fakultet, Sveučilište u Zagrebu
2 Zavod za gastroenterologiju i hepatologiju, Klinički bolnički centar Sestre milosrdnice, Zagreb, Hrvatska

ID Jakov Markić 0009-0007-2662-112X; Duje Škaričić 0009-0004-9069-3652; Ivan Budimir 0000-0003-4198-8329; Nina Blažević 0000-0001-6657-8268 https://doi.org/10.26800/LV-145-supl7-PS14

KLJUČNE RIJEČI: Abdominalna bol; Akutni narkotizirajući pankreatitis; Endoskopska aspiracija tankom iglom vođena ultrazvukom; Neoplazme gušterače

UVOD: Kompjutorizirana tomografija (CT) rutinski se koristi kao najvažnija slikovna metoda u bolesnika sa sumnjom na rak gušterače, iako su rezultati ponekad dvosmisleni. Zbog neinvazivnosti, abdominalni ultrazvuk predstavlja korisnu pretragu u dijagnostičkom algoritmu, unatoč ograničenoj preciznosti. Endoskopski ultrazvuk (EUS) s uzorkovanjem tkiva važan je alat u dijagnostičkoj obradi ovih bolesnika.
PRIKAZ SLUČAJA: 58-godišnja žena primljena je u bolnicu zbog konstantnih bolova u epigastričnoj regiji trbuha koji su se širili u leđa, a počeli su prije dva mjeseca, praćeni smanjenim apetitom i gubitkom tjelesne težine (10 kg u 6 mjeseci). Nakon analize krvi, utvrđene vrijednosti amilaza bile su unutar

referentnih granica, kao i tumorskih markera CEA i CA 19-9. Inicijalnom CT pretragom otkrivena je supstitucija dijela tijela i kompletnog repa gušterače hipodenznom kolekcijom, ukazujući na walled-off nekrozu kao kasnu komplikaciju akutnog nekrotizirajućeg pankreatitisa. Kasnije je ultrazvuk abdomena pokazao nepravilnu fokalnu hipoehogenu leziju u tijelu i repu gušterače, što je potaknulo sumnju na moguću neoplazmu. EUS gornjeg gastrointestinalnog trakta potvrdio je hipoehogenu leziju u repu gušterače promjera 44 mm, nakon čega je izvedena aspiracija tankom iglom. Citološka analiza upućivala je

na solidnu pseudopapilarnu neoplazmu, te je pacijent upućen na kirurški zahvat distalne pankreatektomije i splenektomije. Histološka analiza uzorka tkiva dovela je do konačne dijagnoze adenokarcinoma gušterače. ZAKLJUČAK: Ovaj slučaj ističe važnost EUS-a s uzorkovanjem tkiva kao sastavnog dijela dijagnostičkog algoritma kod pacijenata s potencijalno zloćudnim promjenama gušterače te prednosti i nedostatke različitih metoda snimanja korištenih za postavljanje dijagnoze i liječenje tih pacijenata.

Walled-off necrosis mimicking pancreatic adenocarcinoma: a case report

INTRODUCTION: Computed tomography (CT) is routinely used as the most important imaging method in patients with suspected pancreatic cancer, although results are sometimes inconclusive. Due to non-invasiveness, abdominal ultrasound represents helpful modality in diagnostic algorithm, despite limited accuracy. Endoscopic ultrasound (EUS) with tissue sampling is an important tool in diagnostic workup of these patients.
CASE REPORT: A 58-year-old female was admitted to the hospital due to constant abdominal pain in epigastric region radiating to her back, that started two months prior, accompanied by reduced appetite and weight loss (10 kg in 6 months). Upon blood analysis, amylase levels were in reference ranges, as well as tumor markers CEA and CA 19-9. Initial CT scan revealed substitution of part of the body and complete tail of the pancreas with hypodense collection, indicating walled-off necrosis as late complication of the acute necrotizing pancreatitis. Later, abdominal ultrasound showed irregular focal hypoechogenic lesion in pancreatic body and tail, raising suspicion of potential neoplasm. EUS of the upper gastrointestinal tract confirmed hypoechogenic lesion in pancreatic tail with 44 mm in diameter and fine-needle aspiration was performed. Cytological analysis suggested solid pseudopapillary neoplasm and the patient was referred to surgical procedure of distal pancreatectomy and splenectomy. Histological analysis of the tissue sample led to a definitive diagnosis of pancreatic ductal adenocarcinoma.
CONCLUSION: This case emphasizes the importance of EUS with tissue acquisition as part of diagnostic algorithm in patients with potentially malignant pancreatic masses and advantages and disadvantages of different imaging methods used for diagnosis and treatment of these patients.
KEYWORDS: Abdominal pain; Acute necrotizing pancreatitis; Endoscopic ultrasound-guided fine needle aspiration; Pancreatic neoplasms

PS15

Ahalazija jednjaka – bolest koja imitira različite intersticijske bolesti pluća

Jana Jelčić[1], Marija Gomerčić Palčić[2]

1 Medicinski fakultet Sveučilišta u Zagrebu
2 Klinički bolnički centar Sestre milosrdnice

ID Jana Jelčić 0009-0003-9268-4090; Marija Gomerčić Palčić 0000-0002-6836-4447
https://doi.org/10.26800/LV-145-supl7-PS15

KLJUČNE RIJEČI: ahalazija jednjaka; aspiracijska pneumonija; sarkoidoza; intersticijske bolesti pluća

UVOD: Ahalazija jednjaka je nemogućnost relaksacije donjeg ezofagealnog sfinktera što izaziva disfagiju. Jednjak s vremenom postaje dilatiran i tortuotičan te se javlja retencija hrane uslijed čega može doći do aspiracijske pneumonije.
PRIKAZ SLUČAJA: Kod 43-godišnje pacijentice, koja 20 godina boluje od ahalazije, unazad 5 mjeseci javljaju se recidivirajuće pneumonije. Pregledana je od strane nekoliko pulmologa te je svaki puta nalaz CT snimaka pokazao različite obrasce zamućenja intersticija pluća. Prvotno je na plućima radiološki opisan infiltrat lijevo parahilarno. Zbog nastavka subfebriliteta i suhog kašlja unatoč antibiotskoj terapiji ponovno je učinjena CT snimka toraksa na kojoj su opisane u plućnom parenhimu obostrano zone zrnatog stakla i konsolidacije parenhima u donjem lijevom režnju te je pacijentica hospitalizirana i liječena levofloksacinom. U nalazu fiberbronhoskopije opisana je pokoja orijaška stanica pa je uključena kortikosteroidna terapija zbog sumnje na sarkoidozu. Ubrzo nakon otpusta ponovno dolazi u hitnu službu gdje se opisuje radiološka progresija te je uveden trimetoprim sulfametoksazol i kasnije cefpodoksim i metronidazol. Nakon mjesec dana se radiološki prati parcijalna regresija. Preporučeno je prekinuti korikosteroidnu terapiju jer sarkoidoza nije dokazana. Budući da se prije godinu i pol kod pacijentice moralo odustati od peroralne endoskopske miotomije (POEM), upućena je kirurgu radi operativnog zbrinjavanja ahalazije.
ZAKLJUČAK: Recidivirajuća pneumonija zbog teške ahalazije može imitirati različite intersticijske bolesti pluća. Samo pokoja orijaška stanica ne može biti dovoljna za dijagnozu sarkoidoze. U ovom slučaju, recidivirajuća aspiracijska pneumonija dovela je do pogrešne dijagnoze i neprikladnog liječenja. Kirurško zbrinjavanje ahalazije je jedina opcija kojom se ova pacijentica može izliječiti.

Esophageal achalasia – disease mimicking a variety of interstitial lung diseases (ILD)

INTRODUCTION: Esophageal achalasia is the inability to relax the lower esophageal sphincter, resulting in dysphagia. Over time, the esophagus becomes dilated and tortuous, leading to food retention, which can cause aspiration pneumonia.
CASE REPORT: A 43-year-old female patient, diagnosed with achalasia 20 years ago, has been suffering from recurrent pneumonia for the past 5 months. Several pulmonologists evaluated the patient and every time different pattern of interstitial lung opacities was seen on CT scans. Initially, a left parahilar infiltrate was described radiologically in the lungs. Despite antibiotic therapy, subfebrile fever and dry cough persisted, prompting another chest CT scan, which revealed bilateral ground glass opacities and parenchymal consolidation in the lower left lobe. The patient was hospitalized and treated with levofloxacin. Bronchoscopy findings included a few giant cells, leading to corticosteroid therapy due to suspected sarcoidosis. Shortly after discharge, she returned to the emergency department with radiological progression. Trimethoprim-sulfamethoxazole was introduced, followed by cefpodoxime and metronidazole. After a month, partial regression was observed radiologically. Discontinuation of corticosteroid therapy was recommended as sarcoidosis was not confirmed. Since peroral endoscopic myotomy (POEM) was unsuccessful a year and a half ago, she was referred to a surgeon for the surgical management of achalasia.
CONCLUSION: Recurrent pneumonia due to severe achalasia can mimic a variety of ILDs. Only a few giant cells cannot be sufficient to diagnose sarcoidosis. In this case, recurrent aspiration pneumonia led to the wrong diagnosis and inappropriate treatment. Surgical intervention is the only curative option for this patient.
KEYWORDS: esophageal achalasia; aspiration pneumonia; sarcoidosis; interstitial lung diseases

PS16

Život nakon posljednjeg udaha; case report

Josip Došen[1]; Marija Kostanjski[1]; Tea Iletić[1]; Antun Ferenčić[2]; Martina Pereza Guščić[2]

1 Medicinski fakultet Sveučilišta u Rijeci, Rijeka, Hrvatska
2 Zavod za sudsku medicinu i kriminalistiku, KBC Rijeka, Rijeka, Hrvatska

ID Josip Došen 0009-0002-7261-6747; Marija Kostanjski 0009-0002-8853-7277; Tea Iletić 0009-0004-1350-4686; Antun Ferenčić 0000-0002-2166-7264; Martina Pereza Guščić 0000-0002-2166-7264
https://doi.org/10.26800/LV-145-supl7-PS16

KLJUČNE RIJEČI: Glasgow Koma Skala, Moždana Smrt, Transplantacija

UVOD: Eksplantacija podrazumijeva uzimanje organa i tkiva od osobe s moždanom smrću prema strogo propisanim protokolima. Donirati se mogu jetra, bubreg, gušterača, srce, pluća i sl. Cilj je ovog rada prikazati altruistički čin doniranja organa na primjeru mlade pacijentice čiji su organi nakon moždane smrti donirani.
PRIKAZ SLUČAJA: Dvadeset četverogodišnja pacijentica primljena je na intenzivni odjel nakon srčanog aresta i uspješnog oživljavanja. Nađena je ispred zgrade nakon pada s četvrtog kata, svjesna, s izraženim bolovima. Na terenu ju je imobilizirala hitna pomoć. U toku vožnje dolazi do kardiopulmonalnog aresta. Zaprimljena bez svijesti, širokih areflektičnih zjenica, bez pulsa, ventilirana je samoširećim balonom s maskom. Nakon 30 minuta, postignuta je spontana cirkulacija. Na prethodno postavljen dren izvučeno je 2600 mL krvi. Dodatno se učinila nadoknada krvnim pripravcima i korekcija koagulacije. Provedena je i hitna torakotomija, intraoperativno je pronađena lezija vene stražnjeg medijastinuma, uz krvavi pleuralni izljev, koja se podvezala. Na kontrolnom CT-u mozga uočen je difuzni edem mozga s gubitkom diferencijacije sive i bijele tvari te izostanak prikaza sulkusa, bazalnih cisterni i komora. Po ukidanju sedacije, pacijentica je imala Glasgow Coma Scale (GCS) 3, bez spontanog disanja, što je potvrđeno kliničkim pregledom i parakliničkim testovima, utvrdivši njezinu moždanu smrt.
ZAKLJUČAK: Danas, svaki pacijent, koji ima indikacije za darivanje organa, nakon moždane smrti može postati potencijalni donor. Isticanjem eksplantacije pokušava se podići svijest o mogućnosti produženja i poboljšanja kvalitete života drugog pojedinca.

Life after the last breath; case report

INTRODUCTION: Explantation involves taking organs and tissues from a person with brain death, following strict protocols. Organs such as the liver, kidney, pancreas, heart, and lungs can be donated. This case report aims to show the altruistic act of organ donation in the example of a young patient whose organs were donated after brain death.
CASE REPORT: A twenty-four-year-old woman was admitted to the intensive care unit after cardiac arrest and successful resuscitation. She was found in front of the building after falling from the fourth floor, conscious, but in pain. Upon admission, she was unconscious, with dilated pupils and no pulse, requiring ventilation. After 30 minutes, spontaneous circulation was achieved. 2600 mL of blood was extracted from the previously placed drain. Blood products were administered, and coagulation was corrected. During an emergency thoracotomy, a lesion in the posterior mediastinal vein and a bloody pleural effusion were discovered and ligated. A brain CT scan showed diffuse brain edema with loss of differentiation between gray and white matter, and absence of sulci, basal cisterns, and ventricles. Upon withdrawal of sedation, the patient had a Glasgow Coma Scale (GCS) score of 3, without spontaneous breathing, confirmed by clinical examination and paraclinical tests, establishing her brain death.
CONCLUSION: Today, every patient who has indications for organ donation can become a potential donor after brain death. Emphasizing explantation is an attempt to raise awareness of the possibility of extending and improving the quality of life of another individual.
KEYWORDS: Glasgow Coma Scale, Brain Death, Transplantation

PS17

Prijevremena ruptura plodovih ovoja u gestacijskoj dobi na granici vijabilnosti te porod zdravog djeteta u terminu

Julija Žanetić[1]; Ivan Benčić[1]; Josipa Paić[2]

1 Medicinski fakultet Sveučilišta u Zagrebu
2 KBC Zagreb, Klinika za ženske bolesti i porode, Zagreb, Hrvatska

ID Julija Žanetić 0000-0003-3986-5338; Ivan Benčić 0009-0005-9680-9764; Josipa Paić 0009-0002-6691-2865
https://doi.org/10.26800/LV-145-supl7-PS17

KLJUČNE RIJEČI: PPROM; amnionska tekućina; carski rez

UVOD: Prijevremeno otjecanje plodove vode može dovesti do oligohidramnija. Ukoliko se dogodi prije 37.tjedna (PPROM), komplikacije mogu uključivati korioamnionitis, abrupciju posteljice, prijevremeni porod te pobačaj ili intrauterinu smrt. Incidencija PPROM-a iznosi 1-4%, dok je incidencija PPROM-a prije 24.tjedna oko 0,5%.
PRIKAZ SLUČAJA: Pacijentica ima 37 godina, urednu osobnu i ginekološku anamnezu. Trudna je 2.put. U prvoj trudnoći je rođeno zdravo dijete carskim rezom (S.C.). Ova trudnoća je bila urednog tijeka do 22. tjedna, kada je dijagnosticirano otjecanje plodove vode. Ovako rani, perivijabilni PPROM, u većini slučajeva završava prekidom trudnoće. Međutim, ovo nije bio slučaj te je pacijentica hospitalizirana u tercijarnom centru. Provedeno je antibiotsko liječenje uobičajeno za PPROM. Nakon toga bez antibiotika, uz uredne kliničke i laboratorijske nalaze. Plodova voda je tijekom trudnoće klinički evidentno otjecala, ali serijski ultrazvučni nalazi su pokazivali dovoljno vode za normalnu dinamiku i razvoj fetusa. Fetus je bio malen za gestacijsku dob, ali zadovoljavajućeg prirasta. Svakodnevni kardiotokografski zapisi su bili uredni. Dovršenje trudnoće je planirano s 37 tjedana, indiciran je S.C. zbog prethodnog S.C. i patologije u ovoj trudnoći. Pacijentica neposredno prije zakazanog S.C. ima nepravilne, ali bolne kontrakcije, najviše u području starog ožiljka. Tijekom operacije ustanovljena je inkompletna ruptura uterusa u području starog ožiljka. Unatoč rizicima, rođeno je zdravo muško dijete, 2550g/48cm, AS 10/10.
ZAKLJUČAK: Ovaj slučaj jedan je od rijetkih perivijabilnih PPROM gdje je ishod trudnoće porod zdravog djeteta u terminu. Opažanja se mogu primijeniti kod budućih pacijentica i na taj način spasiti sve veći broj trudnoća.

Preterm premature rupture of membranes occurring at a periviable gestational age and early term delivery of a healthy child

INTRODUCTION: Premature leak of amniotic fluid can lead to oligohydramnios. If it occurs before 37 weeks (PPROM), complications can include chorioamnionitis, placental abruption, premature birth, miscarriage or intrauterine death. Incidence of PPROM is 1-4%, while the incidence of PPROM before 24th week is 0.5%.
CASE REPORT: The patient is a healthy female, 37 year old, gravida 2. In the first pregnancy healthy child was born by caesarean section (C.S.). This pregnancy progressed smoothly until the 22nd week, when amniotic fluid leak was diagnosed. PPROM, this early on, mostly leads to termination of pregnancy. However, this was not the case and she was admitted to a tertiary hospital. The usual regimen of antibiotics was administered. Afterwards, she had normal clinical and laboratory findings, without any therapy. Amniotic fluid continued leaking, but serial ultrasound findings showed an amount sufficient for normal fetal dynamics and development. The fetus was small for gestational age. Cardiotocography, done every day, was normal. Labor was planned at 37 weeks. C.S. is indicated due to previous C.S. and pathology in this pregnancy. Just before the scheduled C.S., the patient felt irregular and painful contractions, mostly in the area of the previous scar. During the operation, an incomplete rupture of the uterus was found. Despite risks, a healthy male child was born, 2550g/48cm, AS 10/10.
CONCLUSION: This case is one of the rare periviable PPROM where the outcome is delivery of an early term, healthy child. Observations can be used for treating future patients and thus save more pregnancies.

KEYWORDS: PPROM; amniotic fluid; cesarean section

PS18

Karcinoidna bolest srca u bolesnice s metastatskim neuroendokrinim tumorom

Karolina Beg[1], Sandra Jakšić-Jurinjak[2]

1 Medicinski fakultet, Sveučilište u Zagrebu
2 Klinički bolnički centar Zagreb

ID Karolina Beg 0009-0009-6670-9956, Sandra Jakšić-Jurinjak 0000-0002-7349-6137
https://doi.org/10.26800/LV-145-supl7-PS18

KLJUČNE RIJEČI: ehokardiografija; karcinoidna bolest srca; neuroendokrini tumori
UVOD: Karcinoidna bolest srca rijetka je bolest srčanih zalistaka i razvija se u bolesnika s uznapredovalim stadijima neuroendokrinih tumora (NET), a karakterizirana je odlaganjem fibroznog plaka na endotel uglavnom desnostranih srčanih zalistaka.
PRIKAZ SLUČAJA: Predstavljamo 63-godišnju pacijenticu koja je hospitalizirana zbog kongestivnog srčanog zatajivanja. Pacijentica navodi intolerancije fizičkog napora i zaduhe tijekom hoda po ravnom. Tijekom duljeg razdoblja povremeno osjeća pritisak u prsima neovisan o fizičkom naporu. Unazad 6 godina Sandostatinom liječi dijagnosticiran metastatski neuroendokrini tumor, primarnog sijela u kolonu, s metastazama u orbiti, prednjoj lubanjskoj jami, dojci i jetri. Askultacijom je čujan sistolički šum po cijelom prekordiju uz uredan nalaz EKG-a i laboratorijski povišene vrijednosti NT-proBNP-a. Desnostranom kateterizacijom srca se isključila plućna arterijska hipertenzija, a magnetskom rezonancom (MR) srca nisu utvrđene značajne infiltrativne promjene miokarda. Ehokardiografskom obradom potvrđena je multivalvularna bolest srca uz umjereno tešku aortnu i mitralnu regurgitaciju uz masivnu trikuspidnu regurgitaciju kao posljedicu karcinoida. Globalna kontraktilnost lijeve klijetke je bila umjereno reducirana (EFLV 45%). Bolesnici je uvedena terapija furosemidom, perindoprilom, indapamidom i eplerenonom, postala je hemodinamski stabilna te je klinički stabilna nakon tri mjeseca praćenja. U bolesnice se razmatra kardiokirurški zahvat zamjene trikuspidne valvule, ali uz procjenu onkologa obzirom na proširenost i stadij onkološke bolesti.
ZAKLJUČAK: Karcinoidnu bolest srca u bolesnika s NET-om je važno što ranije prepoznati jer se pravodobnim prepoznavanjem produljuje preživljenje, stoga je ehokardiografija jedna od temeljnih dijagnostičkih metoda za te bolesnike.

Carcinoid heart disease in a patient with metastatic neuroendocrine tumor

INTRODUCTION: Carcinoid heart disease is a rare heart valve disease that develops in patients with advanced stages of neuroendocrine tumors (NET), characterized by the deposition of fibrous plaque on the endothelium of mainly right-sided heart valves.
CASE REPORT: We present a 63-year-old female patient hospitalized for congestive heart failure. The patient reports physical exertion intolerance and shortness of breath while walking on a flat surface. She occasionally felt chest pain independent of physical exertion. She was diagnosed with a metastatic neuroendocrine tumor which has been treated with Sandostatin for six years now. The primary site was colon, with metastases in the orbit, frontal cranial fossa, breast and liver. On auscultation, a systolic murmur was heard throughout the precordium with a normal ECG finding and elevated laboratory values of NT-proBNP. Right-sided cardiac catheterization ruled out pulmonary arterial hypertension, and magnetic resonance (MR) did not reveal any significant infiltrative changes. Echocardiography confirmed multivalvular heart disease with moderately severe aortic and mitral regurgitation and massive tricuspid regurgitation as a result of carcinoid. The global contractility of the left ventricle was moderately reduced (EFLV 45%). The patient was given furosemide, perindopril, indapamide and eplerenone, became hemodynamically stable and is clinically stable after three months of follow-up. Tricuspid valve replacement surgery is considered for the patient, but with an oncologist's assessment regarding the extent and stage of the oncological disease.

CONCLUSION: Timely recognition of carcinoid heart disease in patients with NET is important because it prolongs survival, therefore echocardiography is one of the basic diagnostic methods for those patients.
KEYWORDS: echocardiography; carcinoid heart disease; neuroendocrine tumors

PS19

Kada možemo izbjeći kolostomu u kirurškom liječenju kompliciranog divertikulitisa?: Prikaz slučaja

Lea Hasnaš[1]; Stella Guštek[1]; Lovro Mikulić[1]; Robert Kliček[1,2]

1 Medicinski fakultet, Sveučilište u Zagrebu, Hrvatska
2 Zavod za abdominalnu kirurgiju, KB Dubrava

ID Lea Hasnaš 0009-0004-4456-0605; Stella Guštek 0009-0002-5334-8206; Lovro Mikulić 0009-0004-4784-8399; Robert Kliček 0000-0001-5532-6989 https://doi.org/10.26800/LV-145-supl7-PS19

KLJUČNE RIJEČI: Divertikulitis; Kolostoma; Peritonealna lavaža

UVOD:Akutni komplicirani divertikulitis (AKD) lijevog kolona čest je klinički problem koji zahtijeva hitno kirurško liječenje. Perforacija debelog crijeva s generaliziranim peritonitisom indikacija je za rektosigmoidektomiju s kolostomom poznatu kao Hartmannova operacija. Međutim, prema ažuriranim smjernicama, postoje određene skupine pacijenata s AKD-om kod kojih se kolostoma može i treba izbjeći.
PRIKAZ SLUČAJA:Predstavljamo 64-godišnju ženu koja se javila u hitnu službu zbog akutnih bolova u donjem lijevom abdomenu. Laboratorijski su nalazi pokazali leukocitozu s pomakom ulijevo i povišeni CRP. Hitna abdominalna kompjutorska tomografija potvrdila je akutni divertikulitis sigmoidnog kolona s perforacijom i pneumoperitoneumom. Indicirana je hitna laparotomija na kojoj je nađen lokalizirani peritonitis. Pregledom sigmoidnog kolona nije identificirano mjesto perforacije ili intraperitonealni fekalni sadržaj. Stoga je učinjeno peritonealna lavaža i drenaža. Stanje pacijentice poboljšalo se nakon operacije i parenteralne antibiotske terapije. Nakon tjedan dana, otpuštena je sa zadovoljavajućim kliničkim ishodom. Tijekom sljedećih devet mjeseci, pacijentica je osjećala povremene bolove u trbuhu bez komplikacija. Nakon što je kolonoskopijom isključena druga patologija, pacijentica je podvrgnuta elektivnoj resekciji sigmoidnog kolona s terminoterminalnom kolorektalnom anastomozom, a postoperativni period protekao je dobro.
ZAKLJUČAK: Hartmannova operacija često se koristi u liječenju pacijenata s AKD-om. Kolostoma zahtijeva prilagodbu načina života koju neki pacijenti teško prihvaćaju. Pacijenti bez fekalnog generaliziranog peritonitisa, čak i s potvrđenom perforacijom, prema ažuriranim se smjernicama mogu sigurno liječiti bez kolostome, što treba uzeti u obzir tijekom kirurškog zahvata.

When can we avoid colostomy in the Surgical Management of Complicated Diverticulitis? : A Case Report

INTRODUCTION: Acute complicated diverticulitis (ACD) of the left colon is a frequent clinical issue that requires urgent surgical treatment. A colon perforation with general peritonitis is an indication of rectosigmoidectomy with a colostomy, known as Hartmann's procedure. However, according to the updated guidelines, there are some specific groups of patients with ACD in whom the colostomy could and should be avoided.
CASE REPORT: We present a 64-year-old female who presented with acute lower left abdominal pain to the emergency department. Laboratory findings revealed leukocytosis with a left shift and elevated CRP. An urgent abdominal CT confirmed acute diverticulitis of the sigmoid colon with perforation and pneumoperitoneum. An urgent laparotomy was indicated, and only focal peritonitis was found. Upon examination of the sigmoid colon, no site of perforation or intraperitoneal fecal content was identified.

Consequently, a thorough lavage and abdominal drainage were performed. The patient's condition improved after the operation and parenteral antibiotic therapy. She was discharged after a week with a satisfactory clinical outcome. Over the next nine months, the patient reported intermittent abdominal pain without complications. After the colonoscopy excluded any other pathology, the patient underwent elective sigmoid resection with an end-to-end colorectal anastomosis, and the postoperative period went well.
CONCLUSION: Hartmann's procedure is often used to treat patients with ACD. The colostomy creates a new pattern of living, which some patients find very difficult to accept. Patients without fecal generalized peritonitis, even with proven perforation, could be treated safely without colostomy according to the updated guidelines, which should be considered during surgery.

KEYWORDS: Diverticulitis; Colostomy; Peritoneal Lavage

PS20

Izazovi u liječenju juvenilnog idiopatskog artritisa

Lucija Fotez[1]; Lucija Galiot[1]; Lara Fotez[1]; Marijan Frković[2]

1 Medicinski fakultet Sveučilišta u Zagrebu
2 Klinika za pedijatriju, Klinički bolnički centar Zagreb

ID Lucija Fotez 0000-0002-5185-0684; Lucija Galiot 0000-0002-9613-7399; Lara Fotez 0000-0002-4612-4274; Marijan Frković 0000-0002-1520-3375 https://doi.org/10.26800/LV-145-supl7-PS20

KLJUČNE RIJEČI: juvenilni artritis; inhibitori čimbenika nekroze tumora; inhibitori Janus kinaze

UVOD: Juvenilni idiopatski artritis (JIA) obuhvaća skupinu kroničnih upalnih bolesti s različitom i nepotpuno razjašnjenom imunopatogenezom, koje se javljaju u djece mlađe od 16 godina, a karakterizira ih upala zglobova u trajanju duljem od 6 tjedana. Stoga, JIA nerijetko predstavlja dijagnostički i terapijski izazov.
PRIKAZ SLUČAJA: Djevojka, sada u dobi od 16 godina, prvi je put hospitalizirana u dobi od 14 godina zbog višemjesečnih, ponavljajućih bolova u većem broju perifernih i aksijalnih zglobova. Kod prijema se u kliničkom statusu registrira palpatorna bolnost infrapatelarnih enteza, pozitivan Patrickov znak te palpatorna bolnost sakroilijakalnih zglobova (SIZ) i lumbosakralne kralježnice. Pacijentica čučanj ne izvodi, a pretklon trupa je ograničen. S obzirom na anamnestičke podatke te klinički status, postavljena je sumnja na JIA te započeta terapija ibuprofenom. Uz perzistiranje postojećih simptoma i pojavu novih, uključujući otok metakarpofalangealnih zglobova obje šake, ručnih zglobova i gležnjeva, učinjena je MR te se opišu erozivne promjene oba SIZ te se zbog toga terapija promijeni u kombinaciju indometacina i sulfasalazina. Pola godine kasnije, terapija se zbog daljnjeg pogoršanja zamijeni pripravkom iz skupine TNF inhibitora – adalimumabom. Nakon inicijalnog sporog poboljšanja, godinu dana po početku navedene terapije uslijedi ponovno pogoršanje, koji perzistira i uz intenzivirani protokol primjene. Sukladno smjernicama, u daljnjem planu liječenja planira se zamjena adalimumaba inhibitorom Janus kinaze (JAK) inhibitor.
ZAKLJUČAK: Sve veća dostupnost raznovrsnih modaliteta liječenja omogućuje individualizirani pristup svakom JIA bolesniku s konačnim ciljem postizanja zadovoljavajuće kontrole i sprječavanja razvoja komplikacija ove kompleksne bolesti.

Challenges in the Treatment of Juvenile Idiopathic Arthritis

INTRODUCTION: Juvenile idiopathic arthritis (JIA) represents a group of chronic inflammatory diseases with varying and unclear immunopathogenesis affecting children under the age of 16 years, characterized by joint inflammation lasting longer than 6 weeks. Therefore, JIA often presents diagnostic and treatment challenges.
CASE REPORT: A 16-year-old female patient was hospitalized for the first time at the age of 14 years because of several months of recurring pain in multiple peripheral and axial joints. Upon admission, clinical examination revealed palpable tenderness in the infrapatellar entheses, a positive Patrick's sign, and tenderness in the sacroiliac (SI) joints and lumbosacral spine. The patient could not perform squats, and standing trunk flexion was constrained. Based on the patient's medical history and clinical presentation, a JIA diagnosis was made with the initiation of ibuprofen therapy. Because of the persisting symptoms and the emergence of new ones, including swelling of metacarpophalangeal joints of both hands, wrists, and ankles, and the MRI showing erosive changes in both SI joints, the treatment changed to a combination of indomethacin and sulfasalazine. Six months later, due to further deterioration, the therapy was altered to a TNF inhibitor - adalimumab. After slow initial improvement, a year after initiating adalimumab therapy, worsening symptoms recur despite an intensified treatment regimen. According to the guidelines, the future treatment plan involves replacing the TNF inhibitor with a Janus kinase (JAK) inhibitor.
CONCLUSION: The increasing availability of wide-ranging treatment modalities enables an individualized approach to each JIA patient, aiming for better control of this complex disease and preventing complications.
KEYWORDS: Arthritis, Juvenile; Tumor Necrosis Factor Inhibitors; Janus Kinase Inhibitors

PS21

Stečeni manjak faktora XIII kao prvi simptom karcinoma prostate: prikaz slučaja

Lucija Galiot[1], Maja Grubeša[1], Karla Lakobrija[1], Ana Boban[2]

1 Medicinski fakultet, Sveučilište u Zagrebu
2 Zavod za hematologiju, Klinika za unutarnje bolesti, Klinički bolnički centar Zagreb

ID Lucija Galiot 0000-0002-9613-7399, Maja Grubeša 0000-0001-7479-4569, Karla Lakobrija 0000-0002-2201-8207, Ana Boban 0000-0003-3532-2336 https://doi.org/10.26800/LV-145-supl7-PS21

KLJUČNE RIJEČI: faktor XIII; prostata; adenokarcinom; paraneoplastični sindromi

UVOD: Nedostatak faktora XIII rijedak je poremećaj krvarenja kojeg karakterizira formacija nestabilnog fibrina i odgođeno krvarenje zbog preuranjene lize ugruška. Pojava stečenog nedostatka FXIII može biti idiopatska ili povezana s komorbiditetima, kao što su maligne bolesti ili autoimuni poremećaji.
PRIKAZ SLUČAJA: 70-godišnji pacijent bez komorbiditeta je pregledan u hitnoj službi zbog hematoma po tijelu koji su nastali bez prethodno zadobivene traume, te bez drugih znakova krvarenja i bez drugih tegoba. U statusu su zamijećeni veći hematomi u području lijeve aksile, lijevog hemiabdomena te desnog gluteusa. U laboratorijskim nalazima je opisana tek diskretna trombocitopenija te uredne vrijednosti protrombinskog (PV) i aktiviranog tromboplastinskog vremena (APTV). Dodatno je učinjena aktivnost FXIII, te je dokazan manjak ovog koagulacijskog faktora (aktivnost FXII 28%, uz negativne inhibitore). Krvarenje je zaustavljeno primjenom koncentrata plazmatskog FXIII. Kako bolesnik nije imao anamnestičkih podataka o dosadašnjoj sklonosti krvarenju, postavljena je sumnja na stečeni nedostatak FXIII. Obradom je verificiran hormonski osjetljiv metastastki adenokarcinom prostate (mHSPC). Biopsija prostate je učinjena u hospitalnim uvjetima uz primjenu koncentrata FXIII, te se komplicirala blagom makrohematurijom. Uvedena je kombinirana

terapija deprivacije androgena (ADT) i terapija koja cilja androgeni receptor (ARTA). Dodatna terapija koncentratom FXIII nije bila potrebna.
ZAKLJUČAK: Stečeni manjak FXIII je sada prvi puta opisan kao paraneoplastični simptom karcinoma prostate. Na manjak FXIII treba posumnjati u slučaju prisutnih simptoma krvarenja te urednih vrijednosti PV i APTV. Nedostatak se može liječiti primjenom nadomjesne terapije u obliku koncentrata FXIII.

Acquired Factor XIII Deficiency as the Initial Symptom of Prostate Cancer: A Case Report

INTRODUCTION: Factor XIII deficiency is a rare bleeding disorder characterized by unstable fibrin formation and delayed bleeding due to premature clot lysis. Acquired FXIII deficiency can be idiopathic or associated with comorbidities, such as malignant diseases or autoimmune disorders.
CASE REPORT: A 70-year-old patient without comorbidities was examined in the emergency department due to hematomas appearing on the body without prior trauma, other signs of bleeding, or accompanying symptoms. During the examination significant hematomas were observed in the left axilla, left hemiabdomen, and right gluteal region. Laboratory results showed mild thrombocytopenia and normal values for prothrombin time (PT) and activated partial thromboplastin time (APTT). FXIII activity was tested, confirming a deficiency in this coagulation factor (FXIII activity 28%, with negative inhibitors). Bleeding was successfully managed with plasma FXIII concentrate. As the patient had no medical history of bleeding tendencies, acquired FXIII deficiency was suspected. Further evaluation confirmed metastatic hormone-sensitive prostate adenocarcinoma (mHSPC). Prostate biopsy was performed under hospital conditions with FXIII concentrate administration, but complicated with mild macrohematuria. The patient was initiated on combined androgen deprivation therapy (ADT) and androgen receptor-targeted therapy (ARTA). Additional FXIII concentrate therapy was not required.
CONCLUSION: Acquired FXIII deficiency is now reported for the first time as a paraneoplastic symptom of prostate carcinoma. FXIII deficiency should be suspected in cases of bleeding symptoms with normal PT and APTT values. The deficiency can be managed through replacement therapy using FXIII concentrate, as demonstrated in this case.
KEYWORDS: Factor XIII; Prostate; Adenocarcinoma; Paraneoplastic Syndromes

PS22

EPIPLOIČNI APENDAGITIS – RIJEDAK UZROK AKUTNE BOLI U TRBUHU

Maja Alaber[1]; Marina Andrešić[2]; Bruna Bušić[3]; Maša Sorić[3]

1 Zavod za hitnu medicinu Bjelovarsko-bilogorske županije
2 Dom zdravlja Zagreb - Zapad
3 Objedinjeni hitni bolnički prijam, Klinička bolnica Dubrava

ID Maja Alaber 0009-0000-2090-1306; Marina Andrešić 0000-0002-3753-778X; Bruna Bušić 0009-0004-1133-4302; Maša Sorić 0000-0002-5002-9800 https://doi.org/10.26800/LV-145-supl7-PS22

KLJUČNE RIJEČI: bol u trbuhu; epiploični privjesak; kompjuterizirana tomografija
UVOD: Epiploični apendagitis je rijetko medicinsko stanje koje se javlja prilikom upale malih masnih privjesaka na vanjskoj površini debelog crijeva poznatijih kao epipločni privjesci. Obično se manifestira iznenadnom i jakom lokaliziranom boli u trbuhu koja se nerijetko zamjeni s drugim uzrocima bolova trbuhu.

PRIKAZ SLUČAJA: Muškarac u dobi od 32 godine javio se na odjel hitne pomoći zbog tupih bolova lokaliziranih u donjem lijevom kvadrantu abdomena. Bol je započela dan ranije u večernjim satima te se pogoršava na pokret tijela i na palpaciju. Pacijent je negirao ostale simptome povezane s probavnim sustavom. Tijekom fizikalnog pregleda primijećena je lokalizirana bolnost i osjetljivost u lijevom donjem kvadrantu abdomena. Laboratorijske pretrage ukazale su na povišen broj bijelih krvnih stanica (11.3x10^9/L) uz povišen broj neutrofila (8.85x10^9/L) te na povišene vrijednosti C-reaktivnog proteina (47.3 mg/L). Rendgen abdomena nije pokazao nikakve abnormalnosti. Zbog jakih bolova u trbuhu i povišenih upalnih parametara pacijent je upućen na kompjuteriziranu tomografiju (CT) abdomena. Učinjeni CT abdomena detektirao je malu masnu strukturu uz silazni i sigmoidni kolon s okolnim hiperdenznim haloom karakterističnim za nalaz epiploičnog apendagitisa. Pacijent je otpušten kući uz preporuke uzimanja protuupalnih lijekova (ibuprofena) te daljnjeg praćenja putem liječnika obiteljske medicine.
ZAKLJUČAK:Navedeni prikaz slučaja želi naglasiti važnost razmatranja epiploičnog apendagitisa kao jednog od mogućih uzroka akutne abdominalne boli. Rano otkrivanje ovog rijetkog stanja pomoću kompjutorizirane tomografije smanjuje nepotrebnu uporabu antibiotika te izvođenje nepotrebnih kirurških zahvata jer je riječ o stanju koje je samoograničavajuće i obično prolazi na konzervativnu terapiju.

EPIPLOIC APPENDAGITIS – A RARE CAUSE OF ACUTE ABDOMINAL PAIN

INTRODUCTION: Epiploic appendagitis is an uncommon medical condition that is characterized by inflammation of the small, fat-filled structures found on the external surface of the colon known as epiploic appendages. It usually presents with sudden and severe localized abdominal pain, often mistaken for other causes of acute abdominal pain.
CASE PRESENTATION: A 32-year-old male presented at the emergency department complaining of dull abdominal pain localized in the lower left quadrant. The pain began the previous evening and worsened with movement and palpation. The patient denied experiencing additional symptoms commonly associated with abdominal pathologies. Physical examination revealed localized tenderness in the left lower quadrant of his abdomen. Laboratory tests revealed an elevated white blood cell count (11.3x10^9/L) with increased neutrophils (8.85x10^9/L) and elevated levels of C-reactive protein (47.3 mg/L). An abdominal X-ray showed no abnormalities. Due to the patient's severe abdominal pain and elevated inflammatory markers, the patient was referred to an abdominal computed tomography (CT) scan. The abdominal CT scan detected a small fat density structure adjacent to the descending and sigmoid colon with surrounding inflammation and hyperdense rim. These findings were consistent with a diagnosis of epiploic appendagitis. The patient was discharged with anti-inflammatory medication (ibuprofen) and instructed to follow up with his primary care physician.
CONCLUSION: This case report highlights the importance of considering epiploic appendagitis as a potential cause of acute abdominal pain. Early diagnosis with CT scan can help avoid unnecessary administration of antibiotics and surgical intervention in this uncommon condition that usually resolves on its own with conservative treatment.
KEYWORDS: Abdominal pain; Computed tomography; Epiploic appendix

PS23

Novi pristup liječenju oštećenja zglobne hrskavice kombiniranom upotrebom autologne usitnjene hrskavice (AMCI) i korektivne osteotomije

Matej Črep[1]; Alan Ivković[2]

1 Medicinski fakultet Sveučilišta u Zagrebu
2 Zavod za ortopediju i traumatologiju, Klinička bolnica Sveti Duh, Zagreb

ID Matej Črep 0000-0001-8732-1090; Alan Ivković 0000-0003-0236-6244 https://doi.org/10.26800/LV-145-supl7-PS23

KLJUČNE RIJEČI: autologna transplantacija; hrskavica; ortopedija; osteotomija; varus koljena

UVOD: Autotransplantacija usitnjene zglobne hrskavice (AMCI, od engl. autologous minced cartilage implantation) novija je metoda liječenja hrskavičnih oštećenja koljena, a uključuje transplantaciju autolognog usitnjenog hrskavičnog implantata. Kako bi ova ova rekonstrukcija hrskavice uspjela potrebno je ispraviti i sve poremećaje usmjerenja donjih ekstremiteta.
PRIKAZ SLUČAJA: Pedesetogodišnji pacijent javlja se na pregled zbog boli u lijevom koljenu i negativnom anamnezom traume. Kliničkim pregledom i radiološkim pretragama utvrđena je varus deformacija koljena od 8°, a na magnetskoj rezonanci dokazana je hrskavična lezija medijalnog femoralnog kondila veličine 3 cm^2. Pacijent je prvo podvrgnut korektivnoj osteotomiji gornjeg dijela lijeve tibije čime je korigiran varus deformitet koji je uzrokovao hrskavično oštećenje zbog povećanog mehaničkog opterećenja. Potom se artroskopski uzimala zdrava hrskavica sa ruba oštećenja koja se oštro usitnila. Dobivena se masa pomiješala s plazmom-bogatom trombocitima (PRP, od engl. platelet-rich plasma) dobivenom centrifugiranjem krvi pacijenta. Dio PRP-a dodatno se obrađuje u tzv. trombinatoru čime se generira fibrin koji fiksira hrskavičnu masu u nastalome defektu. Autologni se implantat u obliku paste načinjene od komadića hrskavice i PRP-a potom postavlja na oštećeno mjesto nakon čega se autologni fibrin ukapava preko hrskavičnog implantanta. Time se dodatno stabilizra transplantat. Radiološka dijagnostika pokazala je postoperativno cijeljenje lezije i pravilnu fiksaciju tibije vijcima, a pacijent se više nije žalio na bolnost.
ZAKLJUČAK: Pacijentu se u kratkome vremenu značajno poboljšalo subjektivno, kliničko te radiološko stanje. Iako je metoda nova, autologna transplantacija usitnjene hrskavice u kombinaciji s korekcijom lošeg usmjerenja donjih ekstremiteta pokazala obećavajućim načinom liječenja hrskavičnih oštećenja.

A new approach to treating cartilage damage with the combined use of autologous minced cartilage implantation (AMCI) and corrective osteotomy

INTRODUCTION: AMCI is a newer method for treating knee cartilage damage, and it includes transplantation of the autologous minced cartilage implantate. For this cartilage reconstruction to succeed, it is necessary to correct disorders of the direction of the legs.
CASE REPORT: A 50-year-old male presented with pain in the left knee without a history of trauma. Clinical and radiological findings included an 8° varus deformity of the left knee, and MR showed an osteochondral lesion of the medial femoral condyle, 3 cm^2 in size. The patient underwent a corrective osteotomy of the left tibia that reduced the varus, which caused cartilage damage due to increased mechanical load. Afterward, arthroscopy was performed, during which healthy cartilage from the edges of the damage was minced. The collected mass was mixed with PRP (platelet-rich plasma) obtained from centrifuging blood from the patient. Part of PRP also goes through the 'thrombinator', which generates fibrin responsible for fixing chondrocyte mass in the defect. An autologous implant in the form of a paste made from minced cartilage and PRP is placed over the defect, and autologous fibrin is instilled over the implant. This additionally stabilizes the transplant. Postoperative radiological findings showed healing of the defect and proper fixation of the tibia, and the patient no longer complained of pain.
CONCLUSION: This patient's subjective, clinical, and radiological conditions improved significantly. Although the method is new, autologous minced cartilage transplantation in combination with correction of the direction of the legs has shown promising results in treating cartilage damage.
KEYWORDS: Transplantation, Autologous; Cartilage; Genu Varum; Osteotomy

PS24

INOPERABLINA CRIJEVNA GANGRENA: PRIKAZ SLUČAJA NEUSPJEŠNOG KIRURŠKOG ZAHVATA S FATALNIM ISHODOM

Matej Martinović[1], Adnan Isaković[1], Haris Mehdić[1], Sonja Krofak[2]

1 Medicinski fakultet, Sveučilište u Zagrebu
2 Odjel anesteziologije, reanimatologije i intenzivne medicine, Klinička bolnica „Sv. Duh“, Zagreb, Hrvatska

ID Matej Martinović 0009-0000-7857-6243; Adnan Isaković 0009-0006-7381-6352; Haris Mehdić 0009-0002-5907-5210; Sonja Krofak 0000-0002-8369-7637 https://doi.org/10.26800/LV-145-supl7-PS24

KLJUČNE RIJEČI: reanimacija; ishemija mezenterija; okluzivna arterijska bolest; bioetički problem

UVOD: Crijevna gangrena je rijedak i ozbiljan medicinski problem koji predstavlja posebne izazove u dijagnostici i liječenju, često praćen povišenim stopama smrtnosti. Glavni uzroci obuhvaćaju emboliju (40%-50%), arterijsku trombozu (25%-30%), vensku trombozu (10%) i neokluzivnu mezenteričku ishemiju (20%).
PRIKAZ SLUČAJA: 80-godišnja pacijentica dovezena je u hitnu službu u stanju šoka: somnolentna, hipotenzivna (41/35 mmHg) i znatno narušenog općeg stanja. Dežurni anesteziolog brzo je započeo postupke reanimacije nadoknadom volumena i korekcijom acidoze (pH= 7.066, pO2= 9.49 kPa, c(HCO_3^-)= 11.1 mmol/L, laktati= 15.0 mmol/L) s 500 mL Ringerove otopine, 500 mL hidroksietil škroba (HES) i 100 mcg adrenalina. Pacijentica je potom prebačena u Jedinicu intenzivnog liječenja (JIL), gdje je daljnja obrada pokazala izrazito povišene vrijednosti jetrenih enzima i loše vrijednosti koagulograma, upućujući na oštećenje jetre. Nakon stabilizacije, MSCT s kontrastom prikazuje okluziju celijačnog stabla i gornje mezenterične arterije, dok se donja mezenterična arterija doimala prohodnom. Kasnijom eksploracijom abdomena otkrivaju se opsežne nekrotizirajuće promjene tankog i debelog crijeva. Shodno težini nalaza, donesena je odluka o odustajanju od daljnjeg kirurškog liječenja. Unatoč svim poduzetim mjerama intenzivnog liječenja, pacijentica je ubrzo preminula.
ZAKLJUČAK: Ovaj slučaj postavlja niz etičkih pitanja, uključujući pitanje brze i agresivne intervencije kod starijeg pacijenta sa značajnim komorbiditetima. Odluka o provođenju zahvata postavlja pitanja o usklađenosti načela korisnosti i štetnosti kirurškog liječenja. Ujedno se postavlja pitanje autonomije pacijentice i njezina sudjelovanja u donošenju odluka.

INOPERABLE INTESTINAL GANGRENE: A CASE PRESENTATION OF AN UNSUCCESFULL SURGICAL TREATMENT WITH A FATAL OUTCOME

INTRODUCTION: Intestinal gangrene is a rare and critical medical condition that presents distinct diagnostic and treatment challenges, frequently accompanied by elevated mortality rates. Most common causes are emboli (40%-50%), arterial thrombosis (25%-30%), venous thrombosis (10%) and non-occlusive mesenteric ischemia (20%).
CASE REPORT: An 80-year-old female patient arrived at the emergency department in a state of shock: somnolent, severe hypotension (41/35 mmHg) and a significantly compromised general condition. The attending anesthesiologist promptly initiated resuscitation, administering volume replacement and correcting acidosis (pH = 7.066, pO2 = 9.49 kPa, c(HCO_3^-) = 11.1 mmol/L, lactate = 15.0 mmol/L) with 500 mL of Ringer's solution, 500 mL of hydroxyethyl starch (HES), and 100 mcg of adrenaline. The patient was subsequently transferred to the Intensive Care Unit (ICU), where further assessment revealed liver damage, as indicated by elevated liver enzyme levels and abnormal coagulation test results. After stabilization, a contrast-enhanced MSCT revealed coeliac trunk and superior mesenteric artery occlusion, while the inferior mesenteric artery remained open. Subsequent surgical exploration revealed extensive gangrenous changes affecting both the small and large intestines. Given the severity of the findings, a decision was made to abstain from surgical intervention. Despite intensive therapeutic measures, the patient died shortly thereafter.

CONCLUSION: This case raises several ethical questions, including rapid and aggressive intervention in an elderly patient with significant comorbidities. The decision to perform surgery raised questions about the alignment with the principles of beneficence and non-maleficence of the surgical therapy. It also questions the autonomy of the patient and their involvement in decision-making.
KEYWORDS: resuscitation; mesenteric ischemia; arterial occlusive disease; bioethical issue

PS25

Liječenje teške autoimune hemolitičke anemije uz odbijanje krvnih pripravaka

Jelena Jakšić[1];Lukas Librić[1]; Josip Kulić[1]; Marija Ivić Čikara[2]

1 Medicinski fakultet Sveučilišta u Zagrebu
2 Klinička bolnica Dubrava

ID Jelena Jakšić 0000-0002-3520-296X; Lukas Librić 0009-0009-7913-9729; Josip Kulić 0009-0004-7815-1105; Marija Ivić Čikara 0009-0000-2063-8640 https://doi.org/10.26800/LV-145-supl7-PS25

KLJUČNE RIJEČI: anemija; transfuzija; intravenski imunoglobulini

UVOD: Autoimuna hemolitička anemija nastaje zbog razaranja eritrocita antieritrocitnim protutijelima. Liječenje transfuzijom koncentrata eritrocita indicirano je u teškim i hitnim slučajevima, a primjenjuju se i intravenski imunoglobulini pripremljeni iz donirane ljudske plazme. Pripadnici Jehovinih svjedoka odbijaju krvne pripravke iz vjerskih razloga i kako ne bi bili isključeni iz zajednice.
PRIKAZ SLUČAJA: Sedamdesetogodišnja bolesnica sa slabošću i zaduhom u naporu hospitalizirana je zbog teške anemije. Izmjereni su povišeni retikulociti, bilirubin i LDH, uz nemjerljiv haptoglobin. Pozitivni su bili indirektni i direktni Coombsov test, a u serumu i na eritrocitima IgG autoprotutijela što odgovara toploj autoimunoj hemolitičkoj anemiji.
Bila je indicirana hitna transfuzija eritrocita koju je bolesnica odbila potpisom na predviđenom obrascu. Uz započeto liječenje kortikosteroidima nije došlo do oporavka anemije i predložena je terapija intravenskim imunoglobulinima. Tek nakon detaljnog objašnjenja kako se ne radi o staničnim krvnim pripravcima, konzultacije i dopuštenja vjerske zajednice, pristala je na njihovu primjenu. Uz to dolazi do oporavka krvne slike i kliničkog poboljšanja. Pacijentica se redovito prati, uzima kortikosteroide te je zasad krvna slika dobra.
ZAKLJUČAK: Intravenski imunoglobulini blokiraju hemolizu i brzo djeluju kod ove vrste anemije. Detaljnijim upoznavanjem vjerskih pravila i edukacijom pacijenta o pojedinim krvnim pripravcima olakšano je liječenje i povjerenje između liječnika i pacijenta. Primjena staničnih krvnih pripravaka u Jehovinih svjedoka prekršila bi zakonom zaštićena prava prema kojima pacijent ima pravo na odlučivanje o preporučenom liječenju u skladu sa svojim osobnim uvjerenjima. Liječnik je dužan pružiti moguće zamjensko liječenje, a pacijent jasno iskazati svoju volju.

Treatment of severe autoimmune hemolytic anemia with refusal of blood product

INTRODUCTION: Autoimmune hemolytic anemia is caused by autoantibodies destroying red blood cells (RBC). Treatment with RBC transfusion is indicated in severe and urgent cases. Intravenous immunoglobulins from donated human plasma are also used. Jehovah's Witnesses refuse blood products for religious reasons and to avoid being excluded from their community.
REPORT: A 70-year-old patient with weakness and shortness of breath was hospitalised due to severe anemia. She had elevated reticulocytes, bilirubin and LDH, along with immeasurable haptoglobin. Indirect and direct Coombs tests were positive. IgG RBC autoantibodies were found which confirmed warm autoimmune hemolytic anemia. An emergency RBC transfusion was indicated, but the patient signed to refuse it. Despite the initiation of treatment with corticosteroids, anemia did not recover, and therapy with intravenous immunoglobulins was suggested. Only after a detailed explanation that these are not cellular blood products, consultation, and permission from the religious community, did she agree to their use. Her

RBC count recovered with clinical improvement. The patient receives regular follow-ups and takes corticosteroids. So far, her blood count is good.
CONCLUSION: Intravenous immunoglobulins block hemolysis and act quickly in this type of anemia. Knowing religious rules and patient education about different blood products, the treatment and doctor-patient trust were facilitated. The use of cellular blood products in Jehovah's Witnesses would violate their rights. According to the law, the patient has the right to decide on the treatment based on his beliefs. The doctor has to offer feasible alternative treatments while the patient must clearly express his will.

KEYWORDS: anemia; blood transfusion; immunoglobulins; intravenous

PS26

Prikaz slučaja povoljnoga ishoda tandem auto-alo transplantacije krvotvornih matičnih stanica u pacijentice s multiplim mijelomom

Veronika Lendvaj[1]; Hrvoje Blažević[1]; Josip Basić[1]; Josip Batinić[1,2]

1 Medicinski fakultet Sveučilišta u Zagrebu
2 Zavod za hematologiju, Klinika za unutarnje bolesti, Klinički bolnički centar Zagreb

ID Veronika Lendvaj 0009-0008-9415-9448; Hrvoje Blažević 0009-0003-0769-5773; Josip Basić 0009-0005-0373-6501; Josip Batinić 0000-0001-5595-9911 https://doi.org/10.26800/LV-145-supl7-PS26

KLJUČNE RIJEČI: multipli mijelom; transplantacija, homologna; transplantacija krvotvornih matičnih stanica

UVOD: Autologna transplantacija krvotvornih matičnih stanica (TKMS) standard je liječenja multiploga mijeloma (MM), a alogenična se primjenjuje iznimno u selekcioniranih pacijenata mlađe životne dobi. Prikazujemo slučaj 63-godišnje pacijentice kojoj je uspješno izvedena tandem auto-alo transplantacija.
PRIKAZ SLUČAJA: Pacijentica se 2011. godine prezentirala patološkom frakturom Th6 kralješka. Obradom je postavljena dijagnoza multiploga mijeloma lakih lanaca lambda. Inicijalno je liječena VAD kemoterapijom (vinkristin, doksorubicin, deksametazon) i autolognim TKMS-om, čime je postignuta kompletna remisija. Godine 2016. zbog bolova u vratu učinjen je PET-CT kojim je utvrđena aktivnost u C2 i Th6 kralješcima. Provedena je lokalna radioterapija. Godine 2020. utvrđen je porast vrijednosti slobodnih lakih lanaca u serumu, a magnetskom rezonancijom promjene u kralježnici koje odgovaraju aktivnosti MM-a. Liječenje je nastavljeno kombinacijom daratumumaba, bortezomiba, lenalidomida i deksametazona. Kontrolnom obradom utvrdi se daljnja progresija, tj. refrakternost na terapiju. Zbog navedenoga liječenje je nastavljeno ponovno VAD protokolom te drugim autolognim TKMS-om. Postignuta je remisija bolesti. S obzirom na refraktornu bolest, odlučeno je liječenje nastaviti alogeničnom transplantacijom krvotvornih matičnih stanica, što je učinjeno u kolovozu 2021., a remisija bolesti i dalje perzistira.
ZAKLJUČAK: Alogenični TKMS zbog učinka presatka protiv tumora za sada je jedina metoda liječenja kojom se može postići izlječenje. Zbog karakteristika bolesnika s MM-om i potencijalnih posttransplantacijskih komplikacija samo je mali broj bolesnika podoban za liječenje alogeničnim TKMS-om. Ovaj slučaj pokazuje da se pravilnim odabirom bolesnika i pravilnim pozicioniranjem alogeničnoga TKMS-a tijekom liječenja može postići dugotrajna remisija i dobra kvaliteta života.

Case report of a successful outcome of tandem auto-allo transplantation of hematopoietic stem cells in a patient with multiple myeloma

INTRODUCTION: Autologous hematopoietic stem cell transplantation (HSCT) is the standard treatment for multiple myeloma (MM), with allogeneic transplantation reserved for select younger patients. This report highlights the successful tandem auto-allo transplantation in a 63-year-old MM patient.

REPORT: In 2011, the patient presented with a pathological Th6 vertebra fracture, leading to the diagnosis of lambda light chain MM. Initial treatment with VAD chemotherapy (vincristine, doxorubicin, dexamethasone) and autologous HSCT induced complete remission. In 2016, due to neck pain a PET-CT scan was performed and revealed activity in C2 and Th6 vertebrae, prompting local radiotherapy. In 2020, elevated free lambda light chain levels in serum and MRI-confirmed spinal changes indicated MM activity. Treatment transitioned to daratumumab, bortezomib, lenalidomide, and dexamethasone. The control exam determined further progression and refractoriness to therapy. Consequently, treatment was continued with VAD chemotherapy and another autologous HSCT. Remission was achieved. Due to refractoriness, it was decided to continue the treatment with allogeneic HSCT, which was pursued in August 2021, resulting in sustained disease remission.
CONCLUSION: At present, allogeneic HSCT is the sole treatment method capable of achieving a cure due to its graft-versus-tumor effect. However, its application is limited due to patient characteristics and post-transplantation risks. This case underscores the importance of careful patient selection and strategic allogeneic HSCT placement, demonstrating the potential for long-term remission and improved qualit of life.

KEYWORDS: multiple myeloma; transplantation, homologous; hematopoietic stem cell transplantation

PS27

Maligni melanom konjunktive - Neobična lokalizacija malignog tumora

Paula Škibola[1]; Sara Šarlija[1]; Duje Škaričić[2]; Miro Kalauz [2,3]

1 Zavod za hitnu medicinu Zagrebačke županije, Velika Gorica, Hrvatska
2 Medicinski fakultet Sveučilišta u Zagrebu
3 Klinika za očne bolesti, Klinički bolnički centar Zagreb

ID Paula Škibola 0000-0002-9415-2560; Sara Šarlija 0009-0004-4017-2445; Duje Škaričić 0009-0004-9069-3652; Miro Kalauz 0000-0001-7616-9871 https://doi.org/10.26800/LV-145-supl7-PS27

KLJUČNE RIJEČI: konjunktiva; melanom; krioterapija; sentinel limfni čvor

UVOD: Melanocitni tumori uključuju širok raspon lezija i lokalizacija. Ove lezije mogu biti benigne, nevus sa ili bez atipije ili maligne kao konjunktivalni melanom. Rana dijagnoza malignog melanoma ključna je za adekvatnu intervenciju, smanjujući stope metastatskih bolesti i smrtnosti.
PRIKAZ SLUČAJA: 68-godišnji pacijent upućen je na oftalmološki odjel zbog rastuće pigmentirane lezije na bulbarnoj konjunktivi desnog oka u posljednjih devet mjeseci. U fizikalnom pregledu oštrina vida na njegovom desnom oku bila je 80%. Pregled procjepnom svjetiljkom pokazao je vidljivu hiperemičnu, pigmentiranu tvorbu konjunktive sa desne, nazalne strane pokraj limbusa. Fundus desnog oka bio je normalan, s vidljivom žilnom pigmentacijom pored papile vidnog živca na razini mrežnice. Izvršena je ekscizija konjunktivalnog tumora, parcijalna keratektomija, konjunktivalna krioterapija te transplantacija amnijske membrane. Patohistološki nalaz potvrdio je kliničku sumnju na melanom. Nakon kirurških zahvata, scintigrafija sentinel limfnog čvora s Tc-99m nanokoloidom pokazala je nakupljanje radiofarmaceutika u 3 limfna čvora u desnoj parotidnoj žlijezdi. Biopsija 3 limfna čvora (dva iz parotidne žlijezde i jedan iz područja vrata) bila je negativna na tumorske stanice. Provedena je očna brahiterapija. Godinu i pol kasnije pacijent se prati bez lokalnih recidiva.
ZAKLJUČAK: Konjunktivalni melanom je rijetka, ali po život opasna maligna bolest. Čini 2%-5% svih očnih tumora i 5%-7% svih očnih melanoma. Potrebno je pravovremeno posumnjati na malignu promjenu pigmentirane lezije kako bi se mogle provesti precizne dijagnostičke i terapijske mjere.

Malignant melanoma of the conjunctiva – Unusual localization of a malignant tumor

INTRODUCTION: Melanocytic tumors encompass a broad spectrum of lesions and locations, varying from benign nevi with or without atypia to malignancies like conjunctival melanoma. Timely identification of malignant melanoma is pivotal for effective intervention, diminishing metastatic disease rates, and mortality.
CASE REPORT: A 68-year-old patient was directed to the ophthalmology department due to the progression of a pigmented lesion on the bulbar conjunctiva of the right eye over nine months. In physical examination, his visual acuity in his right eye was 80%. During the examination, the patient exhibited 80% visual acuity in the right eye, with a hyperemic, pigmented conjunctival formation adjacent to the limbus on the right nasal side. The fundus of the right eye was normal, with visible choroidal pigmentation next to the papilla of the optic nerve at the level of the retina. Excision of conjunctival tumor, partial keratectomy, conjunctival cryotherapy, and amniotic membrane grafts were performed. The histology study confirmed the clinical suspicion of melanoma. Post-surgery, sentinel lymph node scintigraphy revealed radiopharmaceutical accumulation in three lymph nodes in the right parotid gland. However, biopsy results from these lymph nodes, including two from the parotid gland and one from the neck area, were negative for tumor cells. Ocular brachytherapy was performed, and year and a half later patient is followed with no local recurrences.

CONCLUSION: Conjunctival melanoma, constituting 2%-5% of all ocular tumors and 5%-7% of ocular melanomas, is a rare yet life-threatening malignancy. Swift consideration of malignant transformations in pigmented lesions is essential for precise diagnostic and therapeutic interventions.

KEYWORDS: conjunctival, melanoma, cryotherapy, sentinel lymph node

PS28

Pneumotoraks – rijetka manifestacija endometrioze

Marija Ćorić[1]; Tomislav Brajković[1]; Krunoslav Budimir[1]; Mateja Janković Makek[1,2]

1 Medicinski fakultet Sveučilišta u Zagrebu
2 Klinika za plućne bolesti, Klinički bolnički centar Zagreb

ID Marija Ćorić 0009-0001-8153-5052; Tomislav Brajković 0009-0009-9269-5885; Krunoslav Budimir 0000-0002-7738-0326; Mateja Janković Makek 0000-0002-0171-764X https://doi.org/10.26800/LV-145-supl7-PS28

KLJUČNE RIJEČI: katamenijski pneumotoraks; endometrioza; menstrualni ciklus

UVOD: Endometrioza je kronična bolest od koje boluje oko 10% žena reproduktivne dobi u svijetu. Može zahvatiti razne organske sustave, ponekad uzrokujući rijetke simptome koje je teško povezati s bolešću.
PRIKAZ SLUČAJA: 47-ogodišnja žena, koja boluje od endometrioze dijagnosticirane prije četrnaest godina, prezentira se s malim spontanim desnostranim pneumotoraksom drugog dana menstruacijskog ciklusa. Obiteljska anamneza je bez osobitosti. Dva mjeseca nakon potpune rezolucije, došlo je do relapsa pneumotoraksa ipsilateralno, također drugog dana menstruacijskog ciklusa. Učinjena je video-asistirana torakoskopska kirurgija (VATS), a kuneiformna resekcija apikalnog segmenta desnog gornjeg režnja pokazala je promjenu u krvnim žilama, ukazujući na moguće ponavljajuće trombotske događaje. Imunološka je obrada (ANA, anti-ds-DNA, ANCA, C3 i C4 i RF) bila uredna, kao i faktor V, MTHFR, PAI-1 i protrombin. Osam mjeseci kasnije, dogodio se drugi relaps desnostranog pneumotoraksa - ovog puta petog dana menstruacijskog ciklusa. Temeljita analiza povijesti bolesti uputila je na povezanost s menstruacijskim ciklusom, stoga je postavljena sumnja na katamenijski pneumotoraks. Pacijentica je

upućena na MR koji je pokazao endometriotičke otočiće u desnom frenokostalnom sinusu. Uvedena je hormonska terapija i od tada nije bilo novih recidiva pneumotoraksa.
ZAKLJUČAK: Katamenijski se pneumotoraks obično javlja unutar 72 sata prije ili nakon početka menstruacijskog ciklusa, učestalije na desnoj strani prsnog koša. Prikaz slučaja ima za cilj naglasiti važnost ove rijetke, ali potencijalno životno ugrožavajuće manifestacije bolesti.

Pneumothorax - a rare manifestation of endometriosis

INTRODUCTION: Endometriosis is a chronic disease that affects about 10% of females of reproductive age globally. It occurs in numerous sites of the body, sometimes causing rare symptoms that are difficult to associate with the disease.
REPORT: A 47-year-old female patient with a history of endometriosis, diagnosed 14 years ago, and a negative family history, presents with a small spontaneous right-sided pneumothorax, on the second day of her menstrual cycle. After two months of complete resolution, there was a relapse of pneumothorax ipsilateral, also on the second day of the menstrual cycle. VATS was done and the cuneiform resection of the apical segment of the right upper lobe showed a change in blood vessels, indicating potential recurring thrombotic events. Immunological work-up (ANA, anti-ds-DNA, ANCA, C3 and C4 and RF) was normal, as well as Factor V, MTHFR, PAI-1 and prothrombin. 8 months later, a second relapse of a right-sided pneumothorax occurred, on the fifth day of the menstrual cycle. A thorough reevaluation of clinical history enabled a connection with menstrual cycles, and suspicion of catamenial pneumothorax was raised. Thorax MR revealed endometriotic islets in the right phrenocostal sinus. The patient has been put under hormonal therapy and no relapse of pneumothorax has occurred since.
CONCLUSION: Catamenial pneumothorax usually occurs within 72 hours before or after the onset of a menstrual cycle, mostly on the right side of the chest. The report aims to emphasize the importance of this rare and potentially life-threatening manifestation of the disease.

KEYWORDS: catamenial pneumothorax; endometriosis; menstrual cycle

PS29

Od križobolje do bambusovog štapa: prikaz slučaja ankilozantnog spondilitisa u 29-godišnjaka

Lara Fotez[1]; Vinko Michael Dodig[1]; Lucija Fotez[1]; Dubravka Bobek[2]

1 Medicinski fakultet Sveučilišta u Zagrebu
2 Zavod za fizikalnu medicinu i rehabilitaciju s reumatologijom, Klinička bolnica Dubrava

ID Lara Fotez 0000-0002-4612-4274; Vinko Michael Dodig 0000-0003-3562-3841; Lucija Fotez 0000-0002-5185-0684; Dubravka Bobek 0000-0003-4492-3491 https://doi.org/10.26800/LV-145-supl7-PS29

KLJUČNE RIJEČI: ankilozantni spondilitis; HLA-B27 antigen; infliksimab; reumatologija; sakroileitis

UVOD: Ankilozantni spondilitis (AS) je kronična upalna reumatska bolest koja primarno zahvaća aksijalni skelet i velike periferne zglobove. Rani karakteristični simptomi su križobolja te zakočenost križa u ranojutarnjim satima. Progresijom bolesti pacijenti poprimaju fleksijsko držanje tijela, odnosno „stav skijaša“, i prepoznatljivu promjenu kralježnice oblika bambusovog štapa.
PRIKAZ SLUČAJA: 29-godišnji pacijent dolazi zbog bolova u križima i vratu koji traju najmanje godinu dana. Bolovi mu ometaju san i izraženiji su ujutro. U kliničkom statusu dominiraju izravnata cervikalna lordoza, pojačana torakalna kifoza, hipotrofija *mm.pectorales* i *intercostales* i kontraktura kukova koji odgovaraju „stavu skijaša“. Indeks disanja iznosi 2 cm, Schoberova mjera 1 cm i udaljenost tragus-zid 15 cm. Pokretljivost kralježnice gotovo je blokirana u svim smjerovima i segmentima. RTG kralježnice prikazuje gubitak intervertebralnih prostora i ankilozu prikazanih kralježaka opisane kao znak bambusovog štapa. MR kralježnice i sakroilijakalnih zglobova (SIZ) prikazuje gubitak širine SIZ-ova, zatim ventralne,

okomito usmjerene sindezmofite na svim razinama te koštani edem i eroziju pokrovnih ploha kralježaka Th12/L1 i S2/S3 u smislu upalne lezije. Također u prilog dijagnozi AS, pacijent je HLA-B27 pozitivan. Ordiniran mu je indometacin peroralno, potom adalimumab subkutano kroz godinu dana, ali bez povoljnog učinka. Tijekom liječenja pacijent razvija ulcerozni kolitis, te se uvodi mesalazin uz promjenu biološke terapije na intravenski infliksimab rezultirajući poboljšanjem simptoma.
ZAKLJUČAK: Zbog neprepoznate upalne križobolje i neodgovarajućeg liječenja, pacijent je u ranoj dobi razvio uznapredovali stadij AS, koji ozbiljno narušava kvalitetu i aktivnosti svakodnevnog života. Stoga je iznimno važno usvojiti opisane karakteristike AS u kliničkoj i slikovnoj dijagnostici kako bi bolest bila pravovremeno prepoznata i ispravno liječena.

From Lumbar Pain to Bamboo Spine: A Case Report of Ankylosing Spondylitis in a 29-year-old Male

INTRODUCTION: Ankylosing spondylitis (AS) is a chronic inflammatory rheumatic disease primarily affecting the axial skeleton and large peripheral joints. Early characteristic symptoms are early-morning back pain and stiffness. In later stages, patients take on a flexed body posture, i.e. the skier's posture, and spinal change resembling a bamboo stick.
REPORT: A 29-year-old patient presented with persistent lower back and neck pain, more pronounced in the mornings, interrupting his sleep. Clinical examination revealed flattened cervical lordosis, increased thoracic kyphosis, *mm. pectorals* and *intercostales* hypotrophy, and hip contracture corresponding to the skier's posture. His breathing index is 2 cm, Schober measures 1 cm, and tragus-wall distance is 15 cm. Spinal mobility is severely restricted in all directions. Spine X-ray shows loss of intervertebral spaces and vertebrae ankylosis with the *bamboo spine* sign. MRI of the thoracic spine and sacroiliac joints (SIJ) reveals ventral vertically oriented syndesmophytes, SIJs width loss, bone edema, and Th12/L1 and S2/S3 vertebrae erosion, indicating an inflammatory lesion. The patient’s HLA-B27 positivity supports the AS diagnosis. He was prescribed indomethacin orally, then adalimumab subcutaneously for a year without improvement. During the treatment, he developed ulcerative colitis. Therefore, mesalazine is introduced with a biological therapy change to intravenous infliximab resulting in improved symptoms.
CONCLUSION: Due to unrecognized inflammatory low back pain and inappropriate treatment, at an early age, the patient developed an advanced stage of AS that seriously impairs activities and daily life quality. Therefore, it is crucial to implement the outlined clinical and imaging diagnostics for AS to ensure accurate recognition and treatment.

KEYWORDS: spondylitis, ankylosing; HLA-B27 antigen; infliximab; rheumatology; sacroiliitis

PS30

Transplantacija bubrega kod pacijentice s rijetkim razvojnim anomalijama

Marjan Kulaš[1]; Dina Gržan[1]; Vesna Galjuf[2]; Nikola Knežević[1,3]; Zoran Zimak[1,3]

1 Medicinski fakultet Sveučilišta u Zagrebu
2 Dom Zdravlja Zagreb Zapad
3 Klinika za Urologiju, Klinički bolnički centar Zagreb

ID Marjan Kulaš 0000-0001-5140-8514; Dina Gržan 0000-0002-3312-5569; Vesna Galjuf 0000-0003-0509-1303; Nikola Knežević 0000-0001-9198-310X; Zoran Zimak 0000-0002-3776-8203
https://doi.org/10.26800/LV-145-supl7-PS30

KLJUČNE RIJEČI: bubrežno zatajenje; derivacija urina; transplantacija bubrega

UVOD: Prikazujemo slučaj pacijentice rođene s rijetkim skupom anatomskih malformacija objedinjenih u sindrom kaudalne disgeneze. Skup malformacija uključuju meningomijelokela, ageneza lumbosakralnog

dijela kralježnice, sindrom kaudalne regresije te ageneza desnog bubrega. Njeno stanje dovelo je do niza izazova na putu do uspješne transplantacije bubrega.
PRIKAZ SLUČAJA: U ovom prikazu slučaja radi se o mladoj pacijentici čija urološka anamneza uključuje agenezu desnog bubrega te lijevostranu hidronefrozu posljedično stenozi uretera i neurogenom mjehuru. Pacijentici je s obzirom na navedeno izvedena lijevostrana ureterokutanostomija. Glavna komplikacija kod ove derivacije urina su recidivne uroinfekcije, koje su u konačnici dovele do terminalnog stadija bubrežnog zatajenja. Nastavak liječenja zahtijevao je početak peritonealne dijalize te je pacijentica ušla u predtransplantacijsku obradu. Međutim, pacijentica se susrela s nizom komplikacija, uključujući višestruke infekcije te brojne kateterizacije. Nakon uspješne nefroureterektomije, donorska transplantacija živog srodnika bila je sljedeći korak. Vodeći se nizom preoperativnih komplikacija i postojećih malformacija, pacijentici je napravljena ureterokutanostomija te intubacija uretera "JJ" protezom. Pacijentica je postigla zadovoljavajuću diurezu već prvi postoperativni dan. Otpuštena je iz bolnice sa stabilnom funkcijom presatka.
ZAKLJUČAK: Slučaj naglašava važnost individualiziranog pristupa svakom pacijentu u području transplantacijske medicine. Neophodno je da se ovako kompleksni pacijenti operiraju u centrima izvrsnosti. Tu se rutinski izvode rekonstruktivni urološki zahvati kao i sama transplantacija bubrega. U takvim uvjetima možemo očekivati uspješnost transplantacija kao što je to bilo i u slučaju naše pacijentice.

Kidney transplantation in a patient with rare developmental anomalies

INTRODUCTION:We present the case of a patient born with a rare set of anatomical malformations united in the caudal dysgenesis syndrome. The set of malformations includes meningomyelocele, agenesis of the lumbosacral part of the spine, caudal regression syndrome, and agenesis of the right kidney. Her condition led to a series of challenges on the way to a successful kidney transplant.
CASE REPORT: This case report is about a young patient whose urological history includes agenesis of the right kidney and left-sided hydronephrosis as a result of ureteral stenosis and neurogenic bladder. Considering the above, the patient underwent a left ureterocutanostomy. The main complication of this urine diversion is recurrent urinary infections, which ultimately lead to end-stage renal failure. The continuation of treatment required the start of peritoneal dialysis, and the patient entered pre-transplantation treatment. However, the patient encountered a series of complications, including multiple infections and numerous catheterizations. After successful nephroureterectomy, living-related donor transplantation was the next step. Because of preoperative complications and existing malformations, the patient underwent ureterocutanostomy and ureteral intubation with a "JJ" prosthesis. The patient achieved optimal diuresis on the first postoperative day. She was discharged from the hospital with stable graft function.
CONCLUSION: The case emphasizes the importance of an individualized approach to each patient in the field of transplant medicine. Such complex patients must be operated on in centers of excellence. Reconstructive urological procedures as well as kidney transplantation are routinely performed there. In such conditions, we can expect successful transplants, as was the case with this patient.

KEYWORDS: kidney transplantation; renal insufficiency; urinary diversion

PS31

T-stanični limfom: je li vrijeme za transplantaciju?; Prikaz slučaja

Matea Mamić[1]; Marija Kostanjski[1]; Tajana Kukolj[1]; Neven Franjić[1,2]

1 Medicinski fakultet Sveučilišta u Rijeci
2 Zavod za hematologiju Klinike za internu medicinu, KBC Rijeka

ID Matea Mamić 0009-0001-7204-4630; Marija Kostanjski 0009-0002-8853-7277; Tajana Kukolj 0009-0003-4164-9500; Neven Franjić 0009-0002-3847-2604 https://doi.org/10.26800/LV-145-supl7-PS31

KLJUČNE RIJEČI: biopsija; kemoterapija; ne-Hodgkinov limfom

UVOD: Periferni T-stanični limfom pripada skupini agresivnih ne-Hodgkinovih limfoma koji nastaju malignom alteracijom T-staničnih limfocita i NK-stanica. Javlja se rijetko, tek u 5-10% pacijenata dijagnosticiranih s ne-Hodgkinovim limfomom. Cilj je ovoga rada prikazati uspješno postignutu remisiju bolesti nakon pet linija kemoterapije te alogene transplantacije koštane srži.
PRIKAZ SLUČAJA:Pacijentica u dobi od 45 godina hospitalizirana je na Zavodu za hematologiju, u rujnu 2019.godine, zbog početka liječenja novootkrivenog perifernog T-staničnog limfoma u IIIA stadiju. Par mjeseci ranije je napipala uvećan limfni čvor na vratu, lokaliziran desno submandibularno. Biopsijom je potvrđena dijagnoza perifernog T-staničnog limfoma, PET/CT-om proširenost na ostale regije, a punkcijom koštane srži nisu pronađeni infiltrati. Po završetku šest ciklusa kemoterapije prve linije po CHOEP protokolu, dolazi do progresije bolesti. Nalaz biopsije kosti imunohistokemijski se uklapao u infiltrat osnovne bolesti. Pacijentica se ponovno hospitalizira te se započinje druga linija kemoterapije po DHAP protokolu. Nakon tri ciklusa i parcijalne remisije bolesti provedeno je prikupljanje matičnih stanica za planiranu autolognu transplantaciju, međutim predtransplantacijskom evaluacijom utvrđen je relaps bolesti i započinje se treća linija liječenja sukladno GemOx protokolu. Nakon četiri ciklusa liječenja, ponovno dolazi do progresije te se u terapiju uvodi četvrta linija liječenja po Bv-ICE protokolu. Re-evaluacijom bolest progredira te je indicirana primjena pete linije terapije po Bv-benda protokolu. Kemoterapija se pokazala uspješnom te je postignuta remisija bolesti, nakon koje je provedena transplantacija alogeničnih matičnih stanica periferne krvi od haploidentičnog davatelja, njene kćeri.
ZAKLJUČAK:Unatoč uznapredovalom stadiju bolesti te brojnim neuspjelim pokušajima postizanja remisije, pacijentica je uspješno transplantirana dobivši novu priliku za život.

T–Cell Lymphoma: Is It the Time for Transplant?; Case Report

INTRODUCTION: Peripheral T-cell lymphoma is a rare subtype of non-Hodgkin's lymphoma due to malignant T-cell and NK-cell alterations, accounting for only 5-10% of cases. This case report highlights the successful attainment of disease remission following five rounds of chemotherapy and allogeneic bone marrow transplantation.
CASE REPORT: In September 2019, a 45-year-old woman was admitted to the Hematology Department for the management of newly diagnosed stage IIIA peripheral T-cell lymphoma. A few months earlier, she noticed an enlarged lymph node on her neck, which was confirmed as peripheral T-cell lymphoma through a biopsy. PET/CT scans revealed its extent, but bone marrow aspiration found no infiltrations. Following the completion of the first-line CHOEP chemotherapy protocol, there was disease progression. A bone biopsy confirmed the primary disease. The patient was re-hospitalized and commenced with the second-line DHAP chemotherapy protocol. After three cycles and partial disease remission, stem cell collection was initiated for a planned autologous transplant. However, a disease relapse was identified during pre-transplant evaluation. Consequently, the third-line treatment with the GemOx protocol was initiated. After four treatment cycles, the disease progressed, leading to the introduction of the fourth-line Bv-ICE protocol. Re-evaluation showed further disease progression, necessitating the adoption of the fifth-line Bv-benda protocol. Chemotherapy was ultimately successful in achieving remission. Subsequently, the patient received an allogeneic peripheral blood stem cell transplant from her haploidentical daughter.
CONCLUSION: Despite the advanced disease stage and multiple unsuccessful attempts to achieve remission, the patient was successfully transplanted, offering her a new chance at life.
KEYWORDS: biopsy; chemotherapy; non–Hodgkin lymphoma

PS32

Transplantacija bubrega u dječjoj dobi

Tajana Kukolj[1] ; Matea Mamić[1] ; Ana Bulić Lokin[1] ; Gordana Pelčić[1,2]

1 Medicinski fakultet Sveučilišta u Rijeci
2 Centar primarne zdravstvene zaštite Pehlin – Marinići, Ordinacija za predškolsku djecu

ID Tajana Kukolj 0009-0003-4164-9500; Matea Mamić 0009-0001-7204-4630; Ana Bulić Lokin 0009-0006-4303-1036; Gordana Pelčić: 0000-0002-3322-1470 https://doi.org/10.26800/LV-145-supl7-PS32

KLJUČNE RIJEČI: kronično bubrežno zatajenje; transplantacija; urođene srčane greške

UVOD: Kongenitalni poremećaji srca i kronično zatajenje bubrega kod djece predstavljaju značajne zdravstvene izazove što uvelike utječe na kvalitetu života. Razumijevanje složenosti ovih bolesti ključno je za pružanje sveobuhvatne skrbi i poboljšanje ishoda liječenja. Cilj ovog sažetka je prikazati slučaj djeteta kod kojeg su složene srčane malformacije dovele do nagluhosti i kroničnog bubrežnog zatajenja koje se uspješno riješilo transplantacijom bubrega.
PRIKAZ SLUČAJA: Pacijentica u dobi od 18 godina dolazi u pedijatrijsku ambulantu radi praćenja nakon transplantacije bubrega. Razlog transplantacije je bilo kronično bubrežno zatajenje nastalo kao komplikacija prirođenih srčanih malformacija. Odmah pri rođenju dijagnosticirane su joj atrezija pulmonarne valvule, membranozni tip ventrikularnog sepatalnog defekta, tetralogija Fallot, prohodan duktus Botalli uz ostale srčane anomalije koje su rezultirale kroničnom renalnom insuficijencijom. Pri porodu je postala cijanotična, dispnoična, uz čujan sistolički šum. Unatoč uvođenju prostaglandina, razvilo se respiracijsko zatajenje, nakon čega je pacijentica intubirana uz ventilaciju. Izveden je operativni zahvat pri kojem se postavio centralni šant uz podvezivanje duktusa te je pacijentica razvila sindrom niskog srčanog izbačaja. Usprkos izvršenim postupcima, utvrđena je kortikalna nekroza bubrega te je pacijentica razvila kronični uremični sindrom. Nakon višegodišnje peritonealne dijalize omogućena joj je transplatacija bubrega. Kao posljedica srčanih malformacija javila se i nagluhost te psihomotorička retardacija. Unatoč tome pacijentica je u redovitom školskom programu uz pomoć asistenta.
ZAKLJUČAK: Usprkos brojnim komplikacijama pri porodu i posljedicama kongenitalnih malformacija, zahvaljujući višegodišnjoj multidisciplinarnoj skrbi i transplantaciji bubrega pacijentica je dobila priliku za bolju kvalitetu života.

Kidney transplantation in child age

INTRODUCTION: Congenital heart disorders and chronic kidney failure in children pose significant health challenges, profoundly impacting their quality of life. Understanding the complexity of these diseases is crucial for providing comprehensive care and improving treatment outcomes. The aim of this abstract is to present a case of a child where complex heart malformations led to heart deafness and chronic kidney failure, successfully resolved through kidney transplantation.
CASE PRESENTATION: An 18-year-old female patient visits a pediatric clinic for post-kidney transplant follow-up. The reason for transplantation was chronic kidney failure resulting from congenital heart malformations. At birth, she was diagnosed with pulmonary valve atresia, membranous ventricular septal defect, Tetralogy of Fallot, patent ductus Botalli, alongside other cardiac anomalies leading to chronic renal insufficiency. She presented cyanotic and dyspneic at birth, with audible systolic murmurs. Despite prostaglandin administration, respiratory failure developed, necessitating intubation and ventilation. A surgical procedure placing a central shunt with duct ligation was performed, leading to a low cardiac output syndrome. Despite interventions, cortical kidney necrosis was identified, leading to chronic uremic syndrome. After years of peritoneal dialysis, a kidney transplantation became feasible. Hearing impairment and psychomotor retardation were secondary effects of the heart malformations, yet she remains in regular school with assistant support.
CONCLUSION:Despite multiple birth complications and consequences of congenital malformations, thanks to years of multidisciplinary care and kidney transplantation, the patient has gained an opportunity for an improved quality of life.

KEYWORDS: kidney transplantation; renal insufficiency; urinary diversion

PS33

Otkrivanje prikrivene traume: avulzija ravnog bedrenog mišića kod profesionalnog sportaša

Lovro Mikulić[1]; Stella Guštek[1]; Lea Hasnaš[1]; Tomislav Sečan[2]

1 Medicinski fakultet Sveučilišta u Zagrebu
2 Zavod za traumatologiju i koštano-zglobnu kirurgiju, KBC Zagreb

ID Lovro Mikulić 0009-0004-4784-8399; Stella Guštek 0009-0002-5334-8206; Lea Hasnaš 0009-0004-4456-0605; Tomislav Sečan 0000-0001-5627-800X https://doi.org/10.26800/LV-145-supl7-PS33

KLJUČNE RIJEČI: atletske ozljede, ozljede kuka, prijelomi, avulzije, četveroglavi bedreni mišić

UVOD: U nekim slučajevima, naizgled jednostavne traumatske ozljede mogu prikriti ozbiljnije probleme, posebno kada kompenzacijski mehanizmi okolnih mišića prikrivaju funkcionalne nedostatke. Podcijenjena trauma može dovesti do kasnijih komplikacija koje ograničavaju pokretljivost pacijenata, smanjuju kvalitetu života i čak utječu na njihovu profesionalnu karijeru.
PRIKAZ SLUČAJA: Predstavljamo 35-godišnjeg bivšeg nogometaša koji se javio zbog boli u desnom kuku koja se pogoršavala tijekom izvođenja pokreta kao što su abdukcija, fleksija i kod naprezanja. Dvije godine ranije, nakon nagle fleksije u koljenu uz ekstenziju kuka, pacijent je zadobio rupturu ravnog bedrenog mišića. Inicijalno je liječen konzervativno, no uporna bol natjerala ga je na prestanak fizičkih aktivnosti, što je imalo negativan utjecaj na njegovu karijeru i mentalno zdravlje. S obzirom na mehanizam ozljede, sumnjalo se na avulziju ravnog bedrenog mišića. Učinjena je slikovna dijagnostika, uključujući rendgen desnog kuka i MRI, na kojima je otkriven kalcifikat veličine 4 cm u području desnog srednjeg stražnjičnog mišića, koji je nastao kao rezultat avulzije mišića na njegovom polazištu, točnije na prednjem inferiornom ilijačnom grebenu. Kalcifikat, koji je uzrokovao sindrom sraza, kirurški je uklonjen pod općom anestezijom. Nakon operacije, savjetovano je privremeno smanjenje opterećenja desne noge, korištenje štaka za hodanje i analgetici prema potrebi.
ZAKLJUČAK: Prilikom liječenja traumatskih ozljeda, nužno je isključiti prisutnost ozbiljnijih problema te pravodobno prepoznati potrebu za kirurškim zahvatom. Time se u konačnici osigurava najbolji mogući ishod. Ovo se postiže adekvatnom slikovnom dijagnostikom, detaljno uzetom anamnezom i statusom pacijenta, koji su ključni elementi za postizanje najvišeg mogućeg standarda skrbi o pacijentima.

Unmasking Hidden Trauma: A Case of Rectus Femoris Muscle Avulsion in a Professional Athlete

INTRODUCTION: In some cases, seemingly uncomplicated injuries may obscure underlying, more severe issues, particularly when compensatory mechanisms of the surrounding musculature mask functional deficiencies. Undervalued trauma can lead to subsequent complications, limiting patient mobility, diminishing their quality of life, and even affecting their career.
REPORT: We present a 35-year-old former football player who presented with right hip pain that was exacerbated during hip abduction, flexion, and exertion. Two years prior, the patient had experienced an abrupt lower leg flexion with hip joint extension, resulting in rupture of the rectus femoris muscle. Initially, the injury was treated conservatively. However, persistent pain led to the cessation of physical activities, negatively impacting the patient's professional life and psychological well-being. Given the injury mechanism, an avulsion of the rectus femoris muscle origin was suspected. Imaging, including right hip X-rays and an MRI, revealed a 4 cm calcification at the projection of the right gluteus medius muscle, which was the result of muscle origin avulsion, specifically at the anterior inferior iliac spine. The calcificate, which caused impingement syndrome, was surgically removed under general anesthesia. Post-surgery, the patient was advised to temporarily minimize right leg weight-bearing, use crutches for walking, and take pain medication as needed.
CONCLUSION: When addressing traumatic injuries, it is imperative to exclude the presence of more serious issues, timely indicating the need for surgery, and thereby enhancing the ideal outcome. This can be achieved through diagnostic imaging and a comprehensive patient history and evaluation, which form the foundation for the highest standard of patient care.

KEYWORDS: kidney transplantation; renal insufficiency; urinary diversion

PS34

Unilateralno odbacivanje transplantata pluća posredovano protutijelima kod bolesnice s cističnom fibrozom: prikaz slučaja

Maja Grubeša[1]; Klara Dorešić[1]; Lucija Fotez[1]; Fedža Džubur[1,2]; Miroslav Samaržija[1,2]

1 Medicinski fakultet Sveučilišta u Zagrebu
2 Klinika za plućne bolesti Jordanovac, Klinički bolnički centar Zagreb

ID Maja Grubeša 0000-0001-7479-4569; Klara Dorešić 0000-0002-5043-6908; Lucija Fotez 0000-0002-5185-0684; Fedža Džubur 0009-0000-8264-9484; Miroslav Samaržija 0000-0001-5303-9353
https://doi.org/10.26800/LV-145-supl7-PS34

KLJUČNE RIJEČI: cistična fibroza; transplantacija pluća; odbacivanje presatka

UVOD: Cistična fibroza je rijetka, nasljedna, multisistemska bolest egzokrinih žlijezda. Posljedica je mutacije CFTR gena (transmembranski regulator provodljivosti za cističnu fibrozu) koja dovodi do stvaranja viskozne i guste sluzi u žlijezdama. Bolest je progresivnog tijeka, a glavni simptomi su kombinacija kronične plućne bolesti i disfunkcije gastrointestinalnog sustava.
PRIKAZ SLUČAJA: 31-godišnjoj bolesnici 2019. godine učinjena je bilateralna transplantacija pluća zbog terminalne faze cistične fibroze. 36 sati nakon transplantacije nastaje reperfuzijski edem desnog plućnog krila, zbog stenoze/presavijanja vaskularne anastomoze, te je učinjena retransplantacija desnog plućnog krila. Daljnji klinički tijek komplicirao se akutnom mitralnom insuficijencijom zbog volumnog opterećenja uslijed resuscitacije plućnog krvotoka. Nakon oporavka liječena je po standardnom imunosupresivnom protokolu, a dvanaest mjeseci nakon transplantacije uveden je mikofenolat mofetil. Krajem 2020. godine dolazi do unilateralnog akutnog odbacivanja desnog plućnog krila posredovanog protutijelima. Nakon reindukcije alemtuzumabom uz podizanje doze imunosupresiva, u ožujku 2021. godine učinjena je kontrolna višeslojna kompjutorizirana tomografija (MSCT) toraksa. Time je potvrđeno značajno pogoršanje statusa desnog plućnog krila uz opsežna područja s infiltratima tipa zrnatog stakla. Nakon trinaest ciklusa imunoadsorpcije uz supstituciju imunoglobulina i pulsne doze kortikosteroida ne dolazi do poboljšanja stanja. Nakon prikaza na konziliju odlučeno je da se napravi desnostrana pulmektomija bez retransplantacije. Nažalost, tijekom operacije dolazi do perforacije plućnih vena i lijevog atrija uz opsežno krvarenje te naposlijetku smrtnog ishoda.
ZAKLJUČAK: Kod dijela bolesnika s cističnom fibrozom nastaju ireverzibilna oštećenja pluća te je transplantacija pluća jedina opcija za produljenje života. Iako ona može spasiti život, kod većine bolesnika dolazi do odbacivanja presatka unatoč imunosupresivnoj terapiji.

Antibody-Mediated Unilateral Lung Transplant Rejection in a Patient with Cystic Fibrosis: Case Report

INTRODUCTION: Cystic fibrosis is a rare, genetic, multisystemic disease that affects exocrine glands. It is caused by a mutation in the CFTR gene (Cystic fibrosis transmembrane conductance regulator), which causes thick, sticky mucus to build up in the glands. The disease is progressive and typically presents with chronic lung disease and gastrointestinal dysfunction.
CASE REPORT: A 31-year-old patient with end-stage cystic fibrosis underwent bilateral lung transplantation in 2019. However, 36 hours post-transplantation, the patient experienced reperfusion edema in the right lung caused by stenosis/folding of the vascular anastomosis. Consequently, retransplantation of the right lung was performed. During the patient's recovery, acute mitral insufficiency occurred due to volume overload during pulmonary circulation resuscitation. After recovery, the patient was treated with

standard immunosuppressive therapy, and twelve months post-transplantation, mycophenolate mofetil was introduced. By the end of 2020, the patient experienced unilateral acute antibody-mediated rejection of the right lung. Reinduction with alemtuzumab, along with increased immunosuppressive doses, was performed. In March 2021, a multislice computed tomography (MSCT) revealed significant deterioration of the right lung, characterized by extensive ground-glass infiltrates. Despite thirteen cycles of immunoadsorption with immunoglobulin substitution and pulse doses of corticosteroids, there was no improvement. Following a multidisciplinary consultation, it was decided that the right pneumonectomy without retransplantation should be performed. Unfortunately, during the surgery, there was a perforation of the pulmonary veins and the left atrium, resulting in extensive bleeding and ultimately, a fatal outcome.
CONCLUSION: For individuals with end-stage lung disease due to cystic fibrosis, lung transplantation may be the only life-saving option. However, even with immunosuppressive therapy, many patients experience graft rejection.

KEYWORDS: cystic fibrosis; lung transplantation; graft rejection

PS35

Uspješno liječenje bolesnice s kardiogenim šokom uzrokovanim razvojem plućne arterijske hipertenzije u sklopu sistemskog eritematoznog lupusa

Toni Kelava[1]; Zrinka Madunić[1]; Marija Vučić[2]; Mateja Janković Makek[1,3]

1 Medicinski fakultet Sveučilišta u Zagrebu
2 Dom zdravlja Zagreb Zapad
3 Klinika za plućne bolesti Jordanovac, Klinički bolnički centar Zagreb

ID Toni Kelava 0009-0005-8862-0355; Zrinka Madunić 0009-0004-5318-9115; Marija Vučić 0009-0000-0685-5606; Mateja Janković Makek 0000-0002-0171-764X https://doi.org/10.26800/LV-145-supl7-PS35

KLJUČNE RIJEČI: sistemski eritematozni lupus; plućna arterijska hipertenzija; kardiogeni šok

UVOD: Sistemski eritematozni lupus (SLE) je kronična multiorganska autoimunosna bolest. Plućna arterijska hipertenzija (PAH) je rijetka komplikacija SLE i dovodi do opterećenja desne klijetke i popuštanja desnog srca.
PRIKAZ SLUČAJA: Bolesnici je SLE dijagnosticiran 2014., u dobi od 27 godina. Narednih godina je nekoliko puta hospitalizirana zbog plućnog izljeva (u sklopu SLE) zbog čega je u 10/2020. pojačana imunosupresivna terapija. Početkom 2022. javlja zaduhu u naporu te je u 4/2022 u regionalnoj bolnici postavljena sumnja na PAH. Nakon kraće odgode zbog SARS-CoV-2 pozitiviteta, u 5/2022. je hitno hospitalizirana u slici kardiogenog šoka. Učinjenom kateterizacijom desnog srca potvrđena je teška PAH s visokom plućnom vaskularnom rezistencijom (PVR 15WU) i niskim srčanim indeksom (1.28 L/m2). S obzirom na težinu kliničke slike, odlučili smo se za brzo sekvencijsko uvođenje trojne PAH terapije. U intenzivnoj jedinici liječena je s dobutaminom i treprostinilom, a potom je uveden i sildenafil. Uz terapiju je došlo do oporavka srčane i bubrežne funkcije te pada vrijednosti NT-proBNP sa 16193 na 925. U 7/2022. uveden je i treći lijek – bosentan. U daljnjim kontrolama bilježimo poboljšanje funkcijskog statusa i nalaza 6-minutnog testa hoda (6MWT) uz normalizaciju vrijednosti NT-proBNP. Zbog opstruktivnih smetnji u spirometriji i sumnje na udruženu astmu, u terapiju je uvedena i dvojna bronhodilatatorna terapija (LABA + ICS). U daljnjim se kontrolama prati stabilno stanje uz odličan funkcijski kapacitet (NYHA I).
ZAKLJUČAK: Unatoč teškom kliničkom stanju bolesnice, postigli smo odličan učinak uz udarnu trojnu terapiju PAH i nastavak imunosupresivne terapije SLE.

Successful treatment of cardiogenic shock caused by pulmonary arterial hypertension in a patient with systemic lupus erythematosus

INTRODUCTION: Systemic lupus erythematosus (SLE) is a chronic multiorgan autoimmune disease. Pulmonary arterial hypertension (PAH) is a rare complication of SLE and leads to right heart failure. REPORT: The patient was diagnosed with SLE in 2014, at the age of 27. In the following years, she was treated for pulmonary effusion (as part of SLE). Beginning in 2022, she developed exertional dyspnea and PAH was suspected in the regional hospital. Further work-up in our clinic was delayed due to her SARS-CoV-2 positivity, and she was then urgently hospitalized in cardiogenic shock in May 2022. Right heart catheterization confirmed severe PAH with high pulmonary vascular resistance (PVR 15 WU) and low cardiac index (1.28 L/m2). Considering the seriousness of the clinical picture, we opted for upfront triple PAH therapy. In the intensive care unit, she was treated with dobutamine and treprostinil. Soon after sildenafil was introduced, her heart and kidney function recovered and her NT-proBNP values dropped from 16193 to 925. In 7/2022, bosentan was added to therapy. Her functional status and 6-minute walk test (6MWT) improved on checkups, and NT-proBNP value normalized. Due to an obstructive pattern in spirometry and suspicion of associated asthma, dual bronchodilator therapy (LABA + ICS) was introduced to the therapy. She is now in a stable condition with excellent functional capacity (NYHA I). CONCLUSION: Despite the severe clinical condition of the patient, we have achieved an excellent effect with upfront triple therapy of PAH and the continuation of immunosuppressive therapy for SLE.

KEYWORDS: pulmonary arterial hypertension; lupus erythematosus, systemic; shock, cardiogenic

PS36

Toscana virus: mediteranski flebovirus kao uzročnik teškog aseptičnog meningitisa

Tomislav Brajković[1]; Marija Bukvić[1]; Lorna Stemberger Marić[1,2]

1 Medicinski fakultet Sveučilišta u Zagrebu
2 Klinika za infektivne bolesti „Fran Mihaljević“

ID Tomislav Brajković 0009-0009-9269-5885; Marija Bukvić 0009-0005-6327-9509; Lorna Stemberger Marić 0000-0001-5523-0426 https://doi.org/10.26800/LV-145-supl7-PS36

KLJUČNE RIJEČI: glavobolja; meningitis; flebovirus

UVOD: Toscana virus je flebovirus koji se prenosi ugrizom nevida. Ova infekcija prevladava u zemljama koje graniče sa Sredozemnim morem, gdje može uzrokovati veliki broj različitih neuroloških simptoma. Prikazujemo pacijenticu koja je bolovala od teškog seroznog meningitisa uzrokovanog Toscana virusom. PRIKAZ SLUČAJA: Prethodno zdrava 17-godišnja pacijentica javila se s jakom glavoboljom koja je započela okcipitalno i proširila se na desno frontotemporalno područje, praćena mučninom i povraćanjem. Posljednja 2 tjedna imala je glavobolje, ali nisu bile tako jake i uspješno su kupirane analgeticima. Nitko u njezinoj okolini nije prijavio slične simptome. Na pregledu je bila subfebrilna (37,6 °C), imala je pozitivne meningealne znakove, jaku fotofobiju, audiofobiju, blagi tremor jezika i blagu dismetriju lijeve ruke. MR glave nije pokazao radiološke znakove meningitisa ili encefalitisa. Napravljena je lumbalna punkcija koja je pokazala povišene razine proteina (1.14 g/L) i povećan broj stanica(1760/3 x 〖10〗^6/L,dominantno limfocita). Započeto je simptomatsko liječenje u kombinaciji s ceftriaksonom, ampicilinom i aciklovirom sve do prispijeća negativnih nalaza na HSV1, HSV2, Listeriu monocytogenes i serološki rezultati za Borreliu burgdorferi uz ostale relevantne mikrobiološke nalaze. Došlo je do postupne, ali kompletne regresije simptoma. Pristigli serološki rezultati ukazivali su na akutnu infekciju Toscana virusom (IFA IgM pozitivan 1000, IgG pozitivan 10000), a ponovljeni serološki test nakon 3 tjedna potvrdio je 10 puta povišen titar protutijela (IgM 10000, IgG 100000).

ZAKLJUČAK: U mediteranskom području potrebno je posumnjati na Toscana virus, posebno u slučajevima ljetnog meningitisa kada su isključeni drugi uobičajeni uzročnici.

Toscana virus: Mediterranean phlebovirus as a cause of severe aseptic meningitis

INTRODUCTION: Toscana virus is a phlebovirus transmitted by the bite of hematophagous sandflies. This infection is prevalent in countries bordering the Mediterranean Sea, where it can cause a large variety of neurological symptoms. We present a patient who suffered from severe case of aseptic meningitis caused by the Toscana virus.
REPORT: A previously healthy 17-year-old patient presented with severe headache which started occipitally and spread to the right frontotemporal area, accompanied with nausea and vomiting. For the last 2 weeks, she had headaches, but they were not this severe and were successfully managed with analgetics. No one in her surroundings reported similar symptoms. On examination, she was subfebrile (37.6 °C), demonstrated positive meningeal signs, severe photophobia, audiophobia, mild tongue tremor, and mild left hand dysmetria. MR of the head showed no radiologic signs of meningitis or encephalitis. The lumbar puncture was performed and showed elevated protein levels (1.14 g/L) with an increased number of cells (1760/3 x106/L, predominantly lymphocytes). Symptomatic treatment combined with ceftriaxone, ampicillin and acyclovir was initiated until PCR results for HSV1, HSV2, *Listeria monocytogenes* and serology results for *Borrelia burgdorferi*, as well as other relevant microbiological results came back negative. Her symptoms gradually, but completely improved. Positive serology results were consistent with acute Toscana virus infection (IFA IgM positive 1000, IgG positive 10000), and repeated serologic tests after 3 weeks confirmed 10 times the elevation of antibody titer (IgM 10000, IgG 100000).
CONCLUSION**:** In the Mediterranean area, the Toscana virus should be suspected, especially in summer meningitis cases when other common pathogens are excluded.

KEYWORDS: headache; meningitis; phlebovirus

PS37

Prikaz slučaja teka luteinskih cisti kao rezultat hipersenzitivnosti na humani korionski gonadotropin

Karla Schwarz[1]; Loren Serdarević[1]; Eva Stanec[1]; Ivanka Bekavac Vlatković[1,2]

1 Medicinski fakultet Sveučilišta u Zagrebu
2 Klinika za ginekologiju i porodništvo, Klinička bolnica Sveti Duh

ID Karla Schwarz 0000-0001-9278-660X; Loren Serdarević 0000-0002-8806-2382; Eva Stanec 0009-0008-4683-5448; Ivanka Bekavac Vlatković 0000-0001-7561-9770 https://doi.org/10.26800/LV-145-supl7-PS37

KLJUČNE RIJEČI: HCG-beta; ciste jajnika; preeklampsija

UVOD: Adneksalne mase često su slučajan nalaz za vrijeme ultrazvučnog pregleda u trudnoći. Diferencijalna dijagnoza uključuje luteome, ektopičnu trudnoću, teka luteinske ciste i maligne neoplazme. Teka luteinske ciste (TLC) često nastaju u stanjima s povišenom razinom HCG- a, kao bilateralno cistično uvećanje jajnika i većinom su asimptomatske. Posteljica je odgovorna za proizvodnju HCG-a i PIGF-a (placentalni faktor rasta). sFlt-1/PlGF omjer je važan za procjenu rizika preeklampsije.
PRIKAZ SLUČAJA: Predstavljamo 29-godišnju pacijenticu koja je primljena na Odjel za visokorizičnu trudnoću u 31. tjednu trudnoće zbog preeklampsije. Na prethodnom ultrazvuku, snimljenom u 19. tjednu trudnoće, prikazano je bilateralno cistično uvećanje jajnika, koji morfološki odgovaraju TLC- u. Pacijentica nije imala simptome hiperprodukcije HCG-a te su razine HCG-a tijekom cijele trudnoće bile unutar referentnih vrijednosti. Također se sustavno kontrolirao rast fetusa i sFlt-1/PIGF omjer, koji su ukazivali na

srednji rizik za razvoj preeklampsije te na znakove intrauterinog zastoja u rastu. U 37. tjednu trudnoće, nakon spontane rupture plodovih ovoja, vaginalnim porodom je rođeno hipotrofično novorođenče. Preeklampsija i TLC su se povukli u puerperiju.
ZAKLJUČAK: Adneksalne mase u trudnoći najčešće su benigne, ali treba se razmotriti i mogućnost maligniteta. Uzevši u obzir morfologiju i bilateralnost masa, u ovom slučaju je veća vjerojatnost da se radi o TLC-u nego o malignom procesu. S obzirom na normalne razine HCG-a i na regresiju TLC-a u puerperiju, najizglednije je da je ovo slučaj preosjetljivosti na HCG, jedan od nekoliko opisanih u literaturi. Vjeruje se da su preeklampsija i IUGR u ovom kontekstu zasebni entiteti posteljične etiologije.

A Case of Theca Lutein Cysts as a Result of Hypersensitivity to Human Chorionic Gonadotropin

INTRODUCTION: Adnexal masses are commonly identified in pregnancy during ultrasound control. Differential diagnosis includes luteoma, ectopic pregnancy, theca lutein cysts, and malignant neoplasms. Theca lutein cysts (TLCs) are common in conditions characterized by high levels of HCG, and are presented as gross cystic enlargement of both ovaries, being usually asymptomatic. The placenta is responsible for HCG and PlGF (placental growth factor) production. sFlt-1/PlGF ratio is an important tool for the prediction of preeclampsia.
CASE REPORT: We present a 29-year-old patient, admitted to High-risk pregnancy unit in the 31st week of pregnancy because of preeclampsia. A previous ultrasound, done at 19 weeks of pregnancy, showed bilaterally enlarged cystic ovaries, morphologically corresponding to TLCs. The patient had no symptoms of hyperproduction of HCG and HCG levels were normal throughout the pregnancy. Fetal growth and sFlt-1/PlGF ratio were also continuously controlled, revealing a moderate risk for preeclampsia and signs of intrauterine growth restriction (IUGR). At 37 weeks, a hypotrophic newborn was delivered vaginally following premature rupture of fetal membranes. Preeclampsia and TLCs resolved after birth.
CONCLUSION: The majority of adnexal masses in pregnancy are benign, although the possibility of cancer
must be reviewed. Considering the bilateral location and appearance of these masses, theyare more likely to be TLCs rather than malignancies. Regarding normal HCG levels throughout the pregnancy and the regression of TLCs in the puerperium, this is probably a case of HCG hypersensitivity, one of the few described in literature. Preeclampsia and IUGR are likely to be separate entities of placental ethiology.

KEYWORDS: HCG-beta; ovarian cysts; preeclampsia

PS38

Alergijska bronhopulmonalna aspergiloza u bolesnika s primarnom cilijarnom diskinezijom i astmom

Marija Vučić[1]; Zrinka Madunić[2]; Toni Kelava[2]; Andrea Vukić Dugac[3]

1 Dom zdravlja Zagreb Zapad
2 Medicinski fakultet Sveučilišta u Zagrebu
3 Klinika za plućne bolesti Jordanovac, Klinički bolnički centar Zagreb

ID Marija Vučić 0009-0000-0685-5606; Zrinka Madunić 0009-0004-5318-9115; Toni Kelava 0009-0005-8862-0355; Andrea Vukić Dugac 0000-0002-1522-3325 https://doi.org/10.26800/LV-145-supl7-PS38

KLJUČNE RIJEČI: alergijska bronhopulmonalna aspergiloza; primarna cilijarna diskinezija; astma; Aspergillus fumigatus

UVOD: Alergijska bronhopulmonalna aspergiloza (ABPA) je reakcija preosjetljivosti na spore *Aspergillus fumigatus* koja se javlja u bolesnika s astmom i cističnom fibrozom. Klinički se manifestira pogoršanjem simptoma kronične plućne bolesti uz novonastale infiltrate na plućima te razvoj bronhiektazija. ABPA u bolesnika s primarnom cilijarnom diskinezijom (PCD) je rijetka.
PRIKAZ SLUČAJA: 34-godišnji bolesnik s dijagnozom PCD i astme od djetinjstva, primljen je na bolničko liječenje zbog na CT-u toraksa vidljive tvorbe promjera 30 mm u desnom hilusu s posljedičnom atelektazom srednjeg režnja. S obzirom na radiološki nalaz, postavljena je sumnja na bronhoproliferativni proces. U laboratorijskim nalazima prati se periferna eozinofilija uz mirne tumorske markere, a u iskašljaju je izoliran *A.fumigatus* u velikom broju. Kod bolesnika je učinjena bronhoskopija, a u pristiglim citološkim materijalima pronađeni su eozinofili, hife *Aspergillusa* te Charcot-Leydigovi kristalići. Postavlja se sumnja na ABPA što se i potvrdi vrijednošću ukupnog IgE > 2000 kIU/L (do 87 kIU/L) i specifičnog IgE na *Aspergillus* 48.3 kU/L (do 0.34 kU/L). S obzirom na postavljenu dijagnozu ABPA započeta je terapija prednizolonom uz itrakonazol te kronična terapija astme i PCD. Nakon 6 tjedana terapije, prati se dobra radiološka regresija infiltrata uz opstruktivne smetnje ventilacije umjereno teškog stupnja u nalazu spirometrije i pad vrijednosti eozinofila u krvi i ukupnog IgE, međutim uz još uvijek značajne respiratorne simptome.
ZAKLJUČAK: ABPA iscrpljujuća je i kronična bolest povezana s cističnom fibrozom i astmom, međutim iznimno rijetko se nalazi u bolesnika s primarnom cilijarnom diskinezijom. Sudeći prema našem bolesniku, u ovoj skupini bolesnika liječenje ABPA je dugotrajnije i kompleksnije.

Allergic bronchopulmonary aspergillosis in a patient with primary ciliary dyskinesia and asthma

INTRODUCTION: Allergic bronchopulmonary aspergillosis (ABPA) is a hypersensitivity reaction directed against *Aspergillus fumigatus* spores that occurs in patients with asthma and cystic fibrosis. Clinically it manifests with symptoms of acute asthma exacerbation with new lung infiltrates and the development of bronchiectasis. ABPA in patients with primary ciliary dyskinesia (PCD) is rare.
REPORT: A 34-year-old patient with a diagnosis of PCD and asthma was admitted to hospital due to a chest CT scan showing a lesion 30 mm in size found in the right hilum and resulting in atelectasis of the middle lobe. Imaging findings suggested proliferative lesion in lungs. Laboratory tests detected peripheral eosinophilia along with calm tumor markers and in sputum *Aspergillus fumigatus* was isolated. Bronchoscopy was performed and in the cytological materials eosinophils, *Aspergillus* hyphae and Charcot-Leydig crystals were found. ABPA was suspected and then confirmed with the level of total IgE > 2000 kIU/L (up to 87 kIU/L) and specific to *Aspergillus* IgE 48.3 kU/L (up to 0.34 kU/L). Given the diagnosis of ABPA, prednisolone and itraconazole were prescribed along with therapy for chronic asthma and PCD. After 6 weeks of therapy radiological regression of the infiltrate was observed with moderately severe obstructive ventilatory defect and a drop in eosinophil count and total IgE levels. However, still with significant respiratory symptoms.

CONCLUSION: ABPA is a chronic disease associated with cystic fibrosis and asthma, but is very rarely found in patients with PCD. Treatment within this group of ABPA patients lasts much longer and is more complex.
KEYWORDS: allergic bronchopulmonary aspergillosis; primary ciliary dyskinesia; asthma; Aspergillus fumigatus

PS39

Slučajan nalaz histiocitoze lanhgerhansovih stanica u štitnjači nakon totalne tireoidektomije zbog hipertireoze i velike strume

Lucija Relja[1]; Bojana Rački[1]; Leo Pažanin[3]; Hrvoje Čupić[1,3]; Tomislav Jukić[1,2]

1 Medicinski fakultet Sveučilišta u Zagrebu
2 Klinika za onkologiju i nuklearnu medicinu, Klinički bolnički centar Sestre milosrdnice
3 Klinički zavod za patologiju i citologiju Ljudevit Jurak, Klinički bolnički centar Sestre milosrdnice

ID Lucija Relja 0000-0002-8531-2788; Bojana Rački 0009-0004-0879-0673; Leo Pažanin 0000-0002-4540-4055; Hrvoje Čupić 0000-0003-2235-4515; Tomislav Jukić 0000-0001-5631-164X
https://doi.org/10.26800/LV-145-supl7-PS39

KLJUČNE RIJEČI: imunohistokemija; histiocitoza Langerhansovih stanica; tireoidektomija

UVOD: Histiocitoza Langerhansovih stanica (HLS) obuhvaća rijetku skupinu bolesti za koju je karakteristična nekontrolirana proliferacija dendritičkih antigen-prezentirajućih stanica, Langerhansovih stanica (LS). HLS se može pojaviti u svim dobnim skupinama, no najčešće se javlja u djece mlađe od 15 godina. Najčešće zahvaća kost te često bude neprepoznata.
PRIKAZ SLUČAJA: Bolesnici u dobi 73 godine učinjena je totalna tireoidektomija zbog dugotrajne hipertireoze liječene tireostaticima i velike čvoraste guše. Prema nalazu predoperativnog ultrazvuka, štitnjača je težila 119 g s čvorovima oba lobusa. Aspiracijskom biopsijom tankom iglom dobiven je citološki nalaz adenomatoidnih čvorova. Postoperativni patohistološki nalaz pokazao je nodularnu koloidnu strumu oba lobusa, ali na jednom prerezu uočeno je žarište LS izmiješanih s eozinofilima i rijetkim limfocitima. Stanice su imunohistokemijski bile difuzno reaktivne na CD1a, S100 i CD68. Elektronskom mikroskopijom uočene su Birbeckove granule oblika teniskog reketa, karakteristične za LS, čime je dodatno potvrđena dijagnoza HLS. Postoperativnom komjutoriziranom tomografijom uočena su brojna obostrana zasjenjenja plućnog parenhima tipa mliječnog stakla. Bolesnica je upućena na pozitronsku emisijsku tomografiju-kompjutoriziranu tomografiju s 18-fluorodeoksiglukozom (18-FDG -PET/CT) kojom nije pronađeno patološko nakupljanje radiofarmaka. Bolesnica je u postupku hematološke obrade i praćenja. Postoperativnim praćenjem isključen je diseminirani oblik bolesti, ali su potrebne redovite kontrole.
ZAKLJUČAK: HLS je dosad rijetko opisivana u literaturi, a osobito oblik bolesti lokaliziran u štitnjači. U liječenju bolesti lokalizirane na jedan sustav dovoljno je praćenje ili kirurško liječenje. Ipak, ukoliko je riječ o multisistemskoj bolesti, u liječenju je potrebna primjena kemoterapije i steroida. Dugotrajno praćenje je nužno kako bi se rano otkrio mogući povrat i širenje bolesti.

Accidental finding of langerhans cell histiocytosis in the thyroid after total thyroidectomy due to hyperthyroidism and large thyroid goiter

INTRODUCTION: Langerhans cell histiocytosis (LCH) refers to a rare spectrum of disease characterized by uncontrolled proliferation of dendritic antigen-presenting cells, Langerhans cells (LCs). LCH may occur in all age groups but it mostly affects children under the age of 15. Solitary bone involvement is the most common and often goes underdiagnosed.

REPORT: A 73-year-old female patient underwent total thyroidectomy due to long-term hyperthyroidism on antithyroid drugs and large nodular goiter. The thyroid gland weighted 119 grams, according to preoperative ultrasound with thyroid nodules in both thyroid lobes. Fine-needle aspiration biopsy revealed adenomatoid nodules. Postoperative histopathologic finding was nodular colloid goiter: However, one section of the thyroid tissue revealed a small focus of LCs mixed with eosinophils and rare lymphocytes. Cells were immunohistochemically diffusely reactive to CD1a, S100 and CD68. Electron microscopy showed tennis racket-shaped Birbeck granules, the ultrastructural hallmark of LCs, confirming the diagnosis of LCH. Postoperative CT (computed tomography) described multiple ground-glass opacities on both sides of the lung parenchyma. The patient was referred to 18-fluorodeoxy-glucose positron emission tomography-computed tomography (18-FDG-PET/CT) which didn't reveal any pathological accumulation. The patient is under surveillance of the hematologist. Postoperative follow-up excluded disseminated form of the disease. However, further monitoring is needed.
CONCLUSION: LCH has been rarely described in the literature, especially the form of the disease localized in the thyroid gland. Single-system LCH treatment may include observation or surgery. However, for patients with multi-systemic involvement chemotherapy and steroids are usually required. Long-term follow-up is necessary for early detection of the potential disease recurrence and spreading.

KEYWORDS: immunohistochemistry; Langerhans cell histiocytosis; thyroidectomy

PS40

Sindrom prenesenih limfocita nakon male ABO-nepodudarne transplantacije jetre

Katja Jankov[1]; Karmen Jeričević[2]; Mirela Raos[3,4,5]; Anna Mrzljak[3,6]

1 Dom Zdravlja Zagreb Zapad
2 Opća bolnica Varaždin
3 Medicinski fakultet Sveučilišta u Zagrebu
4 Odjel za transfuzijsku medicinu, Klinički bolnički centar Zagreb
5 Zdravstveno veleučilište Zagreb
6 Zavod za gastroenterologiju i hepatologiju, Klinički bolnički centar Zagreb

ID Katja Jankov 0009-0002-7601-2529; Karmen Jeričević 0000-0001-9296-4787; Mirela Raos 0000-0001-6588-7886; Anna Mrzljak 0000-0001-6270-2305 https://doi.org/10.26800/LV-145-supl7-PS40

KLJUČNE RIJEČI: anemija; antitijela; hemoliza; transplantacija jetre

UVOD: Sindrom prenesenih limfocita (PLS) je imunološki posredovana hemoliza s heterogenom kliničkom slikom. PLS se može razviti nakon transplantacije solidnog organa ili koštane srži zbog male ABO ili Rhesus faktor (Rh) nepodudarnosti te zbog nepodudarnosti u ostalim sustavima krvnih grupa. Darivateljevi imunokompetentni memorijski B-limfociti, koji su prisutni unutar presatka, proizvode protutijela protiv eritrocita primatelja. Prilikom transplantacije jetre (LT), pacijenti moraju primiti organ ABO-identičnog ili ABO-kompatibilnog darivatelja. PLS se razvija između 4 dana i 3 tjedna nakon transplantacije. Učestalost PLS-a nakon LT je 30-40%. Liječi se transfuzijama darivatelju ABO-podudarne krvi. U težim slučajevima, u protokol liječenja se dodaje afereza ili rituksimab.
PRIKAZ SLUČAJA: Prikazujemo slučaj 70-godišnje pacijentice s primarnom bilijarnom cirozom, krvne grupe AB+, kojoj je učinjena ortotopska LT od O+ darivatelja. Pacijentica je tijekom operacije primila nekoliko doza koncentrata eritrocita AB+ i trombocita. Dva tjedna nakon LT bolesnica je razvila simptomatsku anemiju: hemoglobin (Hb) 77 g/L, ukupni bilirubin (T-Bil) 35 µmol/L, laktat-dehidrogenaza (LDH) 231 U/I. Neizravni i izravni antiglobulinski testovi pacijentice su bili negativni, ali su u serumu i eluatu identificirana anti-B protutijela IgM i IgG titra vrijednosti 2, odnosno 8. Pacijentica je primila dvije doze koncentrata A+ eritrocita. Početno liječenje poboljšalo je vrijednosti Hb (100 g/L), T-Bil (35 µmol/L) i haptoglobina (1,63 g/L). Dva tjedna kasnije u eluatu nisu bila prisutna anti-B protutijela.

ZAKLJUČAK: Anemija je čest i multifaktorijalni nalaz nakon LT. Transplantacijski tim uvijek mora razmotriti PLS u bolesnika s naglim smanjenjem Hb koji nemaju znakove krvarenja, osobito ako je prisutna mala nepodudarnost u ABO sustavu krvnih grupa primatelja i darivatelja.

Passenger lymphocyte syndrome in Minor ABO-incompatible liver transplantation

BACKGROUND: Passenger lymphocyte syndrome (PLS) is immune-mediated hemolysis with heterogeneous clinical presentation. PLS occurs following solid-organ or bone marrow transplantation due to minor ABO, Rhesus factor (Rh), or minor blood group mismatch between donor and recipient. Donor's immunocompetent memory B-lymphocytes, present within the graft, produce antibodies against the recipient's erythrocytes. In liver transplantation (LT), patients must receive an organ from an ABO-identical or ABO-compatible donor. PLS develops between 4 days and 3 weeks post-transplantation. The incidence of PLS in LT is 30-40%. PLS treatment involves blood transfusions of organ donor ABO-group. For severe cases, apheresis or rituximab may be added.
REPORT: We present a 70-year-old female with primary biliary cirrhosis, blood type AB+, who underwent orthotopic LT from an O+ donor. The patient received several units of AB+ blood and platelets during surgery. Two weeks after LT, the patient developed symptomatic anemia: hemoglobin (Hb) 77 g/L, total bilirubin (T-Bil) 35 µmol/L, lactate-dehydrogenases (LDH) 231 U/I. The patient's indirect and direct antiglobulin tests were negative, but in the serum and eluate, the anti-B antibody of IgM and IgG titer 2 and 8 were identified, respectively. The patient received two A+ blood units. Initial treatment improved Hb (100 g/L), T-Bil (35 µmol/L), and haptoglobin (1.63 g/L). Two weeks later, the patient's eluate was negative for anti-B antibodies.
CONCLUSION: Anemia is a frequent and multifactorial finding after LT. The transplantation team must always consider PLS in patients with sudden Hb decrease and no sign of bleeding, especially in the context of an ABO mismatch.

KEYWORDS: anemia; antibodies; hemolysis; liver transplantation

PS41

Hiperkalcijemija kao uzrok boli u trbuhu nakon bubrežne presadbe

Karla Lakobrija[1]; Lucija Galiot[1]; Vinko Michael Dodig[1]; Lada Zibar[1,2]

1 Medicinski fakultet Sveučilišta u Zagrebu
2 Zavod za nefrologiju, Klinička bolnica Merkur

ID Karla Lakobrija 0000-0002-2201-8207; Lucija Galiot 0000-0002-9613-7399; Vinko Michael Dodig 0000-0003-3562-3841; Lada Zibar 0000-0002-5454-2353 https://doi.org/10.26800/LV-145-supl7-PS41

KLJUČNE RIJEČI: bubrežna presadba; hiperkalcijemija; hiperparatireoidizam

UVOD: Hiperkalcijemija može predstavljati hitno stanje. Radi se o poremećaju koji je jedan od mogućih uzroka poremećaja defekacije i boli u trbuhu, sve do kliničke slike akutnog abdomena. Ipak, koncentracija kalcija u krvi često nije dio rutinskih laboratorijskih pretraga u hitnoj službi. Sekundarni hiperparatireoidizam (SHPT) u dijela bolesnika zaostaje nakon bubrežne presadbe, ne uvijek ovisno o bubrežnoj funkciji.
PRIKAZ SLUČAJA 59-godišnja pacijentica prima se hitno u bolnicu zbog sumnje na urosepsu. Njena osnovna bubrežna bolest je IgA nefropatija. Liječena je kroničnom hemodijalizom 2,5 godine. Dva tjedna prije primitka presađen joj je bubreg umrlog darovatelja, a poslijetransplantacijski tijek je bio uredan. Dan nakon primitka žali se na izrazite grčevite boli u trbuhu i proljev. U laboratorijskoj kontroli odredi se i

kalcij u krvi te nađe izrazita hiperkalcijemija (3,22 mmol/l). Liječenjem obilnom parenteralnom hidracijom, diureticima Henleove petlje i bisfosfonatom zolendronatom postiže se klinički i laboratorijski oporavak. Koncentracija parathormona izmjerena je deset puta veća od gornje referentne vrijednosti. Uveden je kalcimimetik sinakalcet. Prijetransplantacijski SHPT se očitovao koncentracijom parathormona do 15 puta iznad gornje referentne vrijednosti, bila je liječena kalcitriolom i vezivačima fosfata. Nakon transplantacije je uspostavljena zadovoljavajuća bubrežna funkcija (kreatininemija pri otpustu oko 170 µmol/l), ali se koštanomineralni poremećaj nije odmah popravio.
ZAKLJUČAK: Na hiperkalcijemiju treba misliti u diferencijalnoj dijagnozi akutne boli u trbuhu, osobito u bolesnika s rizikom za poremećaj kalcijemije kao što su bolesnici s kroničnom bubrežnom bolesti, uključujući i one s funkcionalnim bubrežnim presatkom i “mirazom” poremećaja mineralnokoštanog metabolizma iz razdoblja liječenja kroničnom dijalizom.

Hypercalcemia as the cause of abdominal pain after kidney transplantation

INTRODUCTION: Hypercalcemia can be an urgent medical condition, presenting as defecation disturbances, abdominal pain, or even as an acute abdomen. However, calcium serum concentration is not a common part of routine laboratory tests in the emergency room. Secondary hyperparathyroidism (SHPT) can persist after kidney transplantation, not always associated with the level of kidney function.
REPORT: A 59-year-old woman with a history of IgA nephropathy, who had previously been on hemodialysis for 2.5 years, was urgently admitted to the hospital for suspected urosepsis. Recently, she received a kidney transplant from a deceased donor. A day after the admission she experienced severe cramping abdominal pain and diarrhea. Laboratory evaluation revealed pronounced hypercalcemia (3.22 mmol/L). Upon substantial parenteral hydration, loop diuretics and bisphosphonate zoledronic acid therapy, she improved clinically and laboratory. Her parathyroid hormone level was found to be ten times the normal upper limit and the calcimimetic agent cinacalcet was introduced. Pre-transplant, she suffered from SHPT, with parathyroid hormone levels up to fifteen times the upper referent value, and was treated with calcitriol and phosphate binders. Although her renal function improved post-transplantation (creatininemia around 170 µmol/L at discharge), the correction of her bone-mineral disorder (BMD) was not immediate.
CONCLUSION: In the differential diagnosis of acute abdominal pain, hypercalcemia should be considered, especially in patients at risk for calcium imbalance such as those with chronic kidney disease, including individuals with functional kidney transplants and sustained BMD continued from the chronic dialysis period.

KEYWORDS: hypercalcemia; hyperparathyroidism; kidney transplantation

PS42

Transplantacija srca u djece s dilatacijskom kardiomipatijom

Patricia Barić[1]; Daniel Dilber[1,2]

1 Medicinski fakultet Sveučilišta u Zagrebu
2 Odjel za pedijatrijsku kardiologiju, Klinički bolnički centar Zagreb

ID Patricia Barić 0000-0002-7507-4149; Daniel Dilber 0000-0002-2370-4794 https://doi.org/10.26800/LV-145-supl7-PS42
KLJUČNE RIJEČI: kardiomiopatija; srčano zatajenje; transplantacija srca

UVOD: Dilatacijska kardiomiopatija, poznata kao DKM, je kliničko stanje u kojemu se srčane komore prošire i smanjuje se mogućnost kontrakcije. Ovo stanje često rezultira srčanim zatajenjem, a u nekim slučajevima može zahtijevati transplantaciju srca. Cilj ovog rada je prikazati simptome DKM u djece kao i terapijske opcije kao što je transplantacija srca.
PRIKAZ SLUČAJA: Prezentiramo slučaj 13-godišnje pacijentice koja je hospitalizirana nakon kardiogenog šoka. Pacijentica se u slobodno vrijeme bavila sportom te u vlastitoj i obiteljskoj anamnezi nije imala povijest srčanih bolesti. Od simptoma navela je slabost, pospanost, generalizirani edem te proteinuriju zbog koje je naposlijetku hospitalizirana. Ehokardiogram potvrdio je dijagnozu DKM sa značajkama nekompaktne kardiomiopatije. Genetička analiza pokazala je patološku varijaciju u genu c.128C>T, p.(Ala43Val) koji kodira troponin I. Magnetska rezonanca srca pokazala je difuznu fibrozu miokarda i slabu sistoličku funkciju lijeve klijetke. Pacijentica je stavljena na listu čekanja za transplantaciju srca, koja je deset dana kasnije učinjena bikavalnom tehnikom. Nakon transplantacije, ultrazvuk srca je pokazao adekvatnu sistoličku funkciju lijeve klijetke transplantiranog srca. Pacijentica je u dobrom općem stanju otpuštena iz bolnice. Mjesec dana kasnije, napravljena je biopsija srca, a PHD nalazom nema znakova odbacivanja alografta.
ZAKLJUČAK: Ovaj prikaz slučaja naglašava važnost rane dijagnoze i pravodobnog upućivanja na transplantaciju srca kod djece s dilatacijskom kardiomiopatijom. Transplantacija srca je učinkovita u poboljšanju kvalitete života i dugoročnom preživljenju pedijatrijskih pacijenata.

Heart transplantation in children with dilated cardiomyopathy

BACKGROUND: Dilated cardiomyopathy, often known as DCM, is a condition in which the heart chambers expand and progressively lose their capacity to contract. This condition frequently results in cardiac failure and in some cases may require heart transplantation. This paper aims to provide information on the symptoms of DCM in children as well as treatment options such as heart transplantation.
REPORT: We present a case of a 13-year-old female patient who suffered from cardiogenic shock and required hospitalization. She was physically active in general and had no prior medical history, including a family history of heart disease. She experienced weakness, drowsiness, and generalized edema, and was hospitalized due to proteinuria. An echocardiography confirmed DCM with components of noncompaction cardiomyopathy. Genetic analysis revealed a pathologic variation in the gene c.128C>T, p.(Ala43Val) that codes for troponin 1. Heart MRI revealed diffuse fibrosis of the myocardium and poor left ventricular systolic function. She was placed on the transplant waiting list and underwent bicaval heart transplantation ten days later. Following the procedure, an ultrasound of the heart revealed that the transplanted heart's left ventricle had adequate systolic function. She was discharged from the hospital. A biopsy was performed a month later, and a PHD analysis revealed no evidence of allograft rejection.
CONCLUSION: This case report emphasizes the importance of early diagnosis and timely referrals for heart transplantation in children with dilated cardiomyopathy. Heart transplantation is effective in improving the quality of life and long-term survival of pediatric patients.

KEYWORDS: cardiomyopathy; heart failure; heart transplantation

PS43

Kasni relaps Hodgkinovog limfoma i sekundarni primarni maligniteti nakon transplantacije autolognih krvotvornih matičnih stanica

Maro Brbora[1]; Domagoj Sajfert[1]; Ante Stojanović[1]; Josip Batinić[1,2]

1 Medicinski fakultet Sveučilišta u Zagrebu
2 Zavod za hematologiju, Klinika za unutarnje bolesti, Klinički bolnički centar Zagreb

ID Maro Brbora 0009-0004-3482-1293; Domagoj Sajfert 0009-0000-6367-1264; Ante Stojanović 0009-0009-9310-4426; Josip Batinić 0000-0001-5595-9911 https://doi.org/10.26800/LV-145-supl7-PS43

KLJUČNE RIJEČI: Hodgkinova bolest; sekundarni primarni maligniteti; transplantacija krvotvornih matičnih stanica

UVOD: Hodgkinov limfom (HL) zloćudna je limfoproliferativna bolest karakterizirana lokaliziranom ili generaliziranom limfadenopatijom. HL izlječiva je bolest u 80% slučajeva i samo manji broj bolesnika zahtjeva drugu liniju liječenja koja uključuje i transplantaciju autolognih krvotvornih matičnih stanica.
PRIKAZ SLUČAJA: Pedesetšestogodišnjem pacijentu dijagnosticiran je HL (nodularna skleroza II) lokaliziran u medijastinumu 1998. godine. Liječen je sa šest ciklusa kemoterapije po COPP/ABV shemi i radioterapijom. U travnju 2000. registriran je relaps u medijastinumu i lijevoj aksili. S obzirom da su trajno bili prisutni biokemijski znakovi bolesti, shvaćeno je da se radi o primarno refrakternom HL. Liječenje je nastavljeno s dva ciklusa kemoterapije po BEACOP protokolu te mini-BEAM protokolom kao mobilizacijskom terapijom nakon koje je uspješno prikupljen transplantat autolognih krvotvornih matičnih stanica. Reinfuzija autolognih matičnih stanica učinjena je u veljači 2001. nakon koje je bolest bila u kompletnoj remisiji. 2002. godine utvrđena je kronična HBV infekcija, a 2015. karcinom mokraćnog mjehura zbog čega je više puta učinjena resekcija mokraćnog mjehura. U lipnju 2023. pacijent se prezentirao novonastalom limfadenopatijom vrata. CT-om je potvrđena generalizirana limfadenopatija, ali i žarišne lezije jetre i slezene. Patohistološkom analizom bioptata limfnog čvora utvrđen je relaps HL, a patohistološkom analizom bioptata jetre dokazan je hepatocelularni karcinom (HCC). Bolesnik je preminuo ubrzo nakon postavljanja dijagnoze zbog jetrenog zatajenja i sepse.
ZAKLJUČAK: Transplantacijom autolognih krvotvornih matičnih stanica moguće je postići duogtrajnu remsiju i dobru kvalitetu života u pacijenata s refraktornim HL. Nažalost postupak je povezan i s većim rizikom sekundarnih maligniteta.

Late relapse of Hodgkin's lymphoma and secondary primary malignancies after autologous hematopoietic stem cell transplantation

INTRODUCTION**:** Hodgkin's lymphoma (HL) is a malignant lymphoproliferative disease characterized by localized or generalized lymphadenopathy. Cure rates for HL are 80% and only a small number of patients require a second line of treatment, which includes autologous hematopoietic stem cell transplantation.
CASE REPORT**:** A fifty-six-year-old patient was diagnosed with HL (nodular sclerosis II) localized in the mediastinum in 1998. He was treated with six cycles of COPP/ABV chemotherapy and radiotherapy. In April 2000, a relapse was detected in the mediastinum and left axilla. Biochemical signs of the disease were permanently present so the disease was considered as primary refractory HL. Treatment was continued with two cycles of BEACOP protocol followed by mini-BEAM protocol as a mobilization therapy. Autologous stem cells were successfully collected. Reinfusion of autologous hematopoietic stem cells was in February 2001 and the second complete remission was achieved. In 2002 chronic HBV infection was diagnosed, and in 2015 bladder cancer. In June 2023, the patient presented with cervical lymphadenopathy. CT confirmed generalized lymphadenopathy, but also focal lesions of the liver and spleen. The pathohistological analysis of the lymph node biopsy revealed HL relapse and the pathohistological analysis of the liver biopsy showed hepatocellular carcinoma (HCC). The patient died shortly after diagnosis due to liver failure and sepsis.
CONCLUSION**:** With autologous hematopoietic stem cell transplantation it is possible to achieve long-term remission and a good quality of life in patients with refractory HL. Unfortunately, the procedure is associated with a higher risk of secondary malignancies.

KEYWORDS: Hodgkin disease; neoplasms; stem cell transplantation

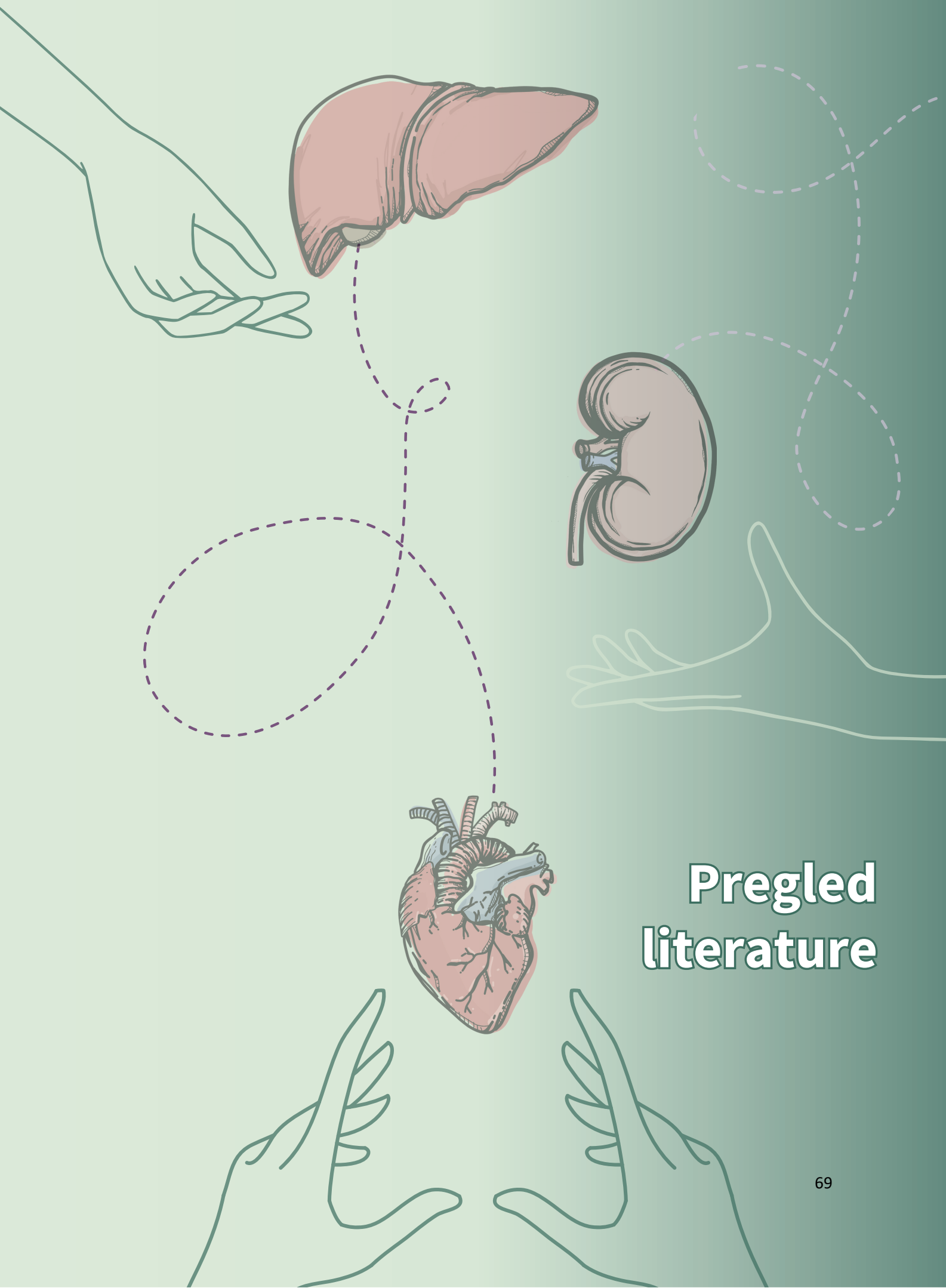

Pregled literature

PL01

Genetski faktori rizika za razvoj posttransplantacijskog dijabetesa kod pacijenata nakon transplantacije bubrega

Luka Bulić[1], Eva Brenner[1], Aurora Vareško[1], Marin Cvitić[1], Ivana Kraljević[1,2]

[1]Medicinski fakultet, Sveučilište u Zagrebu
[2]Zavod za endokrinologiju, Klinika za unutarnje bolesti, Klinički bolnički centar Zagreb

ID: Luka Bulić 0000-0001-6522-891X; Eva Brenner 0000-0002-6638-2967; Aurora Vareško 0009-0001-0350-7793; Marin Cvitić 0000-0001-6438-5980; Ivana Kraljević 0000-0002-4379-2250
https://doi.org/10.26800/LV-145-supl7-PL01

KLJUČNE RIJEČI: dijabetes; faktori rizika; genetski polimorfizmi; transplantacija bubrega

UVOD: Posttransplantacijski dijabetes (PTDM) ozbiljna je komplikacija transplantacije bubrega i imunosupresivne terapije. Bolest izravno utječe na morbiditet, uzrokujući metaboličku neravnotežu, što pogoduje nastanku kardiovaskularnih bolesti, infekcija te povećanom riziku za kronično odbacivanje organa. Nove studije bave se istraživanjem genetske podloge ovog stanja s ciljem razvoja pouzdanih metoda probira. Stoga je cilj ovog istraživanja bio pronaći dosadašnje spoznaje o genetskoj podlozi PTDM-a.
MATERIJALI I METODE: Baza PubMed je bila pretražena koristeći ključne riječi „posttransplantacijski dijabetes“ i „genetski faktori“ u periodu od 2018. do 2023. Pretraga je pronašla 76 rezultata, od kojih su se razmotrile studije i analize pacijenata nakon transplantacije bubrega. Analizirano je 10 radova s ukupno 3702 PTDM pacijenta.
REZULTATI: Sistematskom analizom radova utvrđeni su geni u kojima određeni polimorfizmi jednog nukleotida predstavljaju statistički značajno povećanje prevalencije PTDM-a. Riječ je o genima uključenima u homeostazu glukoze te metabolizam imunosupresivnih lijekova. Navedeni geni su: *TCF7L2*, *SLC30A8*, *KCNQ1*, *IL-7R*, *MBL2*, *POR*, *ABCB1*, *CYP3A5*, *LEPR*, *CDKAL1* te *HNF1β*. Od odabranih 10 studija, 6 ih je uočilo povezanost između farmakogenomskog profila PTDM pacijenata na terapiji takrolimusom i PTDM-a. Povećani rizik je uočen kod pacijenata koji su vrlo slabi ili slabi metabolizatori lijeka, dok kod pacijenata s urednom metabolizacijom takrolimusa nije uočena veća prevalencija. Konačno, jedna studija istovjetno povezuje rizik od razvoja PTDM-a s terapijom ciklosporinom.
ZAKLJUČAK: Određene genetske varijante identificirane su kao faktori rizika za razvoj PTDM-a. Ovi rezulltati ukazuju kako bi ciljano genetsko testiranje pacijenata s transplantiranim bubregom moglo biti vrijedno sredstvo u predviđanju ishoda i omogućiti personaliziraniji pristup posttransplantacijskom liječenju.

Genetic risk factors for the development of posttransplant diabetes mellitus in renal transplant patients

INTRODUCTION: Posttransplant diabetes mellitus (PTDM) is a severe complication of renal transplantation and immunosuppressive therapy. Its onset is associated with increased morbidity due to metabolic disequilibrium, which facilitates the development of cardiovascular diseases, infections and chronic transplant rejection. Recent studies have investigated its genetic background to develop proper screening and the goal of this review is to present this currently available data.
MATERIALS AND METHODS: The PubMed database was searched using the keywords “posttransplant diabetes” and “genetic factors” in 2018.-2023. The search yielded 76 results, of which studies and analyses regarding renal transplant patients were selected. Ten papers were analyzed with a total of 3702 PTDM patients.
RESULTS: A systematic research analysis revealed genes in which certain single nucleotide polymorphisms lead to a statistically significant increase in PTDM prevalence. The genes are associated with glucose homeostasis and immunosuppressive drug metabolism, and are listed as follows: *TCF7L2*, *SLC30A8*, *KCNQ1*, *IL-7R*, *MBL2*, *POR*, *ABCB1*, *CYP3A5*, *LEPR*, *CDKAL1*, and *HNF1β.* Six studies observed a link between the pharmacogenetic profile of patients on tacrolimus therapy and PTDM. An increased risk was noted in very slow and slow metabolizers, while normal metabolizers had no greater

prevalence. Finally, one study associates cyclosporine therapy in the same manner.
CONCLUSION: Certain genetic variants have been identified as risk factors for the development of PTDM. These findings show that targeted genetic testing of renal transplant patients could be valuable in outcome prediction and facilitate a more personalized approach in posttransplant treatment.

KEYWORDS: diabetes mellitus; genetic polymorphism; kidney transplantation; risk factors

Kazalo autora

Alaber M. PS22

Ališić A. PS01

Andrešić PS22

Barić P. PS42

Baršić N. PS12

Basić J. PS26

Batinić J. PS05, PS08, PS26

Beg K. PS18

Bekavac Vlatković I. PS37

Benčić I. PS17

Blažević H. PS26

Blažević N. PS14

Boban A. PS21

Bobek D. PS29

Brajković T. PS28, PS36

Brbora M. PS05, PS08

Brenner E. PL01

Budimir I. PS14

Budimir K. PS28

Bukvić M. PS36

Bulić Lokin A. PS32

Bušić B. PS22

Cvitić M. PL01

Črep M. PS01, PS23

Čupić H. PS39

Ćorić M. PS28

Dilber D. PS42

Dodig V.M. PS29, PS41

Dorešić K. PS34

Došen J. PS16

Duraković N. PS10

Džubur F. PS34

Ferenčić A. PS16

Fotez Lucija PS20, PS29, PS34

Fotez Lara PS20, PS29

Franjić N. PS31

Frković M. PS20

Galiot L. PS20, PS21, PS41

Galjuf V. PS30

Gomerčić Palčić M. PS15

Grubeša M. PS21, PS34
Gržan D. PS30
Guštek S. PS19, PS33
Hasnaš L. PS19, PS33
Iletić T. PS16
Isaković A. PS11, PS24
Ivić Čikara M. PS25
Ivković A. PS23
Jakšić J. PS25
Jakšić-Jurinjak S. PS18
Jalšenjak B. PS06
Jankov K. PS40
Janković Makek M. PS13, PS28, PS35
Jelčić J. PS15
Jeričević K. PS40
Jugovac V. PS09
Jukić T. PS39
Kalauz M. PS27
Katić A. PS02
Katić D. PS02
Kelava T. PS35, PS38
Kliček R. PS19
Knežević N. PS30
Kosanović P. PS09
Kostanjski M. PS16, PS31
Kostić A. PS04
Kovačić A. PS03, PS07
Krejči B. PS03, PS07
Krofak S. PS11
Kučan D. PS02
Kukolj T. PS31, PS32
Kulaš M. PS30
Kulić J. PS25
Lendvaj V. PS26
Librić L. PS25
Lakobrija K. PS21, PS41
Lojo N. PS01
Madunić Z. PS35, PS38
Mamić M. PS31, PS32
Markić J. PS14
Marković M. PS03, PS07
Martinović M. PS11, PS24
Matijević F. PS02
Mehdić H. PS11, PS24

Mikulić L. PS19, PS33

Mrzljak A. PS40

Paić J. PS17

Palijan D. PS10

Pavlic F. PS10

Pavliša G. PS04

Pažanin L. PS39

Pelčić G. PS32

Pelin M. PS10

Pereza Guščić M. PS16

Rački B. PS39

Raguž I. PS12

Raos M. PS40

Relja L. PS39

Repušić A. PS12

Sajfert D. PS05, PS08

Samaržija M. PS34

Schwarz K. PS37

Sečan T. PS33

Serdarević L. PS12, PS37

Sorić M. PS22

Stanec E. PS37

Stemberger Marić L. PS36

Stojanović A. PS05, PS08

Šarlija S. PS27

Šimunov B. PS06

Škaričić D. PS14, PS27

Škibola P. PS27

Tuđman Šuk D. F. PS09

Vareško A. PL01

Vince A. PS09

Vučić M. PS35, PS38

Vukić Dugac A. PS38

Zec I. PS13

Zibar L. PS41

Zimak Z. PS30

Žanetić J. PS17

Sponzor

GRAD
ZAGREB

SZ MEFZG

SVEUČILIŠTE U ZAGREBU MEDICINSKI FAKULTET

UNIVERSITAS STUDIORUM ZAGRABIENSIS MDCLXIX