

# VAŽNOST ODREĐIVANJA RAZLIČITIH HISTOLOŠKIH SASTAVNICA TUMORA ZAMETNIH STANICA TESTISA

## IMPORTANCE OF DETERMINATION OF DIFFERENT HISTOLOGIC COMPONENTS OF TESTICULAR GERM CELLS

BOŽO KRUSLIN, MARIJANA TURČIĆ, HRVOJE ČUPIĆ, IRENA NOVOSSEL,  
ANTE RELJIĆ, BORIS RUŽIĆ, MLADEN BELICZA\*

**Deskriptori:** Tumori testisa – patologija; Tumori zametnih stanica – patologija; Seminom – patologija

**Sažetak.** Tumori zametnih stanica predstavljaju 95% svih tumora testisa i često su sastavljeni od više različitih komponenata. Najbolju prognozu imaju seminomi, dok prognoza neseminomskih tumora ovisi o zastupljenosti i vrsti različitih komponenata. Cilj je ovog rada odrediti zastupljenost i histološki tip različitih sastavnica tumora zametnih stanica testisa dijagnosticiranih u razdoblju 1992–2000. U istraživanom razdoblju bio je ukupno 131 takav tumor od čega su bila 72 (55,0%) neseminomska i 59 (45,0%) seminomskih tumora. Od 72 neseminomska tumora 4 su bila sastavljena samo od jedne komponente, dok je 68 bilo miješanih. Neseminomski tumori su najčešće sadržavali komponente embrionalnog karcinoma (91,7%), teratoma (70,8%) i yolk sac tumora (33,3%). Najčešća kombinacija neseminomskog tumora sastojala se od embrionalnog karcinoma i teratoma u 28 (41,2%) slučajeva. Seminom je dijagnosticiran u 59 tumora, ali je komponenta seminoma nađena u još 19 (26,4%) slučajeva miješanih tumora zametnih stanica testisa. Dodatna analiza dubljih rezova uz pomoć imunohistokemijskih metoda (citokeratin, CD30, alfa-fetoprotein, beta-hCG, PLAP i hPL) pokazala je prisutnost 20 slučajeva s komponentama koje nisu bile dijagnosticirane u originalnoj biopsiji. Ovakav nalaz pokazuje važnost analize više rezova i važnost primjene imunohistokemijskih metoda u tumora zametnih stanica testisa.

**Descriptors:** Testicular neoplasms – pathology; Neoplasms, germ cell and embryonal – pathology; Seminoma – pathology

**Summary.** Testicular germ cell tumors represent about 95% of all testicular tumors. They are often composed of many different components. Seminoma usually has a favorable course but the prognosis of mixed germ cell tumors is depending on the type and proportion of different histologic components. The aim of this study was to determine the proportion and histologic type of various components of testicular germ cell tumors diagnosed in the period 1992–2000. In this period there were 131 testicular germ cell tumors with 72 (55.0%) nonseminomatous and 59 (45.0%) seminomatous tumors. Of all nonseminomatous tumors, 4 were composed of one component only, and 68 contained different components. Nonseminomatous tumors contained most commonly embryonal carcinoma (91.7%), teratoma (70.8%) and yolk sac tumor (33.3%) components. The most frequent combination of mixed germ cell tumors was composed of teratoma and embryonal carcinoma in 28 (41.2%) cases. Seminoma was found in 59 cases as pure seminoma and in 19 (26.4%) additional cases represented a component of testicular mixed germ cell tumor. Analysis of deeper sections by means of HE stained slides and immunohistochemistry (cytokeratin, CD30,  $\alpha$ -fetoprotein, beta-HCG, PLAP and hPL) revealed 20 cases with components that were not described in original biopsy findings. We may conclude that the analysis of many sections using immunohistochemistry is necessary to identify all tumor components.

Liječ Vjesn 2003;125:242–245

Tumori zametnih stanica predstavljaju 95% svih tumora testisa, a ujedno su među najčešćim tumorima u muškaraca u dobi od 15 do 34 godine.<sup>1,2</sup> Učestalost im se kreće oko 5/100 000 muškaraca i u posljednje vrijeme raste u većini zemalja zbog nepoznatog razloga.<sup>2–4</sup> S kliničkog i prognostičkog stajališta dijele se na čiste seminomske (50%) i neseminomske (50%) koji tvore različite kombinacije najčešće sastavljene od embrionalnog karcinoma i jedne ili više komponenti teratoma, seminoma, yolk sac tumora i koriokarcinoma te se stoga zovu još i miješani tumori zametnih stanica.<sup>2</sup> Bolesnici prepubertetske dobi rijetko obole od tog tipa tumora.<sup>2</sup> Često se uočava porast serumskih biljega ( $\alpha$ -FP, hCG) koji odražavaju komponente tumora, a prisutnost određenih elemenata modificira ponašanje ostalih komponenti.<sup>2,5</sup> Najbolju prognozu imaju seminomski tumori, dok kod neseminomskih prognoza ovisi o komponentama od kojih su sastavljeni. Potvrdu toj činjenici daju zapažanja koja pokazuju da tumori koji sadržavaju elemente teratoma ili yolk sac tumora u kombinaciji s embrionalnim karcinomom značajno smanjuju sklonost metastaziranju u odnosu na čisti embrionalni karcinom.<sup>5–7</sup>

Cilj je ovog rada usporediti učestalost neseminomskih i seminomskih tumora zametnih stanica, njihov međusobni odnos i odrediti različite komponente unutar neseminomskih tumora dijagnosticiranih u razdoblju od 1992. do 2000. godine.

### Materijali i metode

Pretražena je kompjutorska baza podataka Zavoda za patologiju Kliničke bolnice »Sestre milosrdnice« u razdoblju od 1. 1. 1992. do 31. 12. 2000. radi identifikacije svih seminomskih i neseminomskih tumora zametnih stanica testisa. Uz to su analizirani podaci dobiveni pregledom medicinske dokumentacije, kliničkim pregledom dostupnih bolesnika te rezultati histoloških i imunohistokemijskih analiza bioptičkog materijala. Za svakog bolesnika promatrani su dob, veličina tumora odnosno zahvaćenost regionalnih limfnih čvorova i postojanja udaljenih metastaza u vrijeme postavljanja dijagnoze ili kasnije tijekom analiziranog razdoblja. Bolesnici s metastazama podrijetla tumora zametnih stanica bez podataka o primarnom tu-

\* Klinički zavod za patologiju »Ljudevit Jurak«, Klinička bolnica »Sestre milosrdnice«, Zagreb (doc. dr. sc. Božo Krušlin, dr. med.; mr. sc. Hrvoje Čupić, dr. med.; prof. dr. sc. Mladen Belicza, dr. med.), Medicinski fakultet, Sveučilište u Zagrebu (Marijana Turčić, student medicine), Opća bolnica »Dr. Ivo Pedišić«, Sisak (Irena Novosel, dr. med.), Klinika za urologiju, Klinička bolnica »Sestre milosrdnice«, Zagreb (mr. sc. Ante Reljić, dr. med.; Boris Ružić, dr. med.)

Adresa za dopisivanje: Doc. dr. sc. B. Krušlin, Klinički zavod za patologiju »Ljudevit Jurak«, Klinička bolnica »Sestre milosrdnice«, Vinogradska 29, 10000 Zagreb

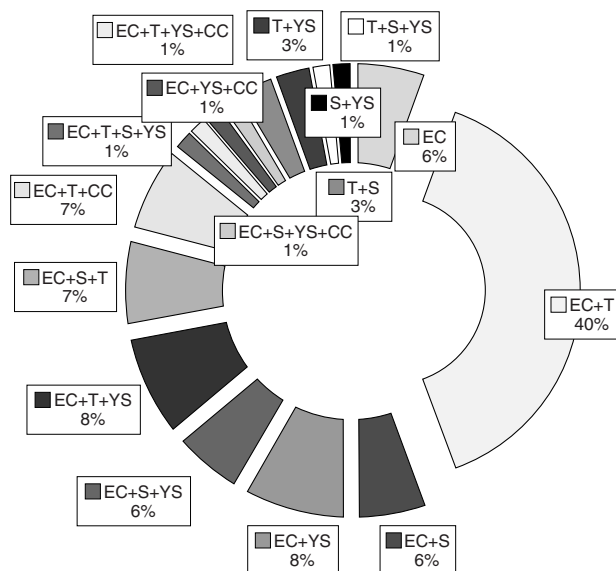
Primljeno 17. svibnja 2002., prihvaćeno 26. lipnja 2003.

moru koji su bili dijagnosticirani u pregledanom periodu nisu uključeni u analizu. U radu nisu analizirani ni ostali tumori testisa koji nisu podrijetla zametnih stanica. Tkiva tumora su patohistološki analizirana u Zavodu za patologiju. Dobiveni materijal je fiksiran u 10%-tnom neutralnom formalinu, potom uklopljen u parafin te rezan u preparate debljine 5  $\mu$ m koji su potom deparafinirani i bojeni standardnom metodom hemalaun-eozinom. Dva patologa (B. K. i H. Č.) neovisno su pregledala sve preparate bojene hemalaun-eozinom s ciljem identifikacije različitih histoloških sastavnica tumora. U nekim slučajevima u tu svrhu primijenjena je imunohistokemijska analiza s protutijelima na citokeratin, placentarnu alkalnu fosfatazu (PLAP), humani placentarni laktogen (hPL),  $\alpha$ -fetoprotein (AFP), humani korionski gonadotropin (hCG) i CD30. U imunohistokemijskoj analizi upotrijebljena su protutijela nabavljena od DAKO, Glostrup, Danska, a postupak je proveden manualno u skladu s uputama proizvođača.

U statističkoj analizi upotrijebljen je test proporcije, a razlika je smatrana statistički značajnom uz  $p < 0,05$ .

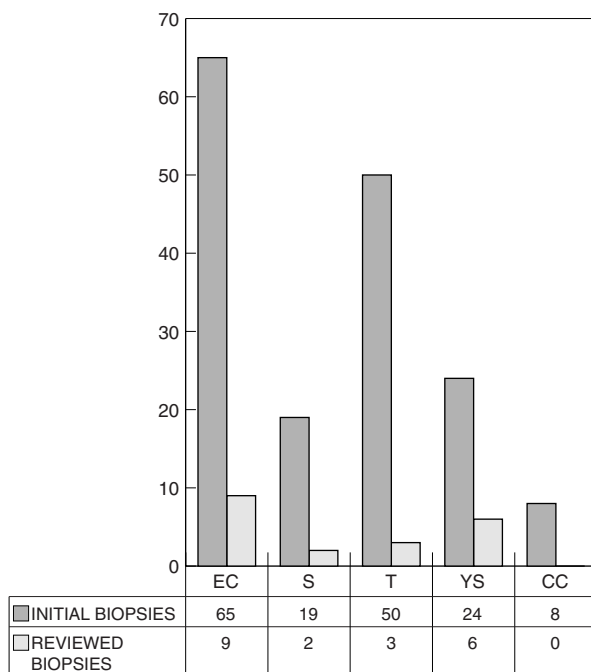
### Rezultati

U gore navedenom razdoblju dijagnosticiran je 131 tumor zametnih stanica testisa od kojih su bila 72 (55%) neseminomska i 59 (45%) seminomskih tumora zametnih stanica testisa. Bolesnici u kojih je nađen neseminomski tumor testisa bili su u dobi između 16 i 59 godina (prosječno 27,2 godine). Veličine tumora kretale su se od 1,9 do 8,1 cm najvećeg promjera (prosječno 4,8 cm), ali za 10 tumora koji su upućeni iz drugih ustanova na konzultaciju nije navedena veličina. U 4 slučaja u testisu je nađeno više solitarnih tumora iste histološke građe. Tumor je u 37 bolesnika bio lokaliziran u desnom, u 24 u lijevom testisu, a u jednog bolesnika bio je obostran, dok u 10 slučajeva koji su primljeni na konzultaciju lokalizacija nije navedena. Patohistološkom analizom uz pomoć dodatnih metoda utvrđen je čisti embrionalni karcinom u 4 (5,5%) slučaja, dok je ostalih 68 (94,5%) slučajeva predstavljalo miješane tumore sastavljene od različitih komponenti. Najčešća komponenta, koja je nađena u 66 od 72 (91,7%) slučajeva neseminomskih tumora bio je embrionalni karcinom, potom teratom u 51



Slika 1. Učestalost različitih tipova neseminomskih tumora zametnih stanica testisa u biopćkom materijalu od 1992. do 2000.

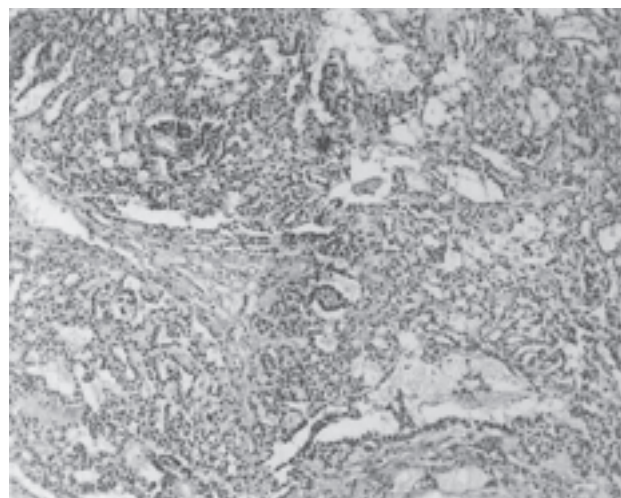
Figure 1. The frequency of different types of nonseminomatous testicular mixed germ cell tumors in biopć material from 1992–2000



\* MGCT – tumor zametnih stanica testisa/mixed germ cell tumor; \*\* EC – embrionalni karcinom/embryonal carcinoma; T – teratom/teratoma; S – seminom/seminoma; YS – yolk sac tumor; CC – koriokarcinom/choriocarcinoma

Slika 2. Usporedba učestalosti komponenti u neseminomskih tumorima MGCT nađenih u inicijalnoj i revidiranim biopsijama

Figure 2. Comparison of frequencies of components in nonseminomatous testicular MGCT found in initial and reviewed biopsies



Slika 3. Yolk sac tumorska sastavnica neseminomskog tumora zametnih stanica testisa (hemalaun-eozin $\times$ 100)

Figure 3. Yolk sac component of nonseminomatous germ cell testicular tumor (Hematoxylin-eosin $\times$ 100)

(70,8%) slučajeva, yolk sac tumor u 24 (33,3%) slučajeva, seminom u 19 (26,4%) slučajeva i koriokarcinom u 8 (11,1%) pacijenata (slika 1). Gore navedeni podaci uključuju i 20 slučajeva s komponentama koje nisu bile opisane u originalnim biopćkim nalazima, a nađene su tijekom ponovnog pregleda preparata (slika 2), i to embrionalni karcinom u 9 slučajeva, yolk sac tumor u 6 slučajeva (slika 3), teratom u 3 te seminom u 2 slučaja. Test proporcije pokazuje da postoji statistički značajno veća vjerojatnost identificiranja embrionalnog karcinoma ( $p <$

Tablica 1. Različite komponente neseminomskih tumora zametnih stanica testisa u pregledanom bioptičkom materijalu

Table 1. Different components in testicular nonseminomatous germ cell tumors in biopsied material

Komponente Components	Broj Number
EC	4
EC+T	28
EC+S	4
EC+YS	6
EC+S+YS	4
EC+T+YS	6
EC+T-S	5
EC+T+CC	5
EC+YS+CC	1
EC+T+S+YS	1
EC+T+YS+CC	1
EC+S+YS+CC	1
S+YS	1
T+S	2
T+YS	2
T+S+YS	1
Ukupno/Total	72

EC – embrionalni karcinom/embryonal carcinoma; T – teratom/teratoma; S – seminom/seminoma; YS – yolk sac tumor; CC – koriokarcinom/choriocarcinoma

0,05). Najčešća kombinacija, nađena u 28 (41,2%) miješanih tumora, bila je sastavljena od teratoma i embrionalnog karcinoma, a ova proporcija se također razlikuje statistički značajno od svih ostalih kombinacija uz razinu značajnosti od  $p < 0,05$ . Od toga su tri tumora originalno dijagnosticirana kao čisti embrionalni karcinomi, a nalaz teratomske sastavnice u dubljim rezovima sugerira promjenu dijagnoze u miješani tumor zametnih stanica testisa (tablica 1). Od svih navedenih slučajeva neseminomskih tumora zametnih stanica testisa, u 17 (23,6%) bolesnika su nastale metastaze u limfnim čvorovima pri čemu je u nekih nastalo više metastaza (9 aortokavalni, 3 parakavalni, 5 aortalni, 4 hilarni) i 2 metastaze u peritoneumu.

Bolesnici sa seminomom bili su u dobi od 17 do 59 godina (prosječno 37,7 godina). Od evidentiranih 59 slučajeva, 29 ih je bilo lokalizirano lijevo, 25 desno, a u 5 nije navedena lokalizacija. Veličine tumora su se kretale od 1,5 do 6,5 cm u promjeru (prosječno 3,8), ali za 10 tumora nije navedena veličina od čega je bilo 5 tumora koji su primljeni na konzultaciju. U devet slučajeva bilo je više od jednog solitarnog tumora iste histološke građe unutar jednog testisa.

Metastaze su nastale u dva bolesnika, a 19 tumora sastavljenih od seminoma i neseminomske komponente uključeno je u skupinu miješanih neseminomskih tumora testisa (tablica 1).

### Rasprava

U ovom radu analizirali smo sve tumore zametnih stanica testisa dijagnosticirane tijekom 9-godišnjeg razdoblja pri čemu su seminomi predstavljali 45%, a neseminomski tumori 55% svih tumora zametnih stanica. Od neseminomskih tumora bila su 4 čista embrionalna karcinoma te 68 miješanih tumora od kojih je statistički značajno najčešća kombinacija bila embrionalni karcinom i teratom. Jacobsen i sur.<sup>8</sup> su analizirajući 1053 tumora testisa, utvrdili miješani tumor zametnih stanica u 32% svih slučajeva odnosno u 69% svih neseminomskih tumora. Međutim, Barsky i sur.<sup>9</sup> su utvrdili miješani tumor zametnih

stanica u 91% slučajeva odnosno u 60% svih tumora zametnih stanica, što je u skladu i s našim rezultatima. U naših bolesnika u kojih je bila poznata lokalizacija, miješani tumor zametnih stanica javlja se češće u desnom testisu, što je u skladu s podacima iz literature gdje autori navode omjer od 5:4.<sup>1,10</sup> Međutim, glede čistog seminoma literaturni podaci<sup>10</sup> navode veću učestalost također u desnom testisu (54%:46%), ali u naših bolesnika su seminomi bili nešto češći u lijevom testisu. U jednog bolesnika dijagnosticiran je miješani tumor istodobno u oba testisa. U dvije velike serije takvi su tumori utvrđeni u 1,9 odnosno 2,7% svih slučajeva.<sup>11,12</sup> Ovakvi podaci pokazuju povećani rizik od nastanka drugog tumora zametnih stanica testisa u operiranih bolesnika te naglašavaju potrebu pažljivog praćenja i češćih kliničkih kontrola.

Preživljenje i prognoza bolesnika s tumorom zametnih stanica testisa ovise o proširenosti tumora (TNM stadij) i histološkom tipu tumora. Prognoza seminoma je značajno bolja od prognoze neseminomskih tumora zametnih stanica testisa. Seminom može predstavljati samo jednu od komponenata miješanog tumora zametnih stanica testisa pri čemu je prognoza mnogo lošija. Klinički tijek i prognoza miješanih tumora zametnih stanica testisa ovise o prisutnosti različitih komponenata i njihovoj zastupljenosti.<sup>2,5</sup> Prisutnost nekih komponenti smanjuje agresivnost tumora, primjerice prisutnost teratoma odnosno yolk sac tumora uz embrionalni karcinom u odnosu na čisti embrionalni karcinom.<sup>2</sup> Međutim, tijekom rutinske patohistološke analize prisutnost nekih komponenata, primjerice yolk sac tumora, poglavito ako su zastupljene u malim količinama, može se previdjeti.

Tijekom obrade bolesnika s tumorom testisa svakako valja preoperacijski odrediti vrijednost AFP i hCG u serumu.<sup>2,13,14</sup> Vrijednosti navedenih biljega u serumu mogu biti povišene i u bolesnika sa seminomom. Histološki se u takvih bolesnika nalazi seminom sa stanicama tipa sinciciotrofoblasta, dok se u nekih bolesnika s povišenim AFP nađe čisti seminom sa stanicama koje mjestimice imunohistokemijski pokazuju pozitivnu reakciju na AFP, što međutim ne mijenja dijagnozu seminoma niti utječe na prognozu.<sup>2</sup> Izrazito povišene vrijednosti spomenutih biljega upućuju na postojanje odgovarajućih komponenti koriokarcinoma odnosno yolk sac tumora. U ovakvim slučajevima potrebna je katkad ekstenzivnija morfološka analiza koja može uključivati i imunohistokemijsku obradu da se potvrdi prisutnost predmetne komponente. Nažalost, u nekih bolesnika preoperacijske vrijednosti biljega nisu navedene u medicinskoj dokumentaciji ili uopće nisu određivane. Prisutnost ovih biljega u praćenju bolesnika je dobro poznata. Svakako je potrebno isključiti postojanje drugih bolesti jer je dobro poznato da AFP može biti povišen u različitim bolestima jetre, ali i u oko 20% bolesnika s karcinomom želuca, debelog crijeva, gušterače, žučnog mjehura i bronha.<sup>4</sup>

Osim ovih biljega preporučuje se i određivanje laktat dehidrogenaze (LDH) i placentalne alkalne fosfataze.<sup>14-16</sup> Od 5 izoformi LDH u tumorima testisa se najčešće nalazi izoenzim 1. Međutim, vrijednost LDH je povišena i u različitim drugim stanjima uključujući infarkt miokarda, bolesti skeletnog mišićja, plućnu emboliju, leukemije, pernicioznu anemiju i talasemije, a može nastati i artifičijalno zbog hemolize uzorka krvi *in vitro*.<sup>15</sup> PLAP normalno nastaje u sinciciotrofoblastu posteljice, a povišene vrijednosti nalaze se i u tumorima pluća te u normalnom tkivu timusa i pluća.<sup>16</sup> Od ostalih biljega katkad se rabi CD30 za potvrđivanje prisutnosti histološke sastavnice embrionalnog karcinoma za razliku od seminoma u kojega vrlo rijetko pokazuje žarišno pozitivnu reakciju.<sup>17</sup>

Revizijom materijala utvrdili smo histološkom i imunohistokemijskom analizom 20 slučajeva s histološkom sastavnicom koja nije bila identificirana tijekom prve analize. Stoga

je očigledno da je potrebno pregledati veći broj rezova tumora (najmanje 1 po svakom centimetru najvećeg promjera tumora) te primijeniti imunohistokemijsku analizu uključujući AFP, hCG, PLAP, hPL, citokeratin i CD30 kako bismo identificirali neke manje izražene komponente.<sup>2,11,17</sup>

U svakom slučaju nužno je preoperacijsko određivanje vrijednosti prije spomenutih biljega u serumu. Utjecaj prisutnosti različitih komponenti na prognozu miješanih tumora zametnih stanica valja dalje analizirati tijekom dužeg razdoblja praćenja.

*Rad je dijelom prikazan na »12<sup>th</sup> Ljudevit Jurak International Symposium on Comparative Pathology«, Zagreb, 1–2 lipnja 2001.*

#### LITERATURA

- Melicow M. Classification of tumors of the testis: a clinical and pathological study based on 105 primary and 13 secondary cases in adults, and 3 primary and 4 secondary cases in children. *J Urol* 1955;73:547–74.
- Ulbricht TM, Amin MB, Young RH. Tumors of the testis, adnexa, spermatic cord and scrotum. Atlas of tumor pathology. Third series, Fascicle 25. Washington; Armed Forces Institute of Pathology 1999.
- Muir C, Waterhouse J, Mack T, Powell J, Whelan S. Cancer incidence in five continents. Vol. 5, International Agency for Research on Cancer. Lyon, France 1987.
- Cotran RS, Kumar V, Collins T. Robbins pathologic basis of the disease. 6. izd. Philadelphia; WB Saunders 1999.
- Brawn PN. The characteristics of embryonal carcinoma cells in teratocarcinoma. *Cancer* 1987;59:2042–6.
- Freedman LS, Parkinson MC, Jones WG i sur. Histopathology in the prediction of relapse of patients with stage I testicular teratoma treated by orchidectomy alone. *Lancet* 1987;2:294–8.
- Brawn PN. The origin of germ cell tumors of the testis. *Cancer* 1983;51:1610–4.
- Jacobsen GK, Barlebo H, Olsen J i sur. Testicular germ cell tumors in Denmark 1976–1980; pathology of 1058 consecutive cases. *Acta Radiol Oncol* 1984;23:239–47.
- Javadpour N, Barsky SH. Surgical pathology of urologic diseases. Baltimore: Williams&Wilkins 1987:224–46.
- Pugh RC. Pathology of the testis. Oxford: Blackwell Scientific 1976:139–59.
- Kristianslund S, Fossa SD, Kjellefeldt K. Bilateral malignant testicular germ cell cancer. *Br J Urol* 1986;58:60–3.
- Osterlind A, Berthelsen JG, Abildgaard N i sur. Incidence of bilateral testicular germ cell cancer in Denmark, 1960–84: preliminary findings. *Int J Androl* 1987;10:203–8.
- Mann K. Tumor markers in testicular cancers. *Urologe A* 1990;29:77–86.
- Doherty AP, Bower M, Christmas TJ. The role of tumour markers in the diagnosis and treatment of testicular germ cell cancers. *Br J Urol* 1997;79:247–52.
- Von Eyben FE, Blaabjerg O, Madsen EL, Petersen PH, Smith-Sivertsen C, Gullberg B. Serum lactate dehydrogenase isoenzyme 1 and tumour volume are indicators of response to treatment and predictors of prognosis in metastatic testicular germ cell tumour. *Eur J Cancer* 1992;28:410–5.
- Nielsen OS, Munro AJ, Duncan W i sur. Is placental alkaline phosphatase (PLAP) a useful marker for seminoma? *Eur J Cancer* 1990;26:1049–54.
- Hittmair A, Rogatsch H, Hobisch A, Mikuz G, Feichtinger H. CD30 expression in seminoma. *Hum Pathol* 1996;27:1166–71.

## UTJEČU LI MATERIJAL I TEHNIKA ŠIVANJA NA CIJELJENJE UTEROTOMIJE PRI CARSKOME REZU?

### IS VICRYL CLOSURE OF UTEROTOMY IN CESAREAN SECTION AN IMPACT ON WOUND HEALING?

ŽELJAN ŠESTANOVIĆ, MARKO MIMICA, MARKO VULIĆ, DAMIR ROJE, SNJEŽANA TOMIĆ\*

**Deskriptori:** Carski rez – metode; Tehnike šivanja; Vaginalni porod nakon carskog reza; Ruptura uterusa

**Sažetak.** Cilj je rada prikazati utjecaj različitih načina šivanja i materijala za šivanje (ketguta, Dexona i Vicryla) na cijeljenje poprečne uterotomije donjeg uterinog segmenta (u daljnjem tekstu uterotomija) kod carskog reza (CR). Uterotomija je pri CR-u šivana jednoredno pojedinačno (skupina A), jednoredno produžno (skupina B), dvoredno pojedinačno (skupina C) i dvoredno pojedinačno pa produžno (skupina D). Uterotomije su prema materijalu upotrijebljenom za šivanje klasificirane u ketgutsku skupinu, deksonsku skupinu i vikrilsku skupinu. Između siječnja 1983. i prosinca 2001. od 7830 ispitanica s prethodnim CR-om ponovno je rodilo 1946 (24,8%) ispitanica: 1059 (55,0%) vaginalno, a 887 (45,0%) ponovljenim CR-om. U istome razdoblju na 1946 poroda nakon prethodnog carskog reza dijagnosticirano je 15 (0,8%) ruptura – dehiscencija uterusa (RDU). U ketgutskoj skupini na 302 poroda dijagnosticirano je 11 (3,6%) RDU; devet (7,2%) u skupini D (N=125), a dvije (1,7%) u skupini C (N=120). Ni jedna ruptura nije dijagnosticirana u skupini A (N=57). U deksonskoj skupini (N=226) nije zabilježena ni jedna RDU bez obzira na način šivanja. U vikrilskoj skupini na 1418 poroda dijagnosticirane su četiri (0,28%) RDU: jedna (0,16%) u skupini A (N=615), jedna (0,3%) u skupini B (N=333), jedna (0,52%) u skupini C (N=190) i jedna (0,35%) u skupini D (N=280). Najbolje je cijeljenje operacijske rane nakon šivanja uterotomije jednoredno pojedinačno Vicrylom i Dexonom. Najlošije je cijeljenje rane nakon primjene dvorednog pojedinačnog pa produžnog šava ketgutom.

**Descriptors:** Cesarean section – methods; Suture techniques; Vaginal birth after cesarean section; Uterine rupture

**Summary.** The aim of the study is to present the influence of different suturing techniques and different materials (catgut plain, Dexon and Vicryl) on healing of lower transverse uterotomy (in further text uterotomy) in Cesarean section (CS). Uterotomies were sutured by four ways: one row interrupted (group A), one row continuous (group B), two rows interrupted (group C), two rows interrupted and continuous (group D). Uterotomies were classified according to the material used for suturing into the

\* Klinika za ženske bolesti i porode KB Split (doc. dr. sc. Željani Šestanović, dr. med.; mr. sc. Marko Mimica, dr. med.; Marko Vulić, dr. med.; Damir Roje, dr. med.), Odjel za patologiju i citologiju KB Split (doc. dr. sc. Snježana Tomić, dr. med.)

Adresa za dopisivanje: Doc. dr. sc. Ž. Šestanović, Poljička cesta 6, 21000 Split

Primljeno 23. prosinca 2002., prihvaćeno 26. lipnja 2003.